FMUC FACULDADE DE MEDICINA
UNIVERSIDADE DE COIMBRA

MESTRADO INTEGRADO EM MEDICINA – TRABALHO FINAL

FLÁVIA VITÓRIA MARQUES BARBOSA GONÇALVES

Trombose Subclínica dos folhetos protésicos pós-substituição valvular aórtica percutânea: do diagnóstico ao tratamento

REVISÃO SISTEMÁTICA

ÀREA CIENTÍFICA DE CARDIOLOGIA

Trabalho realizado sob a orientação de:

DOUTOR ROGÉRIO PAIVA CARDOSO TEIXEIRA

ABRIL/2019

Trombose Subclínica dos folhetos protésicos pós-substituição valvular aórtica percutânea: do diagnóstico ao tratamento

Subclinical leaflet thrombosis after transcatheter aortic valve implantation: from diagnosis to treatment

Flávia Vitória Marques Barbosa Gonçalves[1], Rogério Paiva Cardoso Teixeira[1,2]

[1]Faculdade de Medicina, Universidade de Coimbra, Portugal

[2]Serviço de Cardiologia, Centro Hospitalar e Universitário de Coimbra - Hospital Geral, Coimbra, Portugal

Morada institucional:

Rua Central – Mesura, S. Martinho do Bispo

3049-002 Coimbra

Endereço de correio eletrónico:

Primeiro autor: njvitoria@hotmail.com

Último autor: rogeriopteixeira@gmail.com

Trombose Subclínica dos folhetos protésicos pós-substituição valvular aórtica percutânea: do diagnóstico ao tratamento

Subclinical leaflet thrombosis after transcatheter aortic valve implantation: from diagnosis to treatment

Flávia Vitória Marques Barbosa Gonçalves[1], Rogério Paiva Cardoso Teixeira[1,2]

[1]Faculdade de Medicina, Universidade de Coimbra, Portugal

[2]Serviço de Cardiologia, Centro Hospitalar e Universitário de Coimbra - Hospital Geral, Coimbra, Portugal

Morada institucional:

Rua Central – Mesura, S. Martinho do Bispo

3049-002 Coimbra

Endereço de correio eletrónico:

Primeiro autor: njvitoria@hotmail.com

Último autor: rogeriopteixeira@gmail.com

ÍNDICE

Resumo 3
Abstract 4
Lista de Abreviaturas 5
Introdução 7
Métodos 8
Resultados 9
1. Definição e Incidência 10
2. Diagnóstico 12
3. Consequências e evolução clínica 13
3.1. Fatores Predisponentes e Protetores 13
3.1.1. Tamanho prótese valvular: 13
3.1.2. Anticoagulação: 14
3.1.3. Outros fatores: 14
3.2. Consequências clínicas 15
3.2.1. Gradiente médio transvalvular e degenerescência valvular 15
3.2.2. Eventos tromboembólicos (AVC e AIT) 16
4. Tratamento e prevenção das consequências 17
4.1. A favor do uso de anticoagulantes 17
4.2. Resultados menos favoráveis ao uso de anticoagulantes 19
Discussão 21
1. Diagnóstico 21
2. Fatores predisponentes 21
3. Tratamento e prevenção das consequências 22
4. Avaliação de Qualidade 25
Conclusão 26
Referências Bibliográficas 27
Anexos 33

Resumo

A implantação da válvula aórtica percutânea é um tratamento da estenose aórtica grave e em doentes com risco cirúrgico intermédio a grave. A trombose dos folhetos protésicos é uma complicação recentemente descrita e foi associada a um aumento do risco de eventos tromboembólicos. Neste contexto foi realizada uma pesquisa nas bases de dados: *PubMed* e *Embase* sobre a trombose subclínica dos folhetos protésicos após a implantação de uma válvula aórtica percutânea, no período de tempo de 2013 a 2018. Para a realização da presente revisão, utilizaram-se 52 artigos.

A trombose subclínica dos folhetos protésicos carateriza-se por redução da mobilidade dos folhetos protésicos, associada a uma hipodensidade dos mesmos. Ocorreu em 15% dos doentes submetidos a uma implantação de uma válvula aórtica percutânea. Em termos diagnósticos, a tomografia computorizada cardíaca é o meio complementar de diagnóstico com maior acurácia para identificar a trombose subclínica dos folhetos protésicos, sendo considerado o método *gold standard.*

Este fenómeno pode evoluir para degenerescência valvular, e consequente obstrução protésica, conduzindo a disfunção cardíaca. Evidenciou-se, também, uma maior ocorrência de acidentes isquémicos transitórios nos doentes com trombose subclínica dos folhetos protésicos.

As próteses valvulares de maiores dimensões são um fator de risco para o desenvolvimento da trombose subclínica. O uso de anticoagulantes destaca-se como o melhor método terapêutico para a trombose subclínica dos folhetos protésicos, amenizando a evolução do fenómeno do ponto de vista estrutural e mitigando as suas consequências clínicas. Para além disso, a anticoagulação pode ser adequada também para prevenir, combatendo o ambiente pró-trombótico local.

Palavras-chave: Trombose subclínica dos folhetos protésicos; *Hypo-attenuating leaflet thrombosis*; *Reduced leaflet motion*; Válvula aórtica percutânea; Substituição valvular aórtica percutânea; Terapêutica antitrombótica.

Abstract

Transcatheter aortic valve implantation is a treatment option for moderate to high surgical risk severe aortic valve stenosis patients. Leaflet thrombosis is a complication recently described hypothesized to be associated with an increased risk of thromboembolic events. In this context, a PubMed and Embase search was done, targeting articles related to subclinical leaflet thrombosis after transcatheter aortic valve replacement. 52 articles were used in this paper.

The subclinical leaflet thrombosis is characterized by reduced leaflet motion associated with hypo-attenuating leaflet thrombosis. It was present in 15% of the patients undergoing transcatheter aortic valve replacement. For diagnose, computer tomography is considered the gold standard method.

This phenomenon can lead to valvular degeneration and subsequent prosthesis obstruction. On the other hand, it also was associated with the occurrence of transient ischemic attacks.

A larger valve prosthesis is associated with a higher risk of subclinical leaflet thrombosis. The use of anticoagulants is the best therapeutic method for subclinical leaflet thrombosis, preventing its evolution and clinic consequences. In addition to therapeutic use, these anticoagulants could also be used to prevent subclinical leaflet thrombosis.

Keywords: Subclinical leaflet thrombosis; Hypo-attenuating leaflet thrombosis; Reduced leaflet motion; Percutaneous aortic valve; Transcatheter aortic valve implantation; Antithrombotic therapy.

Lista de Abreviaturas

µg/mL: Micrograma por mililitro

AHA/ACC: *American Heart Association/American College of Cardiology*

AIT: Acidente isquémico transitório

Angio-TC: Angiografia por tomografia computorizada

AVC: Acidente vascular cerebral

BARC: *Bleeding Academic Research Consortium*

BNP: Peptídeo natriurético cerebral

cm^2: Centímetro quadrado

DAP: Dupla antiagregação plaquetar

EA: Estenose valvular aórtica

EAM: Enfarte agudo do miocárdio

ECCAM: Eventos Cardíacos e Cerebrovasculares Adversos Major

ETE: Ecografia transesofágica

ETT: Ecografia transtorácica

FA: Fibrilhação auricular

FEVE: Fração de ejeção ventricular esquerda

HALT: *Hypo-attenuating leaflet thrombosis*

HAM: *Hypo-attenuating affected motion*

IC: Intervalo de confiança

INR: Razão Normalizada Internacional

kV: Quilovolt

mL: Mililitro

mm: Milímetro

mmHg: Milímetro de mercúrio

NOACs: Novos anticoagulantes orais

OR: *Odds ratio*

RCTs: *Randomized controlled trials*

RELM: *Reduced leaflet motion*

SEC: Sociedade europeia de Cardiologia

TC: Tomografia Computorizada

TC-4D: Tomografia computorizada a 4 dimensões

TC-MD: Tomografia computorizada com multidetetor

TSFP: Trombose subclínica dos folhetos protésicos;

VAP: Válvula aórtica percutânea

VARC: *Valve Academic Research Consortium*

Introdução

A estenose aórtica (EA) é considerada uma epidemia cardiovascular, dado que afeta de 2 – 7% da população mundial. Estima-se que 32000 portugueses acima dos 70 anos sofram de EA.(1) A etiologia degenerativa é a mais frequente.(2)

Dado o aumento da prevalência de doentes com EA grave e com risco cirúrgico elevado, surgiu uma nova técnica de substituição valvular, por via percutânea, a válvula aórtica percutânea (VAP). A indicação atual consensual para a VAP são os doentes com EA grave e risco cirúrgico intermédio a elevado, assim como, mais recentemente, também nos doentes de baixo risco cirúrgico.(3–6)

Como a implantação da VAP é um procedimento relativamente recente, o estudo das suas complicações é, ainda, limitado. Apesar de pouco frequentes, são conhecidas complicações associadas à VAP como as decorrentes do acesso vascular, necessidade de implantação de *pacemaker*, e a regurgitação paravalvular.(7,8)

Em 2015, foi descrita uma outra complicação: o espessamento e redução da mobilidade dos folhetos da prótese valvular. Este espessamento é geralmente identificado por tomografia computorizada (TC) cardíaca, e pode estar associada a fenómenos de trombose local. Esta complicação foi inicialmente descrita durante o estudo *Portico IDE,* num doente que teve um acidente vascular cerebral (AVC) pós-VAP.(9) Contudo, é geralmente subclínica (9,10), ocorre em aproximadamente 15% da população intervencionada e é frequente nos primeiros meses após o procedimento.(11) É uma entidade mais frequente após implantação de VAP do que após cirurgia de substituição valvular.(12)

A Trombose subclínica dos folhetos protésicos (TSFP) tem um interesse clínico crescente, dada a possibilidade de associação com eventos isquémicos cerebrais (13,14), bem como com a associação à degenerescência valvular. Outra questão em aberto diz respeito ao tratamento antitrombótico, nomeadamente se a recomendada dupla antiagregação plaquetar (DAP) com clopidogrel e aspirina, ou se um fármaco anticoagulante oral.(15)

A presente tese pretende realizar uma revisão sistemática sobre a TSFP de uma prótese biológica implantada por via percutânea. Serão abordados aspetos relacionados com a epidemiologia, fatores predisponentes, caracterização clínica, diagnóstico e terapêutica.

Métodos

Foi realizada uma pesquisa através da base de dados *online PubMed*, a última a 19 de novembro de 2018, com as seguintes-palavras chave: *subclinical leaflet thrombosis* associada a *transcatheter aortic valve replacement* e/ou *incidence*, *diagnosis*, *treatment*. Associadamente foi feita uma pesquisa com as palavras-chave: *HALT* ou *hypo-attenuating leaflet thickening* e *transcatheter aortic valve replacement*, outra com *RELM* ou *reduced leaflet motion* e *transcatheter aortic valve replacement* e, por fim, *HAM* ou *hypo-attenuation affecting motion e transcatheter aortic valve replacement*. A pesquisa foi restrita a artigos científicos em inglês, publicados nos últimos 5 anos. Foram incluídos artigos científicos originais, ensaios clínicos, revisões, casos clínicos, guidelines, meta-análises e ensaios em animais. A mesma pesquisa foi efetuada na base de dados *Embase*, e apenas filtrados os artigos não existentes na *PubMed*.

Com o uso dos filtros supracitados, obtiveram-se 48 artigos na *PubMed* e 17 novos artigos na *Embase*. Destes 65 artigos, 6 foram rejeitados com base no título e no resumo, por não corresponderam ao objetivo do trabalho. Os restantes foram sujeitos a uma leitura integral, sendo que mais 22 artigos foram excluídos da bibliografia desta revisão: 6 cartas ao editor, 2 casos clínicos, 1 artigo científico, 1 revisão sistemática e 6 editoriais e 6 *abstracts* de congressos, por não apresentarem novas informações relevantes para o tema em questão.

Adicionalmente, por forma a obter uma pesquisa alargada e com todos os artigos essenciais, foi feita uma revisão à bibliografia dos artigos selecionados e 15 foram adicionados à pesquisa inicial. Quantos às normas em vigor, foram consultadas as recomendações da Sociedade Americana de Cardiologia e da Sociedade Europeia de Cardiologia sobre doença valvular, assim como o consenso da Sociedade Americana sobre a VAP no adulto com estenose aórtica. No total, foram utilizadas 52 referências para a bibliografia final, sendo que 6 destes artigos foram usados apenas para a introdução. (Fig.1)

A qualidade dos principais estudos utilizados nesta revisão (Tabela I do Anexo) foi avaliada pelas *Critical Appraisal tools* – pelo *The Centre for Evidence-based Medicine* e *University of Oxford* (Tabela II no Anexo)

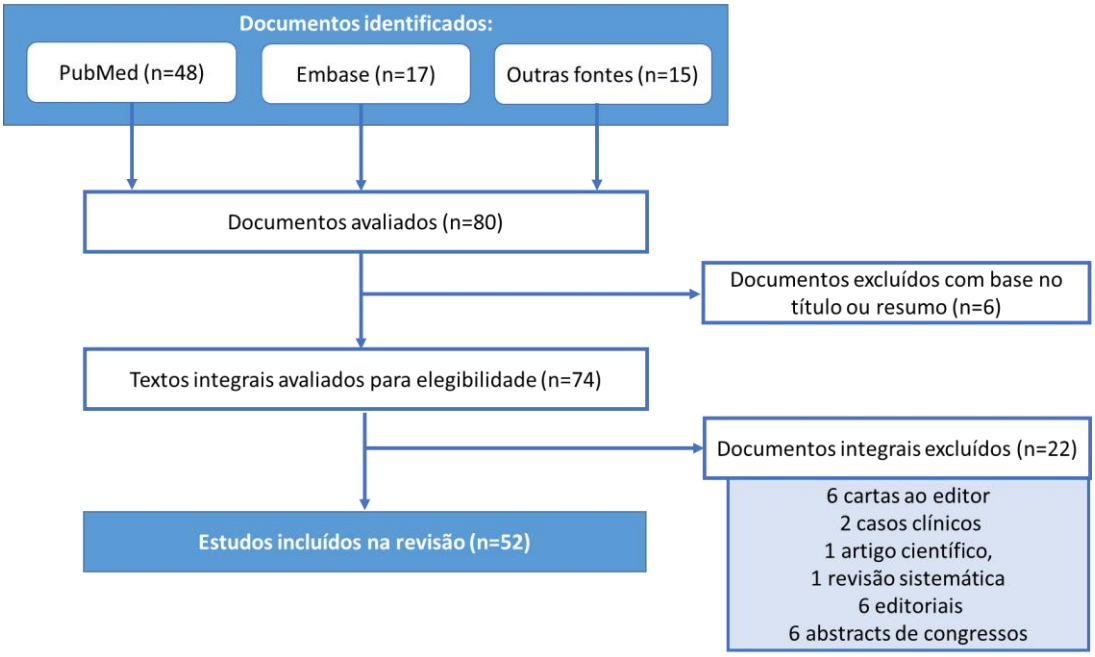

Figura 1. Esquema da metodologia utilizada para a realização desta revisão sistemática

Resultados

Da pesquisa realizada foram identificados 15 artigos originais sobre a TSFP pós-VAP. (Tabela I no Anexo) Relativamente ao desenho dos estudos, 6 foram retrospetivos, (9,13,16–19) 8 prospetivos (14,20–26) e uma meta-análise.(27)

Os estudos foram divididos em temas: definição e incidência; diagnóstico e evolução; consequências e tratamento.

Assim, 9 artigos identificaram a incidência da TSFP pós-VAP (9,13,16–19,21,23,24) e 4 artigos estudaram a incidência de *hypo-attenuating leaflet thickening* (HALT).(20,22,24,25) 3 artigos associaram os risco e características das técnicas imagiológicas: ecocardiograma transtorácico (ETT), ecocardiograma transesofágico (ETE) e TC, fazendo uma comparação entre elas.(13,17,23) Quanto às consequências e evolução clínica do fenómeno, 11 dos 15 artigos estudam a sua identificação, frequência ou tratamento.(9,13,27,16–18,20,21,23–25) Por fim, cerca de metade dos artigos exploram o tratamento da TSFP.(9,14,17,20,23–26)

1. Definição e Incidência

A TSFP é definida como um aumento da densidade dos folhetos (do acrónimo HALT) geralmente associado a uma redução da mobilidade dos folhetos da prótese (equivalente a *reduced leaflet motion* do acrónimo RELM), observado na TC cardíaca. (9,15,28) Makkar *et al.* (9) é mais específico na definição apresentada, considerando que a redução da mobilidade dos folhetos terá de ser pelo menos superior a 50% (moderada ou severa). Quanto às opacidades visualizadas, localizam-se, geralmente, na base dos folhetos protésicos valvulares, demonstrado a presença de trombos.

O espessamento dos folhetos valvulares ou *hypo-attenuation affecting motion* (HAM) corresponde à marca característica da trombose subclínica dos folhetos valvulares, segundo Jilaihawi *et al.* (15) Este autor apresenta uma definição semelhante à de Makkar (9), para este fenómeno, caracterizando a trombose subclínica como HAM (Fig.2).(3,15)

Tendo por base os artigos descritos na tabela 1, a incidência de HALT, associado ou não a trombose subclínica, varia entre 10,1% e 38,1% (Fig. 3). Já, quanto à trombose subclínica propriamente dita, esta tem uma incidência que varia entre 10,7% e 20,5% (Fig. 4).

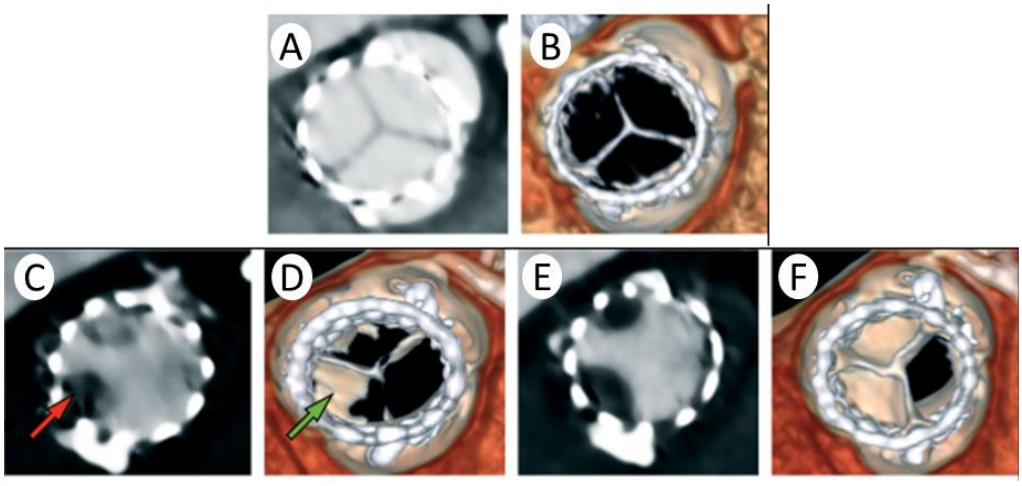

Figura 2. Identificação na TC das opacidades hipodensas e da redução da mobilidade dos folhetos protésicos. (A e B) Representam uma prótese sem opacidades e com normal mobilidade dos folhetos. (C-F) Progressão temporal de uma prótese valvular com identificação de opacidades hipoatenuadas e redução da mobilidade dos folhetos que vão agravando nas últimas duas imagens (E e F). – (retirado e adaptado (15))

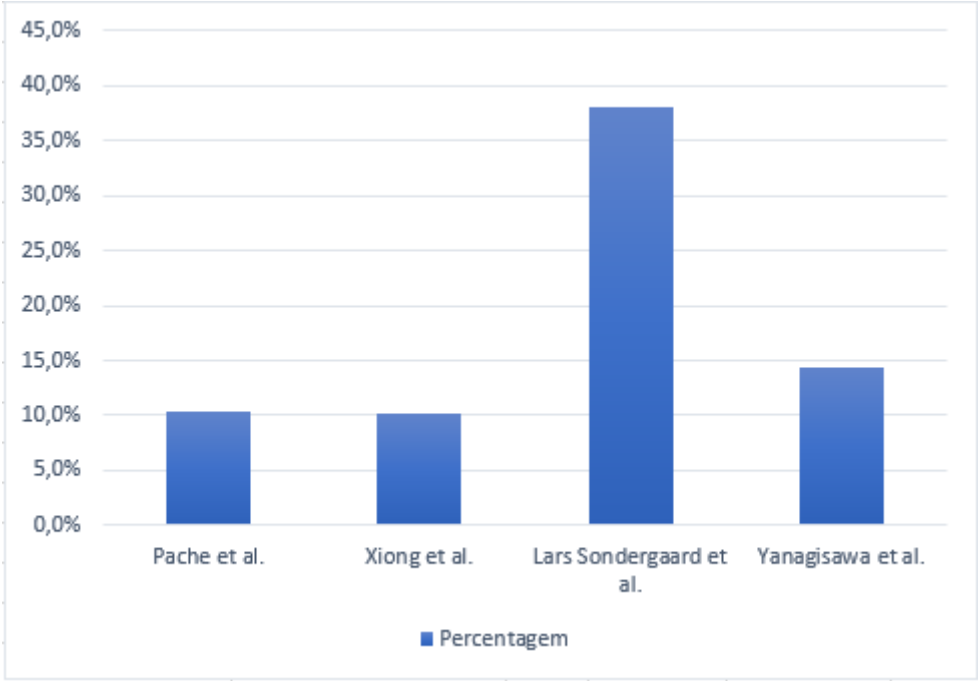

Figura 3. Incidência do HALT nos vários estudos evidenciados na Tabela I

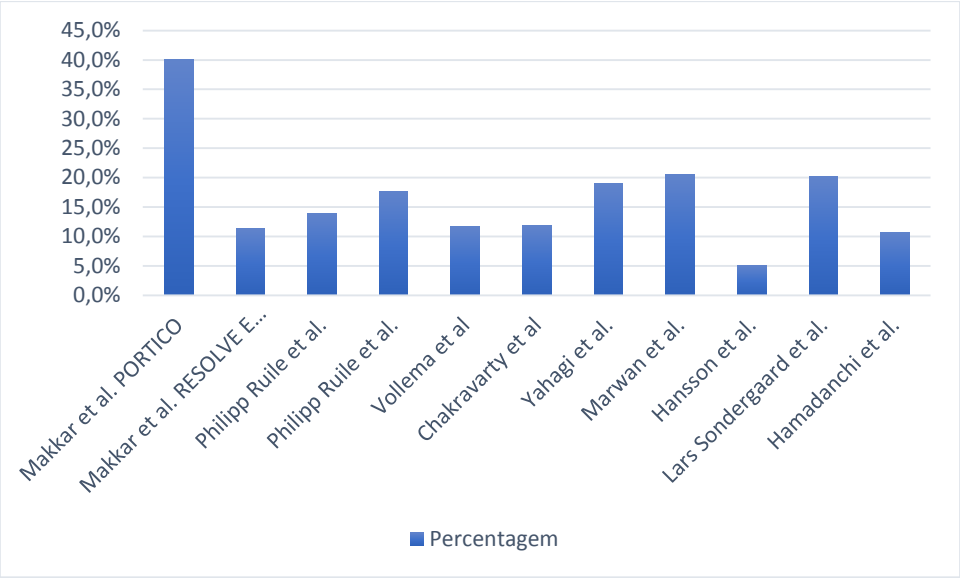

Figura 4. Incidência da Trombose Subclínica dos Folhetos protésicos nos vários estudos evidenciados na Tabela II

2. Diagnóstico

Desde o primeiro caso de TSFP através da angiografia por tomografia computorizada (angio-TC) cardíaca, tem-se debatido qual o método mais eficaz na deteção deste fenómeno.(13,15,17,23)

O exame complementar imagiológico mais utilizado para controlo após VAP é a ETT, com registo do gradiente transprotésico máximo e médio, e a estimativa da área protésica.(29,30) Na presença de alterações, pode ser realizada a ETE, um exame com resolução temporal e espacial superior.(30) Contudo, foi concluído que quer a ETT, quer a ETE apresentam uma baixa sensibilidade para o diagnóstico da TSFP, dado que o gradiente médio não está geralmente alterado.(13,17,31) A ETT tem uma maior acurácia para a deteção das fases tardias da TSFP, quando já há evidência de degenerescência e obstrução protésica. A ETT associada ao estudo Doppler é um bom método de exclusão da disfunção dos folhetos protésicos, pois apresenta um elevado valor preditivo negativo, com uma maior sensibilidade que especificidade.(32) Já a ETE e a TC são mais eficientes como exames de diagnóstico, pela sua capacidade de imagem.(15) A TC destaca-se por detetar com maior rigor TSFP em fases mais iniciais, onde ainda não existem consequências hemodinâmicas.(23,31)

Até há pouco tempo a ETE era o método *gold standard* para avaliar a estrutura e mobilidade dos folhetos protésicos.(33) Todavia a angio-TC tem ganho um papel cada vez mais importante, (33) visto ser menos invasiva e os seus resultados menos dependentes do

operador.(15) Contudo, a angio-TC está associada a um risco de lesão renal pelo contraste, e ao risco cumulativo da radiação.(13) Apesar dos riscos, a angio-TC tem sido o método preferido de utilização na maioria dos estudos realizados como exame confirmatório da presença de TSFP, pelas vantagens supracitadas: ser um método menos invasivo, ter uma menor dependência do operador, mas, também, pela facilidade de utilização e pela alta capacidade de deteção. Todavia, como não fornece informação hemodinâmica, deve ser complementada por estudo ecocardiográfico.(13,17,31)

O tipo de TC a utilizar pode variar, desde tomografia computorizada a 4 dimensões (TC-4D), tomografia computorizada com multidetetor (TC-MD) a angio-TC; no entanto, a aquisição deverá ser helicoidal, com sincronização retrospetiva, para posterior realização de reconstrução multifásica e a avaliação da mobilidade dos folhetos. É necessário logicamente o uso de contraste iodado, geralmente com uma quantidade inferior a 100 mL. Quanto à espessura dos cortes, devem ser sub-milimétricos e com *scanner* com resolução elevada, com uma voltagem de aquisição de pelo menos 120 quilovolts (kV). Em suma o tipo de TC cardíaca utilizada para a visualização da aorta ascendente.(7,34)

O timing ideal para a realização do exame de diagnóstico no pós-VAP permanece ainda desconhecido. Chakravarty *et al*.(17) entende que o tempo entre a VAP e a TC não terá, contudo, um significado preditor da redução da mobilidade dos folhetos.

3. Consequências e evolução clínica

3.1. Fatores Predisponentes e Protetores

O conhecimento dos fatores predisponentes e protetores da TSFP é ainda limitado. Os fatores que mais influenciam a TSFP, pela sua associação ao fenómeno em múltiplos estudos,(9,16–18,23,26,35) ou pela sua demonstração em estudos com amostragem significativa,(23) são o tamanho da prótese valvular e a toma de anticoagulantes.

3.1.1. Tamanho prótese valvular

Hansson *et al*.,(23) demonstrou numa amostra de 405 doentes pós-VAP que realizaram TC, ETT e ETE de follow-up (1, 3 e 12 meses) para identificar trombose protésica, que a VAP de 29 mm foi associada a um maior risco de trombose valvular comparativamente a VAPs menores (de 23 mm e 26 mm) (P=0,03). Concluiu-se que o tamanho da prótese valvular foi um fator predisponente para o aparecimento de TSFP. Quanto maior a prótese valvular, maior probabilidade de haver TSFP. Yanagisawa *et al.*(25) num estudo de coorte com 80 doentes sujeitos a VAP analisou a presença de HALT através da realização de TC-MD e ETT em cinco períodos temporais (antes e após VAP, antes da alta, 6 meses e 1 ano após o procedimento). Nessa análise, também observou um maior

número de uso de válvulas de maiores dimensões (26 mm comparativamente com 23 mm) no grupo com HALT comparativamente ao grupo sem HALT (*P*=0.006). Contudo, a presença de um maior número de indivíduos do sexo masculino e maiores seios de Valsalva no grupo com HALT pode justificar este facto.

3.1.2. Anticoagulação

A toma de anticoagulantes, é um fator protetor do desenvolvimento da TSFP.(9,11,16–18,23,26,35) Estes fármacos combatem o ambiente pró-trombótico da prótese valvular e impedem o desenvolvimento de trombose. Assim, o anticoagulante é tanto protetor do aparecimento do fenómeno como útil no tratamento após a sua evolução. Mantendo o racional, entende-se que doentes com patologias que necessitem de toma crónica de anticoagulantes, como fibrilhação auricular (FA), apresentem menor taxa de TSFP.(9,26)

3.1.3. Outros fatores

Yanagisawa *et al.*(25) ao estudar a presença de HALT e as características desse grupo populacional comparativamente ao grupo sem HALT detetou que o género masculino era superior no primeiro grupo (70% vs 25%, *P*= 0,008). Identificou, também, que o diâmetro médio dos seios de Valsalva era superior no grupo com HALT (*P*=0,005), contrariamente ao diâmetro do anel da prótese valvular aórtica que se mantinha sem diferença estatisticamente significativa entre os dois grupos.

No mesmo estudo, a elevação de D dímeros no *follow-up* pós-VAP aos 6 meses e ao ano, foi superior no grupo com HALT (*P*=0,002 e *P*=0,006, respetivamente). Usando esta variável como fator preditor de HALT, concluiu-se como valores de *cutoff* 2,0 µg/mL aos 6 meses, e 1,8 µg/mL ao ano. Estudaram-se, também, as alterações plaquetares nos dois grupos de estudo e a sua alteração no *follow-up*. Evidenciou-se uma descida da contagem plaquetar no grupo com HALT, no primeiro ano de *follow-up*, estatisticamente diferente do grupo sem HALT (*P*=0,007), contudo o valor absoluto nunca foi inferior a 100 x 10^3/µl.

Vollema *et al*.(13) através de um estudo de coorte com 434 doentes submetidos a VAP, com o objetivo de detetar HALT e/ou RELM por TC-MD (realizado em 128 doentes) e alterações da hemodinâmica protésica na ETT, identificou um maior número de doentes com diabetes *mellitus* no grupo com HALT e/ou RELM comparativamente ao grupo sem alterações (32% vs 6%, respetivamente, com *P*=0,033). Quanto ao tipo de stent colocado, o grupo com HALT e/ou RELM teve maior proporção de implantação de stents circulares a nível médio que o grupo sem HALT (*P*=0,041).

No que disse respeito ao péptideo natriurétrico cerebral (BNP), manteve-se sem evidência de diferença estatisticamente significativa entre os dois grupos, sendo mais elevado no grupo de doentes com trombose subclínica dos folhetos da VAP.(25)

Assim, e de forma resumida identificaram-se outros fatores possivelmente relacionados com HALT ou TSFP como: género masculino, maior tamanho dos seios de Valsalva e presença de diabetes *mellitus*. Também os biomarcadores como D-dímeros podem identificar esta complicação.

3.2. Consequências clínicas

A presença de HALT e/ RELM associada a compromisso da hemodinâmica valvular com gradiente médio transprotésico ≥20 mmHg e a área protésica ≤1 cm^2 é a definição de trombose protésica clínica. Uma das consequências evolutivas da TSFP é, exatamente, a transformação em trombose clínica, caracterizando-se por degenerescência valvular e sintomatologia clínica relacionada com obstrução do trato de saída do ventrículo esquerdo, como dispneia e síncope.(30,36)

3.2.1. Gradiente médio transvalvular e degenerescência valvular

Yanagisawa *et al.*(25) concluiu que a hipodensidade dos folhetos detetada na TC cardíaca não interfere com o aumento gradiente médio transprotésico ou com o decréscimo da área valvular aórtica. Estes resultados foram corroborados por Makkar *et al*.,(9) pela sua análise a três bases de dados com um total de 187 doentes que realizaram TC-4D após colocação de VAP, e Sondergaard *et al*.,(24) através de um estudo com 105 doentes sujeitos a substituição valvular (75 doentes por via percutânea e 30 cirurgicamente) que realizaram TC-4D em 2 tempos (1-6 meses após procedimento e 3-6 meses após a primeira TC). Ambos demonstraram a ausência de alterações no gradiente médio transprotésico entre o grupo com redução da mobilidade dos folhetos valvulares e o grupo sem alteração da mobilidade.

Ruile *et al.,* num estudo com 878 doentes sujeitos a VAP com o objetivo de perceber se a evolução do espessamento dos folhetos protésicos varia consoante o uso de anticoagulação ou DAP, afirma que apenas grandes extensões de trombose dos folhetos valvulares podem levar a aumento clinicamente significativo do gradiente médio transvalvular.(14)

Na meta-análise de 6 artigos observacionais realizada por Makki *et al.,* com o objetivo de perceber se o HALT se associa a eventos cerebrovasculares e/ ou a

degenerescência valvular, evidenciou-se uma relação entre a degenerescência valvular e o RELM no pós-VAP (*P*=0,004).(27)

Segundo Chakravarty *et al*.,(17) com um estudo de coorte com 890 doentes sujeitos a substituição valvular cirúrgica ou percutânea que realizaram TC para deteção de TSFP, o grupo com redução da mobilidade dos folhetos apresenta valores de gradiente médio transprotésico superiores ao grupo sem RELM. Contudo, todos esses valores estão dentro do limite da normalidade. Já, Hansson *et al.*(23) concluiu que o gradiente médio transprotésico foi maior no grupo de doentes com TSFP comparando com o grupo sem TSFP. Já, valores de fração de ejeção ventricular (FEVE) ≤ 35% foram duas vezes mais frequentes no grupo com trombose subclínica, no follow up entre 1 e 3 meses (18% vs 8%, *P*=0,08).(23)

No estudo de Vollema *et al*.,(13) não se evidenciaram diferenças significativas quanto à regurgitação paravalvular e FEVE entre os grupos com e sem HALT e/ou RELM.

3.2.2. Eventos tromboembólicos (AVC e AIT)

No estudo de Vollema *et al*., (13) foram diagnosticados 14 doentes com acidente vascular cerebral (AVC) (3,2%), sendo que não foi detetada uma associação com a presença de HALT e/ou RELM. Marwan *et al*.,(18) avaliou 78 doentes pós VAP que realizaram ETT (aquando da alta e aquando da TC se apresentassem espessamento dos folhetos) e TC (*follow up* aos 4 meses), e também não associou a presença de trombose protésica a eventos tromboembólicos. Mas neste estudo os doentes com TSFP encontravam-se sob terapêutica anticoagulante. Estes resultados são corroborados por Yanagisawa *et al.*(25) e Ruile *et al*.,(37) que também não identificaram qualquer diferença estatística quanto a todas as causas de mortalidade: AVC, acidente isquémico transitório (AIT) e enfarte agudo do miocárdio (EAM) estre os grupos com HALT e sem HALT.

Makkar *et al.,*(9) ao estudar a base de dados do PORTICO IDE *trial,* um ensaio clínico prospetivo, multicêntrico, randomizado e controlado que pretende avaliar a eficácia e segurança do uso de VAP *St. Jude Medical Portico*, não identificou diferença entre a incidência de eventos tromboembólicos entre o grupo com e sem redução da mobilidade dos folhetos. Já, os dados dos registos RESOLVE e do SAVORY de doentes que realizaram substituição valvular por cirurgia ou por via percutânea entre 2014 e 2017 e que foram sujeitos a TC-4D de follow up, evidenciou uma diferença estatisticamente significativa, sendo que o grupo com redução da mobilidade dos folhetos apresentou uma maior incidência de AVC ou AIT (18% vs 1%, *P*=0,007). Apesar dessa diferença, o número absoluto de eventos foi reduzido e os AVCs ocorreram nas primeiras 24h pós-VAP. Na meta-análise (com 6 artigos observacionais a cumprir critérios de inclusão) realizada por

Makki *et al*.,(27) com o objetivo de perceber se o HALT se associava a eventos cerebrovasculares e/ ou a degenerescência valvular, evidenciou uma relação entre a redução da mobilidade dos folhetos e a presença de AVC ou AIT no pós-VAP (*P*=0,004), apesar de não comprovar uma relação de causalidade.

Rashid et al. publicou uma meta-análise (com 6 artigos a cumprir critérios de inclusão), onde o resultado principal se refere à presença de eventos cerebrovasculares nos doentes com e sem TSFP. Evidenciou uma maior frequência destes eventos nos doentes com TSFP (odds ratio (OR) 3,38, IC:1,78 – 6,41, I2=0%, *P*<0,01), assim como uma maior associação destes eventos ao RELM do que ao HALT. Como resultado secundário estudou a ocorrência eventos cardíacos e cerebrovasculares major (ECCAM) e AIT que se associaram, também, com maior frequência ao grupo com TSFP (OR 2,10, IC:1,21 - 3,64, I2=0%, *P*<0,01 e OR 5.86, IC:2.05-16.75, *P*<0.001, respetivamente). Já a incidência de AVCs, EAMs e morte não apresenta uma diferença estatisticamente significativa entre os dois grupos estudados.(38)

Chackravarty *et al.*(17) identificou uma associação entre a redução da mobilidade dos folhetos protésicos e um aumento da ocorrência de AIT não relacionado com o procedimento (ocorreu após 72h da VAP) e AIT pós-diagnóstico de RELM. Evidenciou a mesma associação com todos os AITs ou AVCs, com o conjunto AITs ou AVCs não procedimentais e com o conjunto AITs ou AVCs pós-diagnóstico de RELM. Já, o desenvolvimento de AVCs isoladamente não se associa à presença de RELM.

Concluiu-se, então, que não existe uma associação entre TSFP e o surgimento de AVCs. Contudo a associação de TSFP a AITs foi comprovada por vários estudos.

4. Tratamento e prevenção das consequências

O tratamento da trombose subclínica da prótese percutânea consiste de anticoagulantes por um período mínimo de 3 meses. Este período pode ser alargado dependendo da possibilidade de recorrência do fenómeno. Para prevenção da TSFP considera-se o uso destes antitrombóticos como rotina pós-VAP. Contudo a segurança desta medida é controversa. Em seguida descrevem-se os resultados obtidos na investigação deste tema.

4.1. A favor do uso de anticoagulantes

O estudo de Ruille *et al.* corrobora este ponto e vista, sendo que em 51 doentes com espessamento dos folhetos valvulares, 16 destes foram sujeitos a um regime terapêutico

pós-VAP com DAP (AAS 100 mg e clopidogrel 75 mg) por 3 meses. Outros 22 doentes ficaram sob um regime de anticoagulação com femprocumona associada a clopidogrel 75 mg, pelo mesmo período de tempo. Dos 16 doentes com DAP: 11 doentes tiveram uma progressão do fenómeno, 3 estabilizaram e 2 tiveram uma regressão não completa. Por outro lado, os 22 doentes com terapêutica mista de anticoagulação e antiagregante plaquetar tiveram todos uma regressão da TSFP. 21 destes doentes tiveram uma remissão completa, ao fim dos 3 meses de terapêutica. Após os 3 meses, estes 22 doentes cessaram a toma de anticoagulante e passaram a fazer DAP (AAS 100 mg e clopidogrel 75 mg). Após 2 meses sem anticoagulantes realizaram nova angio-TC que evidenciou uma recidiva no espessamento dos folhetos protésicos valvulares. Demonstrando-se uma diminuição do movimento dos folhetos (*P*=0,023), um aumento da extensão dos trombos (*P*=0,026) e um aumento da espessura (*P*=0,007).(14) Numa outra publicação com 629 doentes sujeitos a VAP, o mesmo autor associou a presença de FA e a toma de anticoagulantes a um menor risco de desenvolver TSFP. Dos 629 doentes escolhidos, 538 doentes colocaram uma válvula expansível por balão e destes 14% apresentaram TSFP. Os restantes 91 doentes colocaram uma válvula autoexpansível e destes 18% evidenciaram TSFP. O grupo com TSFP demonstrou ter um menor número de doentes com FA e com toma de anticoagulantes (*P*=0,01 e *P*=0,03, respetivamente).(16)

No estudo de Makkar *et al.*(9) os resultados assemelharam-se aos de Ruile *et al.*(14), sendo que 11 doentes em regime de anticoagulação pós-TSFP, restauraram a mobilidade dos folhetos protésicos. Dos 10 doentes sujeitos a tratamento com antiagregantes plaquetares, 9 mantiveram a redução da mobilidade, enquanto 1 doente teve regressão do fenómeno.

Chakravarty *et al.*(17) obteve resultados similares a Ruile *et al.*(14), com melhoria da mobilidade dos folhetos protésicos com anticoagulação por 3 meses. Contudo, Chakravarty estendeu o seu estudo por um maior período temporal. Comparou a continuação do tratamento com anticoagulação além dos 3 meses com a sua cessação ao fim desse período. O que concluiu foi uma recorrência da redução da mobilidade dos folhetos nos doentes que pararam o anticoagulante e uma normal mobilidade nos doentes que o mantiveram.

Segundo Pache *et al.,*(20) no estudo com 153 doentes pós-VAP que realizaram angio-TC e ETT antes e após o procedimento com o intuito de identificar HALT, em todos os doentes (dos 13 com HALT) que fizeram um esquema de clopidogrel e femprocumona houve uma regressão do fenómeno. O uso de ácido acetilsalicílico permitiu a progressão do HALT num doente. Todavia, com a alteração da medicação para clopidogrel e

femprocumona, o mesmo doente teve regressão acentuada do fenómeno. Marwan *et al*.,(18) corroborou o efeito positivo dos anticoagulantes no seu estudo.

Quanto à prevenção da TSFP, Gurevich *et al.,*(26) num estudo com 191 doentes após colocação de VAP, estudou o uso de anticoagulantes como terapêutica habitual no pós-VAP. Compreendeu que os doentes sob antiagregantes plaquetares eram mais propícios a desenvolver TSFP do que os sob anticoagulantes (55% vs 0%, respetivamente). Assim, mudou a terapêutica no pós-VAP, da sua instituição, de DAP para varfarina (por 3 meses) e AAS 81 mg (*ad aeternum*), exceto em casos com contraindicações aos anticoagulantes. Este estudo analisou a eficácia e segurança do uso de anticoagulantes, comparativamente ao uso de DAP. Quanto ao risco de hemorragia segundo a classificação VARC (Valve Academic Research Consortium) e a BARC (Bleeding Academic Research Consortium) foi similar entre os dois grupos durante o internamento e aos 90 dias de seguimento. O mesmo sucedeu com a mortalidade global que se manteve baixa nos dois grupos e o gradiente médio transprotésico que não apresentou diferença estatisticamente significativa comparando os grupos.

4.2. Resultados menos favoráveis ao uso de anticoagulantes

Sondergaard *et al.,*(24) em 84 doentes após VAP que realizaram duas TCs de seguimento separadas por uma média de 164 dias, identificou 32 doentes com HALT e 17 com HAM durante o seu estudo. Notou uma progressão da primeira para a segunda TC em 13 doentes, 7 progrediram para HALT e 6 para HAM, todos eles sob terapêutica antiagregante plaquetar. Já 9 doentes tiveram uma regressão do fenómeno, sendo que 6 destes se encontravam sob terapêutica com antiagregantes plaquetares e os restantes 3 sob antiacoagulação. Os restantes 10 doentes mantiveram-se com o mesmo grau de HALT e/ou HAM entre os dois exames, sendo que 2 destes cumpriam terapêutica com anticoagulantes e 8 terapêutica com antiagregantes plaquetares.

Hansson *et al.,*(23) obteve resultados semelhantes a Sondergaard, ao caracterizar 70 doentes com diminuição da motilidade dos folhetos da prótese aórtica percutânea com TC-MD. Em todos os doentes foi utilizada antiagregação plaquetar no pós-VAP. A maioria fez DAP, os doentes com toma prévia de anticoagulantes fizeram aspirina em monoterapia. Foram detetados 10 doentes com HALT, sendo que 3 estavam medicados com anticoagulantes na altura da alta. Um deles com dosagens sub-terapêuticas de varfarina, os restantes com toma correta de dabigatrano e rivaroxabano, respetivamente. Dos 10 doentes com HALT, 9 apresentaram redução da mobilidade dos folhetos. 7 apresentaram uma redução >50%, correspondendo ao diagnóstico de TSFP (HALT + [RELM >50%] definição

de TSFP). Um dos doentes com HALT e RELM <50% apresentou uma redução espontânea do fenómeno sem terapêutica anticoagulante.

Já, Buchanan *et al.*(39) relata um caso clínico de uma doente com TSFP sob terapêutica com apixabano, após substituição VAP de válvula em válvula. Após substituição do apixabano por varfarina, manteve evolução do fenómeno.

Yanagisawa *et al.*(40), fala de um caso de um doente com HALT e com uma imobilidade ligeira dos folhetos protésicos (<50% de redução da mobilidade) teve regressão do fenómeno sem medicação anticoagulante.

Numa tentativa de comparar o uso de anticoagulantes e antiagregantes plaquetares como terapêutica pós-VAP e pós-cirurgia de substituição valvular, Chakravarty *et al*. avaliou 4859 doentes pós-VAP (1485 sob terapêutica com anticoagulantes e 3374 sem anticoagulação). Aos 30 dias, 1 ano e 2 anos de *follow-up* os doentes sob anticoagulação apresentavam menor gradiente médio transprotésico do que os doentes sem terapêutica anticoagulante (P<0,0001; P<0,0001 e P<0,008, respetivamente). No final do segundo ano de *follow-up*, concluiu-se que o risco de morte, re-hospitalização por eventos relacionados com a prótese valvular e hemorragias major ou minor era superior nos doentes com toma de anticoagulantes (P=0,002; P=0,001, P=0,04 e P<0,001, respetivamente). Já a taxa de AVC, AIT, re-intervenção valvular e disfunção da prótese não evidenciaram diferenças estatisticamente significativas entre os dois grupos.(41) Importa realçar que este estudo envolve tanto o uso de VAP como cirurgia, devendo ser os resultados interpretados à luz deste conhecimento.

Discussão

1. Diagnóstico

Atendendo aos resultados supracitados, a TSFP é um diagnóstico imagiológico, sendo a TC o melhor método para a sua deteção. A avaliação ecocardiográfica destaca-se da TC pela sua capacidade de fornecer informação hemodinâmica, podendo ser importante em fases mais avançadas do fenómeno, quando já existe alteração desses parâmetros.

Deverá a TC ser realizada a todos os doentes pós-VAP? A capacidade de realização deste exame a todos os doentes fora do âmbito de ensaios clínicos pode ser limitada por problemas a nível logístico e financeiro.(20) Considerando o diagnóstico da TSFP, a TC é sem dúvida o melhor exame a utilizar, pois evidencia alterações onde nenhum outro exame ou até mesmo a clínica evidenciou. Contudo, sabendo das consequências clínicas limitadas da TSFP, assim como da necessidade de uso de contraste na TC, este pode não ser um exame estritamente necessário em toda a população pós-VAP.(20) Atendendo à prevenção contra a TSFP fornecida pelos anticoagulantes, os doentes sob esta terapêutica, têm menor risco deste fenómeno, podendo não beneficiar do uso da TC para o seu diagnóstico. Por norma, o exame de rotina utilizado para avaliação da função e durabilidade da VAP é o ecocardiograma. Já a TC é um ótimo exame para avaliação da geometria, posição e folhetos protésicos.(42) A sua utilização de forma rotineira na prática clínica pós-VAP não é consensual na comunidade científica.(42,43) O que se preconiza é o uso de TC pós-VAP para melhor esclarecimento no caso de comprometimento funcional de novo ou progressivo da prótese, degradação clínica ou achados ecocardiográficos ou clínicos indeterminados.(42,43)

Numa perspetiva futurista, Marcelli *et al.*,(44) criou um protótipo de uma prótese valvular com capacidade para monitorizar a mobilidade dos folhetos, através de um sensor que mede a impedância intra-protésica. Caso esta técnica possa ser aplicada em próteses biológicas, pode ser uma mais valia para a deteção da TSFP.

2. Fatores predisponentes

Hansson *et al.*(23) e Yanagisawa *et al.*(25) associaram as próteses valvulares de maiores dimensões, testadas, (29 mm e 26 mm, respetivamente) a um maior risco de desenvolver TSFP ou HALT, respetivamente. No estudo de Yanagisawa, as válvulas de maiores dimensões associam-se à presença de um maior número de indivíduos do sexo masculino e de seios de Valsalva com maiores dimensões. Assim, a ocorrência de um maior número de doentes com HALT no grupo com próteses valvulares de maiores dimensões, pode dever-se simplesmente ao facto de existirem vários fatores de risco concomitantes

para o seu surgimento. Já no estudo de Hansson a possibilidade de associação a outros fatores de risco para o desenvolvimento de TSFP não é esclarecida. Contudo, sabe-se que após a implantação da VAP existem alterações na dinâmica dos fluídos no local da inserção da prótese. O seio de Valsalva fica como que dividido em duas zonas, havendo uma maior propensão a estase, na zona mais lateral.(45) Desta forma, o tipo de prótese valvular a utilizar e o seu tamanho podem ter influência nesta dinâmica e levar a uma maior propensão para a ocorrência de fenómenos trombóticos. Admitindo que válvulas de maiores dimensões apresentam um maior risco de trombose, pode-se tentar justificar esse facto pela possível existência de uma zona de estase de maiores dimensões.

Atendendo ao tipo de válvula a utilizar, em teoria, a válvula expansível por balão pode apresentar um maior risco de dano valvular pelo trauma causado pela expansão forçada da prótese. Este dano pode ser agravado quando existe a necessidade de dilatação pós-implantação, por défice de expansão protésica, ou quando existe necessidade de reposicionar a prótese. Esta lesão valvular ativa a adesão e agregação plaquetar e cria um ambiente pró-coagulante que aumenta o risco de trombose subsequente.(46) Contudo, esta diferença na incidência de TSFP tendo em conta o tipo de prótese utilizada não é evidenciada clinicamente.(16)

Já em termos de supra-dimensionamento e subdimensionamento da prótese, percebeu-se que um encaixe errático da prótese pode levar a um atraso da endotelização, assim como um défice de expansão da prótese leva a alteração do fluxo paravalvular. Desta forma, ambos podem contribuir para a patogénese da TSFP.(46) Contudo, também esta teoria não é evidenciada na prática, sendo que Hanson *et al.,* Pache *et al*. e Yanagisawa *et al.* não encontraram diferenças estatisticamente significativas entre estes fenómenos e o aumento da frequência de TSFP.(20,23,25)

3. Tratamento e prevenção das consequências

O tratamento antitrombótico ideal a usar após a VAP é um tema em discussão atual. Como técnica de intervenção, a VAP apresenta um risco tromboembólico considerável. Este risco prende-se com a inserção de material exógeno numa válvula estenosada e calcificada com grande quantidade de fator tecidular e inflamação local. O risco tromboembólico acresce com a turbulência ao fluxo sanguíneo causada pelas movimentações efetuadas durante a colocação correta da prótese.(34) Por outro lado, a VAP associa-se, também, a um importante risco hemorrágico, seja pela colocação de acessos de grandes dimensões em vasos frequentemente calcificados na abordagem transfemoral ou por défice na reparação apical no caso da abordagem transapical. Este risco, por sua vez, exponencia

doenças de base como uma anemia latente por perda hemorrágica gastrointestinal ou outras (34) ou pela presença de FA pré, peri ou pós-VAP, segundo Tarantini *et al.*(47)

Pelas razões supracitadas, é essencial fazer um controlo antitrombótico pós-VAP, minimizando o risco hemorrágico. As opções discutidas vão desde os antiagregantes plaquetares em monoterapia ou em associação e a toma de anticoagulante (varfarina ou novos anticoagulantes orais (NOACs)).

As guidelines atuais da AHA/ACC (American Heart Association/American college of cardiology) recomendam como terapêutica pós-VAP: nos doentes de baixo risco hemorrágico a toma de varfarina com uma razão normalizada internacional (INR) alvo de 2,5, nos 3 meses pós-procedimento (IIb). Quanto ao uso de NOACs as guidelines referem que a sua utilidade é ainda desconhecida. Com o mesmo grau de recomendação (IIb) sugerem o uso de DAP com AAS 75-100 mg/dia e clopidogrel 75 mg/dia, por 6 meses para a generalidade dos doentes. Findos os 6 meses retira-se o clopidogrel e mantém-se a toma de AAS *ad aeternum*. Nos doentes com toma de anticoagulante previamente ao procedimento, por outras comorbilidades como FA, ou com diagnóstico de FA pós-procedimento recomenda-se o uso de varfarina como agente antitrombótico. A associação de AAS é recomendada, mas o seu uso deve depender do risco hemorrágico individual.(48)

As guidelines da Sociedade Europeia de Cardiologia (SEC) são muito similares às recomendações da AHA/ACC. Sugerem a toma de anticoagulantes em doentes com indicação para tal (I) e a associação ao antiagregante plaquetar quando os benefícios superam os riscos. Para a maioria da população mantém-se a recomendação da DAP por 3-6 meses seguida de monoterapia de antiagregante plaquetar *ad eternum* (IIa). Como diferença relativamente à AHA/ACC, a SEC recomenda como segundo antiagregante plaquetar (sendo o primeiro a aspirina) qualquer fármaco dentro da classe das tienopiridinas. A SEC ressalva ainda o uso de apenas um antiagregante plaquetar para doentes com risco hemorrágico muito alto (IIb).(2)

Quanto ao tratamento específico da TSFP, tem sido discutido se se deverá manter a DAP, normalmente usada pós-VAP, ou se o uso de anticoagulantes. Estuda-se qual das duas terapêuticas poderá ter uma melhor capacidade de regressão, ou pelo menos estagnação do fenómeno. Segundo as guidelines da ACC e as da SEC, existindo TSFP, recomenda-se o uso de anticoagulantes, por forma a atingir os objetivos descritos. Esta recomendação vai ao encontro das conclusões de Ruille, Makkar, Chakravarty, Pache e Gurevich (9,14,17,20,26), sendo considerado portanto o melhor método de tratamento.

A TSFP pode ser vista como um fenómeno algo paradoxal, uma vez que é relativamente frequente, mas sem consequências clínicas evidentes. Correlaciona-se com o desenvolvimento de AITs, mas não com AVCs ou outros fenómenos trombóticos.(49) Por

estas razões, o uso de anticoagulantes no pós-VAP como prevenção da TSFP é controverso.

Gurevich *et al.* afirma a possibilidade do uso destes fármacos no pós-VAP. No seu estudo o risco hemorrágico do uso de anticoagulantes é similar, até mesmo menor que o uso de antiagregantes plaquetares. Esta afirmação é feita para o período de anticoagulação de 3 a 6 meses, visto ser o espaço temporal pós-VAP com maior risco tromboembólico.(50) Este curto período de anticoagulação é uma mais valia por ser bem tolerado pelos doentes. Os idosos apresentam um risco hemorrágico elevado, principalmente quando tomam anticoagulantes por longos períodos. Com o tempo proposto por Gurevich *et al*., este risco não se coloca.(26) Com estes resultados, sabe-se que é possível fazer uma terapêutica anticoagulante pós-VAP relativamente segura e, como tal prevenir o aparecimento da TSFP.(17,21)

Como já referido anteriormente a TSFP pode-se associar ao desenvolvimento de AITs, assim como degenerescência valvular. Com a progressão do fenómeno pode ocorrer trombose clínica. No entanto, nem sempre estes fenómenos trazem sequelas para os doentes nem a sua correlação com a TSFP é regular. Mais do que isso, alguns estudos evidenciam a regressão e estagnação da TSFP apenas com toma de antiagregantes plaquetares. Confirmando-se esta hipótese, os anticoagulantes deixariam de ser necessários e o risco hemorrágico do doente diminuiria consideravelmente. Apesar disso, a maioria dos resultados publicados apontam para o uso de anticoagulantes, como o melhor método terapêutico.

Assim, percebeu-se que os anticoagulantes são seguros e eficazes na prevenção da TSFP, quando usados por um curto período de tempo no pós-VAP. Contudo, estes fármacos exigem uma monotorização seriada do INR, comportando um maior risco hemorrágico comparativamente aos antiagregantes plaquetares. Sabe-se, ainda que a TSFP nem sempre dá consequência clínicas evidentes e graves para o doente. Todavia, apesar das características paradoxais do fenómeno, o que se conclui é que deve ser prevenido quando possível. A prevenção ideal passa por anticoagulação por 3-6 meses pós-VAP. O anticoagulante a usar será a varfarina, por ser o fármaco testado e que demonstrou eficácia e segurança para este fim. Esta utilização deve ser analisada caso a caso, atendendo ao risco individual. Em doentes com maior risco hemorrágico, a prevenção da TSFP não é uma prioridade, logo o tratamento a instituir poderá ser diferente.

Alguns ensaios clínicos como AUREA, POPULAR TAVI, ATLANTIS e GALILEO e AVATAR (8,17,46,51,52) estão em execução para tentar esclarecer qual a melhor terapêutica antitrombótica a utilizar pós-VAP. Estes resultados trarão maior segurança na

terapêutica a adotar, principalmente com a extensão recente do uso da VAP nos doentes de baixo risco cirúrgico.(49) (Tabela III)

Tabela III. Ensaios Clínicos em execução para a identificação do melhor método antitrombótico pós- substituição valvular aórtica percutânea

	ATLANTIS	AUREA	AVATAR	GALILEO	POPULAR-TAVI
População	1509	124	170	1520	1010
Grupo de investigação	Apixabano 5 mg 2id	DAP (Aspirina 80 mg + clopidogrel 75mg)	Anticoagulante oral	Rivaroxabano 10 mg longo termo + aspirina 3 meses	Coorte A: clopidogrel 75 mg por 3 meses Coorte B: anticoagulante oral
Grupo controlo	Varfarina em doentes com indicação de anticoagulação e DAP nos restantes	Acenocoumarol	Anticoagulante oral + antiagregante plaquetar	DAP (aspirina 75-100 mg longo termo + clopidogrel 3 meses)	Coorte A: clopidogrel 75 mg por 3 meses + aspirina 100 mg 12 meses Coorte B: anticoagulante oral + clopidogrel 75 mg 3 meses
Follow-up	Até 13 meses	3 meses	12 meses	Até 25 meses	12 meses

2 id = duas vezes por dia; ATLANTIS = estratégia com agente antitrombótico para diminuir todos os eventos isquémicos e hemorrágicos cardíacos e neurológicos, após a substituição valvular aórtica percutânea por estenose aórtica; AUREA = terapêutica com dupla antiagregação plaquetar *versus* anticoagulação oral por um curto período de tempo para prevenir embolismo cerebral após a substituição valvular aórtica percutânea; AVATAR = só anticoagulação *versus* anticoagulação e aspirina após substituição valvular aórtica percutânea; DAP = dupla antiagregação plaquetar; GALILEO = Estudo global comparando anticoagulação com rivaroxabano com o uso de antiagregação plaquetar após substituição valvular aórtica percutânea , para optimizar os *outcomes* clínicos; POPULAR-TAVI = terapêutica antiagregante para doentes a realizar substituição valvular aórtica percutânea.

4. Avaliação de Qualidade

Os principais artigos utilizados nesta revisão foram avaliados pela escala *Critical Appraisal tools* – pelo *The Centre for Evidence-based Medicine* e *University of Oxford* (Tabela II do anexo). Como maiores limitações encontradas evidenciam-se a falta de aleatorização e ocultação no desenho dos estudos, em especial dos que envolviam a avaliação do tratamento antitrombótico pós-VAP, assim como a avaliação de dados de um único centro.

Conclusão

A TSFP é um diagnóstico imagiológico frequente pós-VAP. Como não se associa às típicas alterações hemodinâmicas e clínicas que caracterizam a trombose protésica, o diagnóstico é incidental. A hipodensidade dos folhetos da prótese associada à diminuição da mobilidade dos folhetos são os achados definidores da doença, sendo a TC cardíaca o exame *gold standard*.

A TSFP apresenta como consequências clínicas a degenerescência valvular e o desenvolvimento de fenómenos tromboembólicos como AITs. Os anticoagulantes orais são os fármacos preferidos no tratamento desta complicação pós-VAP. Contudo, para além de uma opção terapêutica, estes fármacos podem também ser utilizados numa perspetiva preventiva da TSFP quando usados imediatamente após VAP, por um período entre 3 e 6 meses.

Existem alguns *Randomized controlled trials* (RCTs) em curso, com amostragens significativas que têm como objetivo esclarecer a melhor terapêutica pós-VAP. Pretendem perceber se os anticoagulantes são realmente seguros no pós-procedimento, e se existe preferência entre o uso de varfarina ou NOACs. Assim, brevemente, saber-se-á qual a melhor terapêutica antitrombótica no pós-VAP e qual a sua eficácia como método preventivo de TSFP.

Referências Bibliográficas

1. Cavaco R, Oliveira S Clara J. Severe aortic stenosis: points of interest for the Internist concerning therapeutic orientation. Rev da Soc Port Med Interna. 2017;14:228–34.

2. Baumgartner H, Falk V, Bax JJ, De Bonis M, Hamm C, Holm PJ et al. 2017 ESC/EACTS Guidelines for the management of valvular heart disease. Eur Heart J. 2017 Sep 21;38(36):2739–2791.

3. Sondergaard L, Sigitas C, Chopra M, Bieliauskas G, De Backer O. Leaflet Thrombosis after TAVI. Eur Heart J. 2017;38(36):2702–3.

4. Mack MJ, Leon MB, Thourani VH, Makkar R, Kodali SK, Russo M, et al. Transcatheter Aortic-Valve Replacement with a Balloon-Expandable Valve in Low-Risk Patients. N Engl J Med. 2019 Mar 16; doi: 10.1056/NEJMoa1814052.

5. Waksman R, Rogers T, Torguson R, Gordon P, Ehsan A, Wilson SR, et al. Transcatheter Aortic Valve Replacement in Low-Risk Patients With Symptomatic Severe Aortic Stenosis. J Am Coll Cardiol. 2018;72(18):2095–105. doi: 10.1016/j.jacc.2018.08.1033.

6. Rogers T, Torguson R, Bastian R, Corso P, Waksman R. Feasibility of transcatheter aortic valve replacement in low-risk patients with symptomatic severe aortic stenosis: Rationale and design of the Low Risk TAVR (LRT) study. Am Heart J. 2017;189:103–9. doi: 10.1016/j.ahj.2017.03.008.

7. De Biase C, Mastrokostopoulos A, Philippart R, Bonfils L, Berthoumieu P, Dumonteil N. What are the remaining limitations of TaVi? J Cardiovasc Surg (Torino). 2018;59(3):373–80.

8. Nakatani S. Subclinical leaflet thrombosis after transcatheter aortic valve implantation. Vol. 103, Heart. 2017. p. 1942–6.

9. Makkar RR, Fontana G, Jilaihawi H, Chakravarty T, Kofoed KF, De Backer O, et al. Possible Subclinical Leaflet Thrombosis in Bioprosthetic Aortic Valves. N Engl J Med. 2015;373(21):2015–24. doi: 10.1056/NEJMoa1509233.

10. Pache G, Blanke P, Zeh W, Jander N. Cusp thrombosis after transcatheter aortic valve replacement detected by computed tomography and echocardiography. Eur Heart J. 2013;34(46):3546.

11. Kalra A, Raza S, Puri R, Deo S V, Auffret V, Khera S, et al. Subclinical Leaflet

Thrombosis and Clinical Outcomes after TAVR: A Systematic Review and Meta-Analysis. Struct Hear. 2018 May 4;2(3):223–8. doi:10.1080/24748706.2018.1440678

12. Yanagawa B, Verma S, Mazer CD. Subclinical Valve Thrombosis in Sutureless Bioprosthetic Valves. J Am Heart Assoc. 2017;6(8):e006862. doi: 10.1161/JAHA.117.006862.

13. Vollema EM, Kong WKF, Katsanos S, Kamperidis V, Van Rosendael PJ, Van Der Kley F, et al. Transcatheter aortic valve thrombosis: The relation between hypo-attenuated leaflet thickening, abnormal valve haemodynamics, and stroke. Eur Heart J. 2017;38(16):1207–17.

14. Ruile P, Jander N, Blanke P, Schoechlin S, Reinöhl J, Gick M, et al. Course of early subclinical leaflet thrombosis after transcatheter aortic valve implantation with or without oral anticoagulation. Clin Res Cardiol. 2017;106(2):85–95.

15. Jilaihawi H, Asch FM, Manasse E, Ruiz CE, Jelnin V, Kashif M, et al. Systematic CT Methodology for the Evaluation of Subclinical Leaflet Thrombosis. JACC Cardiovasc Imaging. 2017;10(4):461–70. doi: 10.1016/j.jcmg.2017.02.005

16. Ruile P, Minners J, Schoechlin S, Pache G, Hochholzer W, Blanke P, et al. Impact of the type of transcatheter heart valve on the incidence of early subclinical leaflet thrombosis. Eur J Cardio-thoracic Surg. 2018;53(4):778–83.

17. Chakravarty T, Søndergaard L, Friedman J, De Backer O, Berman D, Kofoed KF, et al. Subclinical leaflet thrombosis in surgical and transcatheter bioprosthetic aortic valves: an observational study. Lancet. 2017;389(10087):2383–92.

18. Marwan M, Mekkhala N, Göller M, Röther J, Bittner D, Schuhbaeck A, et al. Leaflet thrombosis following transcatheter aortic valve implantation. J Cardiovasc Comput Tomogr. 2018;12(1):8–13. doi:10.1016/j.jcct.2017.11.002

19. Hamadanchi A, Bäz L, Möbius-Winkler S, Teichgräber U, Schulze PC, Franz M. Basal leaflet thickening and color paucity in the echocardiographic evaluation of subclinical leaflet thrombosis after transcatheter aortic valve replacement. Int J Cardiovasc Imaging. 2018;0(0):0. doi:10.1007/s10554-018-1439-5

20. Pache G, Schoechlin S, Blanke P, Dorfs S, Jander N, Arepalli CD, et al. Early hypo-attenuated leaflet thickening in balloon-expandable transcatheter aortic heart valves. Eur Heart J. 2016;37(28):2263–71.

21. Yahagi K, Torii S, Ladich E, Kutys R, Romero ME, Mori H, et al. Pathology of self-

expanding transcatheter aortic valves: Findings from the CoreValve US pivotal trials. Catheter Cardiovasc Interv. 2018;91(5):947–55.

22. Xiong TY, Liao YB, Feng Y, Zhao MY, Zhao ZG, Li YJ, et al. Gene polymorphisms in dual antiplatelet therapy and the presence of hypo-attenuated leaflet thickening after transcatheter aortic valve replacement. J Thromb Thrombolysis. 2018;45(3):463–5. doi:10.1007/s11239-018-1636-z

23. Hansson NC, Grove EL, Andersen HR, Leipsic J, Mathiassen ON, Jensen JM, et al. Transcatheter Aortic Valve Thrombosis: Incidence, Predisposing Factors, and Clinical Implications. J Am Coll Cardiol. 2016;68(19):2059–69.

24. Sondergaard L, De Backer O, Kofoed KF, Jilaihawi H, Fuchs A, Chakravarty T, et al. Natural history of subclinical leaflet thrombosis affectingmotion in bioprosthetic aortic valves. Eur Heart J. 2017;38(28):2201–7.

25. Yanagisawa R, Hayashida K, Yamada Y, Tanaka M, Yashima F, Inohara T, et al. Incidence, Predictors, and Mid-Term Outcomes of Possible Leaflet Thrombosis After TAVR. JACC Cardiovasc Imaging. 2017;10(1):1–11.

26. Gurevich S, Oestreich B, Kelly RF, Mbai M, Bertog S, Yannopoulos D, et al. Routine use of anticoagulation after transcatheter aortic valve replacement: Initial safety outcomes from a single-center experience. Cardiovasc Revascularization Med. 2018;19(5):621–5.doi: 10.1016/j.carrev.2017.12.001

27. Makki N, Shreenivas S, Kereiakes D, Lilly S. A meta-analysis of reduced leaflet motion for surgical and transcatheter aortic valves: Relationship to cerebrovascular events and valve degeneration. Cardiovasc Revascularization Med. 2018 Oct - Nov;19(7 Pt B):868–873. doi: org/10.1016/j.carrev.2018.03.003

28. Chakravarty T, Abramowitz Y, Jilaihawi H, Makkar RR. Leaflet motion abnormality after TAVI: Genuine threat or much ado about nothing? EuroIntervention. 2016;12:Y28–32.

29. Otto CM, Kumbhani DJ, Alexander KP, Calhoon JH, Desai MY, Kaul S, et al. 2017 ACC Expert Consensus Decision Pathway for Transcatheter Aortic Valve Replacement in the Management of Adults With Aortic Stenosis. J Am Coll Cardiol. 2017 Mar 14;69(10):1313–1346. doi: 10.1016/j.jacc.2016.12.006.

30. Jose J, Sulimov DS, El-Mawardy M, Sato T, Allali A, Holy EW, et al. Clinical Bioprosthetic Heart Valve Thrombosis After Transcatheter Aortic Valve Replacement:

Incidence, Characteristics, and Treatment Outcomes. JACC Cardiovasc Interv. 2017;10(7):686–97. doi:10.1016/j.jcin.2017.01.045

31. Testa L, Latib A. Assessing the Risk of Leaflet Motion Abnormality Following Transcatheter Aortic Valve Implantation. *Interv Cardiol*. 2018;13(1):37–39. doi:10.15420/icr.2017:24:2

32. Burup Kristensen C, Kofoed KF, De Knegt M, Host N, Hassager C, De Backer O, et al. P5240Transthoracic echocardiography may rule-out leaflet dysfunction after transcatheter aortic valve replacement, a novel algorithm based on leaflet morphology and color doppler flow characteristics. Eur Heart J. 2017 Aug 1;38(suppl_1):ehx493.P5240-ehx493.P5240. doi:10.1093/eurheartj/ehx493.P5240

33. Zhao ZG, Wang MY, Jilaihawi H. Imaging Evaluation for the Detection of Leaflet Thrombosis After Transcatheter Aortic Valve Replacement. Interv Cardiol Clin. 2018;7(3):293–9. doi:10.1016/j.iccl.2018.03.007

34. Vavuranakis M, Kalogeras K, Kolokathis AM, Vrachatis D, Magkoutis N, Siasos G, et al. Antithrombotic therapy in TAVI. J Geriatr Cardiol. 2018;15(1):66–75.

35. Del Trigo M, Muñoz-Garcia AJ, Wijeysundera HC, Nombela-Franco L, Cheema AN, Gutierrez E, et al. Incidence, timing, and predictors of valve hemodynamic deterioration after transcatheter aortic valve replacement multicenter registry. J Am Coll Cardiol. 2016;67(6):644–55. doi:0.1016/j.jacc.2015.10.097

36. Kanjanauthai S, Pirelli L, Nalluri N, Kliger CA. Subclinical leaflet thrombosis following transcatheter aortic valve replacement. J Interv Cardiol. 2018;31(5):640–7.

37. Ruile P, Minners J, Breitbart P, Schoechlin S, Gick M, Pache G, et al. Medium-Term Follow-Up of Early Leaflet Thrombosis After Transcatheter Aortic Valve Replacement. JACC Cardiovasc Interv. 2018;11(12):1164–71. doi:10.1016/j.jcin.2018.04.006.

38. Rashid H, Amiruddin A, Ihdayhid AR, McCormick L, Nerlekar N, Nasis A, et al. TCTAP A-078 Subclinical Leaflet Thrombosis in Transcatheter and Surgical Bioprosthetic Aortic Valve Detected by Multidetector Computed Tomography Is Associated with Adverse Cerebrovascular Events: A Meta-analysis of Observational Studies. J Am Coll Cardiol. 2018 Apr 24;71(16 Suppl):S43 LP-S44.

39. Buchanan KD, Alraies MC, Weissman G, Ben-Dor I, Satler LF, Waksman R. Bioprosthesis leaflet thrombosis following self-expanding valve-in-valve transcatheter aortic valve replacement in patient taking factor Xa inhibitor and warfarin: A case

report. Cardiovasc Revascularization Med. 2018;19(1):29–32. doi:10.1016/j.carrev .2017.05.009

40. Yanagisawa R, Hayashida K, Jinzaki M, Fukuda K. Spontaneous Regression of Possible Transcatheter Aortic Valve Thrombosis Without Additional Anticoagulant: Two-Year Follow-Up. J Invasive Cardiol. 2017 May;29(5):E64.

41. Chakravarty T, Abramowitz Y, Cheng W, Kapadia S, Smalling R, Y. Szeto W, et al. TCT-51 Impact of anticoagulation therapy on valve hemodynamics and clinical outcomes after bioprosthetic aortic valve replacement: A pooled analysis of the PARTNER2 trials. Vol. 70, Journal of the American College of Cardiology. 2017. B22 p.

42. Blanke P, Weir-mccall JR, Mbc HB, Achenbach S, Delgado V. Computed Tomography Imaging in the Context of Transcatheter Aortic Valve Implantation (TAVI)/ Transcatheter Aortic Valve Replacement (TAVR) An Expert Consensus Document of the Society of Cardiovascular Computed Tomography. JACC Cardiovasc Imagin. 2019;12(1):1–24.

43. Soschynski M, Capilli F, Ruile P, Neumann F, Langer M, Krauss T. Post-TAVI Follow-Up with MDCT of the Valve Prosthesis : Technical Application , Regular Findings and Typical Local Post-Interventional Complications Rofo. 2018 Jun;190(6):521–530. doi: 10.1055/s-0043-124190.

44. Marcelli E, Bortolani B, Corazza I, Cercenelli L. A Novel Sensorized Heart Valve Prosthesis: Preliminary In Vitro Evaluation. *Sensors (Basel)*. 2018;18(11):3905. Published 2018 Nov 13. doi:10.3390/s18113905

45. Ducci A, Tzamtzis S, J Mullen M, Burriesci G. Hemodynamics in the Valsalva Sinuses after Transcatheter Aortic Valve Implantation (TAVI). Vol. 22, The Journal of heart valve disease. 2013. 688-696 p.

46. Rashid HN, Brown AJ, McCormick LM, Amiruddin AS, Be KK, Cameron JD, et al. Subclinical Leaflet Thrombosis in Transcatheter Aortic Valve Replacement Detected by Multidetector Computed Tomography - A Review of Current Evidence -. Circ J. 2018;82(7):1735–42. doi: 10.1253/circj.CJ-17-1363.

47. Tarantini G, Mojoli M, Windecker S, Wendler O, Lefèvre T, Saia F, et al. Prevalence and Impact of Atrial Fibrillation in Patients with Severe Aortic Stenosis Undergoing Transcatheter Aortic Valve Replacement An Analysis from the SOURCE XT Prospective Multicenter Registry. JACC Cardiovasc Interv. 2016;9(9):937–46.

doi:10.1016/j.jcin.2016.01.037.

48. Nishimura RA, Otto CM, Bonow RO, Carabello BA, Erwin JP, Fleisher LA, et al. 2017 AHA/ACC Focused Update of the 2014 AHA/ACC Guideline for the Management of Patients With Valvular Heart Disease: A Report of the American College of Cardiology/American Heart Association Task Force on Clinical Practice Guidelines. Vol. 70, Journal of the American College of Cardiology. 2017. 252–289 p.

49. Kaneko H, Neuss M, Tambor G, Hoelschermann F, Butter C. Reply: Subclinical Leaflet Thrombosis in Bioprosthetic Aortic Valves. JACC Cardiovasc Interv. 2017;10(2):205–6.

50. Heras M, Chesebro JH, Fuster V, Penny WJ, Grill DE, Bailey KR, et al. High risk of thromboemboli early after bioprosthetic cardiac valve replacement. J Am Coll Cardiol. 1995;25(5):1111–9.

51. Ruparelia N. Oral anticoagulant therapy for early post-TAVI thrombosis. Interv Cardiol Rev. 2018;13(1):33–6.

52. Sondergaard L, Sawaya F. Antithrombotic Management After Transcatheter Aortic Valve Replacement (More Questions than Answers). JACC: Cardiovascular Interventions. Jan 2017, 10 (1) 75–78; DOI:10.1016/j.jcin.2016.11.024.

Anexos

Tabela I. Trombose subclínica dos folhetos protésicos e medicina baseada na evidência

Autores/Ano	Tipo de estudo/Amostra	Principais Conclusões
Makkar et al., 2015 (9)	Estudo de coorte com base em doentes de 3 bases de dados: a) PORTICO IDE *trial* (55 doentes que realizaram VAP e apresentaram TC viável); b) RESOLVE *registry* + SAVORY *registry* (132 doentes sujeitos a VAP e com TC viáveis):	1) Esquema dos resultados gerais: **Primeira análise dos doentes**: a) PORTICO IDE trial: - 22 doentes (40%) apresentaram redução da mobilidade dos folhetos: - 1 com NOAC; - 11 com DAP; - 7 com 1 antiagregante plaquetar; - 3 com regime sub-terapêutico. b) RESOLVE *registry* + SAVORY *registry*: - 17 doentes (13%) apresentaram redução da mobilidade dos folhetos (15 doentes sujeitos a VAP e os outros 2 a cirurgia): - 2 com NOAC; - 5 com 1 antiagregante plaquetar; - 10 com DAP. **Seguimento dos doentes, com TC de *follow-up* em:** a) 12 dos 22 doentes do PORTICO + 9 dos 17 doentes dos registos SAVORY e RESOLVE foram analisados quanto à anticoagulação: - 11 doentes iniciaram ou continuar o regime anticoagulante e restauraram a normal mobilidade dos folhetos; - 10 doentes não iniciaram ou não continuaram o regime com anticoagulante: 9 destes mantiveram o RELM e 1 restaurou a normal mobilidade dos folhetos. 2) No PORTICO IDE coorte não se evidenciou diferença significativa entre o grupo com e sem RELM, quanto ao gradiente médio transprotésico (através do uso de *benchtop hydrodynamic testing*). Obteve-se aquando da

		alta hospitalar *P*=0,50, após 30 dias: *P*=0,10 e após 6 meses: *P*=0,85; 3) Ainda no PORTICO IDE coorte a prevalência do RELM foi menor nos doentes com regime anticoagulante, comparativamente aos doentes com regime subterapêutico ou com regime não anticoagulante (*P*=0,007). Mostrou-se, também, menor comparativamente aos doentes em regime DAP (*P*=0,01) no PORTICO e no RESOLVE e SAVORY Coorte (*P*=0,04); 4) No RESOLVE e SAVORY Coortes os doentes com diminuição da mobilidade dos folhetos nos registos tiveram uma maior incidência de AVC ou AIT (*P*=0,007).
Pache et al., 2016 (10)	Estudo com 249 doentes sujeitos a implantação da prótese valvular SAPIEN 3 balão-expansível entre Fevereiro de 2014 e Março de 2015. Destes doentes, 153 foram elegíveis para a realização de angio-TC, o que fizeram em conjunto com ETT antes e após o procedimento. Quanto ao regime antitrombótico: - Até Maio de 2014: toma de aspirina em monoterapia pré e pós procedimento; - A partir de Junho de 2014: toma de DAP (aspirina + clopidogrel). - Nos doentes com toma prévia de anticoagulantes, este era	1) A angio-TC detetou HALT em 16 doentes (10,3%): - 13 destes doentes (81,3%) só tinham uma cúspide afetada; - 8 destes doentes (50%) apresentaram rigidez dos folhetos valvulares; - Máxima espessura detetada foi de 5 mm, média de 3,5±1,2 mm. 2) Doentes com HALT apresentaram um gradiente médio transprotésico aumentado aquando da angio-TC (*P*=0.026). 3) Não se evidenciou diferença significativa durante a VAP ou da angio-TC, quanto à presença de HALT entre grupo sob DAP ou antiagregante em monoterapia. 4) Em 13 dos 16 doentes com HALT foi realizada uma angio-TC de *follow-up*, numa média de 78 dias após procedimento que revelou: - Quase completa resolução da HALT nos doentes com regime de clopidogrel e femprocumona; - 1 doente com toma de antiagregante

	interrompido 24h antes do procedimento no caso dos NOACs ou até atingir um INR<2 no caso da varfarina. E retomado no dia 1 pós-procedimento, em conjunto com um antiagregante plaquetar em monoterapia.	plaquetar em monoterapia (aspirina) mostrou aumento progressivo do HALT durante 3 meses. Aí a sua terapêutica foi alterada para clopidogrel e femprocumona, e após outros 3 meses, apenas apresentava um pequeno "resíduo" na cúspide coronária direita. - Aquando da 2ª TC o valor do gradiente médio transvalvular era inferior ao da 1ª TC; - Numa entrevista de *follow up*, pós- VAP em média 228 dias após: 1 doente tinha morrido por causas não cardíacas, 14 doentes mantinham-se assintomáticos, 1 doente evidenciou dispneia apresentando um NYHA II. - Nenhum dos doentes apresentou complicações vasculares ou AVCs durante a estadia no hospital ou durante o *follow-up*.
Hansson et al., 2016 (23)	Estudo de coorte com 460 doentes que realizaram VAP entre Janeiro de 2011 e Janeiro de 2016. Destes, 405 doentes realizaram um TC-MD ao 1º, 3º e 12º mês pós-procedimento em associação a ETT e ETE. Quanto à terapêutica antitrombótica pós-VAP, a maioria dos doentes realizou DAP (aspirina 75mg/dia + clopidogrel 75mg/dia) por 12 meses, seguidos de toma de aspirina 75mg/dia *ad aeternum*. Sendo que nos doentes com FA a escolha de associação de antiagregantes aos anticoagulantes foi feita individualmente.	1) 28 doentes (7%) evidenciaram TSFP dos folhetos valvulares: - 23 apresentaram TSFP; - 5 apresentaram trombose clínica. 2) Uma prótese valvular de grandes dimensões foi associada a um maior risco de trombose dos folhetos valvulares (*P*=0,03). 3) O risco de trombose valvular nos doentes que não tomaram varfarina, foi maior do que nos doentes que usaram este anticoagulante (10,7% vs1,8%; RR: 6,09; 95% CI: 1,86% a 19,84%). Nos doentes que só fizeram terapêutica antiagregantes, o risco de trombose foi de 18,8%. 4) Na análise multivariável, uma prótese valvular de 29 mm e o não uso de varfarina após VAP foram considerados fatores preditores, independentes, da TSFP. 5) Quanto ao gradiente médio transvalvular não se evidenciou diferença, apesar de ser, normalmente, superior nos doentes com TSFP. Já comparando os primeiros momentos temporais com os 12 meses, o

		gradiente foi menor no segundo tempo (*P*=0,03). 6) A FEVE ≤35% foi duas vezes mais frequente nos doentes com trombose valvular, do que nos sem trombose (*P*=0,08). 7) Após o primeiro período temporal, a TC detetou 28 doentes com TSFP, em comparação, para os mesmos doentes a ETE detetou 24 doentes com trombose dos folhetos, 2 sem achados relevantes e outros 2 não realizaram o exame. 8) Dos 28 doentes, 7 tomaram varfarina isolada (3 já o faziam), 17 varfarina com antiagregante plaquetar e os restantes 4 seguiam terapêutica antitrombótica sem ser varfarina. Destes últimos 4: 2 tiveram uma regressão espontânea da TSFP e os outros 2 tiveram uma progressão da TSFP, iniciando toma de varfarina. Ao fim dos 3 meses de seguimento, 85% de todos estes doentes mostraram resolução completa dos trombos. 9) Durante os 12 meses de *follow-up*, 5 doentes (18%) desenvolveram trombose obstrutiva dos folhetos valvulares com sintomas de insuficiência cardíaca, sendo que 4 destes (80%) estavam, apenas com regime antiagregante plaquetar. 10) Doentes com trombose obstrutiva dos folhetos valvulares, tiveram uma afeção de mais folhetos e um espessamento valvular maior quando comparado com os doentes com trombose não obstrutiva (*P*= 0,0001 e *P*=0007 respetivamente).
Ruile et al., 2017 (14)	Estudo prospectivo com intuito de perceber se a evolução do espessamento dos folhetos valvulares pós-VAP varia consoante o uso de anticoagulantes ou DAP. Teve por base um estudo de	1) Quanto à evolução do fenómeno tendo em conta a 1ª e a 2ª angioTC: - Com antiagregação plaquetar: 11 progrediram (68,75%), 3 estabilizaram (18,75%) e 2 regrediram, mas não completamente (12,50%) - Com anticoagulantes 22 doentes regrediram

	coorte com 878, sendo que destes 51 doentes evidenciaram espessamento dos folhetos valvulares pós-VAP na 1ª angio-TC realizada à data da alta: - Doentes intervencionados até Maio de 2015 (22 doentes) + Doentes intervencionados após Maio 2015 com indicação para anticoagulação (7 doentes): a. Primeiros 3 meses: anticoagulação (femprocumona com INR 2-3) associada a antiagregação (clopidogrel 75 mg). No final dos 3 meses realiza 2ª angioTC. b. Após 3 meses: DAP (aspirina 100mg + clopidogrel 75mg /dia). 2 meses após terminar o anticoagulante, faz 3ª angioTC (foi realizada a 22 dos 29 doentes deste grupo). - Doentes intervencionados após Maio 2015 (22 doentes): a. DAP (aspirina 100mg + clopidogrel 75mg /dia). Angio-TC	(100%), sendo que 21 (~95,45%) tiveram uma regressão completa. Esta diferença em termos de evolução do fenómeno, entre os dois esquemas terapêuticos foi estatisticamente significativa (*P*<0,001). A mesma evidência (*P*<0,001) favorecendo o regime anticoagulante, é detetada quanto à restrição do movimento dos folhetos, à extensão dos trombos e à espessura máxima dos folhetos. 2) Quanto à 3ª angio-TC (após termino da anticoagulação) evidenciou-se uma recidiva no espessamento dos folhetos valvulares: - com diminuição do movimento dos folhetos (*P*=0,023), um aumento da extensão dos trombos (*P*=0,026) e um aumento da espessura (*P*=0,007). 3) Doentes que terminaram a anticoagulação e iniciaram regime de DAP, evidenciaram valores destas variáveis semelhantes aos doentes que *ad initium* estavam sujeitos ao regime de DAP 4) Quanto ao gradiente de pressão transvalvular a diferença entre os dois grupos é estatisticamente significativa (*P*=0,012), havendo: - um aumento (^ 3,57 ±6,52 mmHg) no grupo da antiagregação; - uma diminuição (^-1,98± 5,66 mmHg) no grupo da anticoagulação. Percebeu-se, também, que a mudança na pressão máxima do gradiente relaciona-se de forma significativa com as restrições no movimento dos folhetos. 5) As alterações de gradiente transvalvular apenas ocorrem quando a extensão do folheto é significativa, o que pode explicar a razão pela qual a maioria trombose dos folhetos valvulares são subclínicas e não causam deterioração hemodinâmica da válvula.

	aos 3 meses (foi realizada a 16 dos 22 doentes deste grupo).	
Chakravarty et al., 2017 (17)	Estudo de coorte que envolveu 931 doentes que realizaram substituição valvular por VAP ou cirurgia, pertencentes aos registos RESOLVE (657 doentes desde 22 de Dezembro de 2014 a 18 de Janeiro de 2017) e SAVORY (274 doentes desde 2 de Junho de 2014 a 28 de Setembro de 2016). Os doentes foram sujeitos a uma TC-4D após o procedimento. 890 tiveram uma TC interpretável (629 RESOLVE e 264 SAVORY). Quanto à terapêutica antitrombótica pós procedimento: - 224 doentes fizeram terapêutica com anticoagulantes: 117 varfarina e 107 com NOACs; - 208 doentes fizeram DAP; - 405 doentes fizeram uma antiagregante plaquetar em monoterapia; - 53 doentes não fizeram medicação antitrombótica.	1) Em 106 doentes foi detetada redução da mobilidade dos folhetos, sendo que foi detetado um número maior de casos nos doentes sujeitos a VAP (*P*=0,001): - 5 (de 138) doentes (4%) com substituição valvular por cirurgia; - 101 (de 752) doentes (13%) sujeitos a VAP: - 70 doentes com afeção de 1 folheto; - 25 doentes com afeção de 2 folhetos; - 6 doentes com afeção dos 3 folhetos valvulares. 2) O espessamento médio dos folhetos afetados, assim como, a extensão da afeção da redução da mobilidade foi significativamente maior nos doentes sujeitos a VAP do que nos sujeitos a cirurgia (*P*=0,0004 e *P*=0,004, respetivamente); 3) A prevalência da RELM foi menor nos doentes com toma de anticoagulantes (8 de 224 doentes – 4%) do que nos com toma de DAP (31 de 208 doentes – *P*<0,0001), do que nos com toma de apenas um antiagregante plaquetar (63 de 405 doentes – *P*<0,0001), e do que nos doentes que não fazia medicação com anticoagulantes (98 de 666 – *P*<0,0001). 4) Não se evidenciou diferença na prevalência de RELM, entre os doentes com toma de NOACs e nos com toma de varfarina (*P*=0,72), mas qualquer uma destas medicações é melhor do que nenhuma (*P*=0,0002 e *P*=0,001, respetivamente). 5) Dos 58 doentes que tinham RELM e tiveram TC de *follow-up*: - Os 36 com toma de anticoagulantes restauraram a mobilidade normal dos folhetos;

		- Em 20 doentes, dos 22 doentes sem toma de anticoagulantes, a RELM persistiu ou progrediu. 6) Após uma descontinuação do anticoagulante, após toma por 3 meses e recuperação da mobilidade dos folhetos, 4 de 8 doentes tiveram uma recorrência do fenómeno, ao passo que os 15 doentes que mantiveram a toma de anticoagulante mantiveram a normal mobilidade dos folhetos (*P*=0,008). 7) O gradiente médio transvalvular apresentou valores superiores no grupo com RELM, aquando da 1ª TC e uma diminuição com a toma de anticoagulantes, principalmente comparado com os doentes que não faziam esta medicação (*P*=0,049) 8) A RELM foi associada a um aumento da ocorrência de AITs, AITs não procedimentais e AITs após TC, sendo que se comprovou, também, um aumento do ratio de todos os AVCs e AITs (incluindo procedimentais e pós-TC).
Vollema et al., 2017 (13)	Estudo de coorte com 434 doentes sujeitos a VAP (21 doentes apresentavam válvula bicúspide e 13 fizeram uma ressubstituição valvular), entre Novembro de 2007 e Junho de 2015, no centro médico Universitário de Leiden: a) 394 destes doentes (91%) receberam uma prótese valvular balão-expansível; b) 40 doentes receberam uma prótese auto-expansível. Após o procedimento os	1) Aquando da alta 7% dos doentes apresentava regurgitação paravalvular moderada ou severa. Durante o f*ollow-up,* mais 17 doentes (4%) evoluíram para regurgitação paravalvular moderada. 2) Avaliação ecocardiográfica pela pesquisa de hemodinâmica valvular anormal: a) Presença de possível trombose dos folhetos pós-VAP: - 1 doente (0,2%) depois da alta; - 6 doentes (2%) aos 6 meses; - 4 doentes (2%) ao 1º ano; - 0 doentes aos 2 anos; - 2 doentes (3%) aos 3 anos. b) Gradiente médio transvalvular: manteve-se sem alterações no *follow-up*; c) Área valvular aórtica: da alta ao 1º ano: Sofreu uma descida máxima de

	doentes foram seguidos em consultas aos 1-3, 6 e 12 meses e depois disso anualmente. Dos 434 doentes: a) 128 realizaram TC-MD pós-procedimento (entre 2008 e 2013). b) Quanto à ecografia: - 431 realizaram ecografia aquando da alta; - 350 doentes aos 6 meses; - 229 ao 1º ano; - 116 doentes ao 2º ano; - 61 ao 3º ano. Após VAP o esquema antitrombótico escolhido foi: - Entre 2007 e 2011: clopidogrel e aspirina por 3 meses, seguido de aspirina pelo resto da vida; - Após 2011: clopidogrel e aspirina por 1 mês, seguido de aspirina pelo resto da vida; - Doentes com necessidade de toma de anticoagulantes, apenas associavam clopidogrel, sendo a aspirina excluído deste esquema terapêutico.	1.61±0.51cm2 d) FEVE: da alta ao 1º ano: sofreu um aumento significativo (*P*<0,001) 3) Avaliação MDTC, média 35 dias pós-VAP: a) HALT e/ ou RELM detetados em 16 doentes (12,5%) b) Características da população: - Quando comparados com o grupo de doentes sem estas características, o grupo de doentes com HALT e/ou RELM apresenta mais diabéticos (*P*=0,033) e maior colocação de stents circulares na porção média (*P*=0,041) c) Gradiente médio transvalvular: - Aos 6 meses de *follow-up*, o gradiente é maior no grupo com HALT e/ou RELM quando comparado com o grupo sem alterações na TC-MD (p=0,026) d) Área valvular aórtica: - Através de ecografia concomitante à TC-MD: a área é menor nos doentes com HALT e/ou RELM (*P*=0,017); - Aos 6 meses: área continua a ser menor (*P*<0,001) 4) Alterações ecográficas concomitantes com alterações na TC foram detetadas em apenas 1 doente. 5) 9 doentes tiveram AVC e 5 AIT pós-VAP, os quais não apresentavam alterações relevantes na ecografia ou na TC-MD.
Sondergaard et al., 2017 (24)	Estudo de coorte com o intuito de perceber a evolução do fenómeno de TSFP após substituição	1) Percebeu-se que HALT é um evento frequente após substituição valvular 32 doentes (38,1%), seja por VAP ou cirurgia, já a HAM evidenciou-se em 17 (20,2%) doentes.

	valvular, através do uso de TC-4D (realizada nos primeiros 1-6 meses após intervenção e a segunda 3-6 meses após a primeira TC). Teve como base 105 doentes registados no SAVORY: a) 75 sujeitos a VAP (5 grupos de 15 doentes com o uso das diferentes próteses: CoreValve ™, EvolutR ™, Lotus ™, Portico ™, Sapien 3 ™); b) 30 sujeitos a cirurgia (2 grupos de 15 doentes com o uso de diferentes próteses: Perimount ™, Trifecta ™). Destes, 84 doentes foram elegíveis para a realização das duas TC-4D, e os seus resultados contabilizados: - 24 deles realizaram *follow-up* terapêutico com anticoagulantes; - 60 com antiagregação plaquetar ou sem terapêutica de *follow-up.*	A HALT associou-se à HAM em 50% dos casos; 2) Quanto à evolução do fenómeno, dos doentes com evidência de HALT e/ou HAM: - 13 doentes progrediram - todos do grupo da antiagregação plaquetar; - 10 doentes estagnaram - 2 com anticoagulantes e 8 com antiagregação plaquetar; - 9 doentes regrediram - 3 com anticoagulantes e 6 com antiagregação plaquetar. 3) A anticoagulação evidenciou-se como um importante fator preventivo de progressão do fenómeno (*P*=0,036), uma vez que nenhum dos doentes em regime de terapêutica anticoagulante progrediu; 4) A regressão do fenómeno evidenciou-se mais provável quando a primeira TC era realizada após os 3 meses; 5) Com base no modelo univariável, os doentes com FA mostraram uma maior redução da progressão do HALT que os restantes, possivelmente pela terapêutica habitual com anticoagulantes orais; 6) Não se associou o espessamento dos folhetos valvulares com aumento marcado do gradiente médio valvular.
Yahagi et al., 2017 (21)	Estudo com análise patológica de 21 próteses valvulares (19 mortes: 15 em que houve acesso a todo o coração e 4 válvulas explantadas e 2 válvulas explantadas cirurgicamente),	1) Alterações macroscópicas e patológicas: - 3 válvulas estavam colocadas numa posição baixa, 1 numa posição alta e as restantes na posição ideal; - A extensão da calcificação valvular varia de moderada a severa; - No micro-TC não foram observadas fraturas

	os doentes afetados fizeram parte do estudo CoreValve US Pivotal entre 2011 e 2013. O material de estudo foi sujeito a radiografias e micro-TC para estudo detalhado de fraturas, calcificações, regurgitação paravalvular e qualquer outra anormalidade.	e os óstios das coronárias estavam sempre patentes; - Espaços paravalvulares foram detetados em 11,65% dos casos, mas só dois casos foram considerados severos e aconteceram nos primeiros 30 dias; - Notou-se um crescimento significativo na neoíntima com o passar do tempo (*P*=0,003), contudo, a cobertura total da neoíntima nunca foi observada; - A formação de trombos na estrutura da válvula e a inflamação dos tecidos detetou-se num nível mínimo a leve e manteve-se contante com o tempo; 2) Trombose clínica dos folhetos valvulares após-VAP: - Apenas um caso de trombose evidente, severa, foi detetado, num doente sujeito à substituição válvula em válvula e com toma subsequente de clopidogrel em monoterapia. O trombo envolvia os folhetos direito e não coronários. 3) Alterações patológicas encontradas nos folhetos valvulares: - Foram encontrados trombos com classificação moderada (4 doentes) severa (1 doente); - Dos 4 doentes com classificação moderada nenhum apresentou sintomas ou alterações no ETT recente: 2 destes doentes estavam a fazer heparina de baixo peso molecular e os outros 2 a fazer DAP; - Dos 5 doentes com trombos: 2 tiveram um envolvimento de apenas um folheto valvular e os outros 3 doentes tiveram envolvimento de dois folhetos.
Ruile et al., 2017 (16)	Estudo observacional retrospetivo com uma amostra de 629 doentes: - 538 que colocaram	1) Não foram detetadas diferenças estatisticamente significativas entre os dois tipos de válvulas quanto: - À TSFP, foi detetada em 14% do grupo das

	uma válvula percutânea balão expansível; - 91 com válvula percutânea auto-expansível. Os doentes correspondem a intervencionados do Centro Universitário Cardíaco de Freiburg-Bad Krozingen entre Maio de 2012 e Dezembro de 2016. O objetivo do estudo é perceber se existe diferença na incidência da TSFP, entre estas duas válvulas.	válvulas de balão expansível e 18% nas auto-expansíveis (*P*=0,42); - Ao tamanho das próteses, sendo que a trombose dos folhetos foi detetada em 15%, 16% e 12%, nas pequenas, média e grandes válvulas, respetivamente (*P*=0,62). 2) Já o número de doentes com FA e/ou a fazer anticoagulação aquando da angio-TC, foi significativamente inferior no grupo de doentes sem TSFP, *P*=0,01 e *P*=0,03, respetivamente.
Gurevich et al., 2017 (26)	Estudo retrospectivo quE pretende avaliar a segurança do uso da varfarina, comparativamente ao uso de antiagregantes no pós-VAP Contou com 191 doentes sujeitos a VAP entre Abril de 2015 e Fevereiro de 2017: - 90 doentes (intervencionados até outubro de 2015 ou após este período mas com contraindicação para a toma de anticoagulante) com terapêutica pós-VAP com antiagregantes plaquetares, fazendo 6 meses de DAP com clopidogrel 75mg e aspirina 81mg, e após este período só aspirina *ad eternum* (grupo controlo); - 101 doentes com terapêutica pós-VAP com anticoagulantes (97% usavam varfarina e os restantes NOACs), por pelo	1) Durante o internamento e o folllow-up (90 dias), não foi evidenciada diferença estatisticamente significativa no risco hemorrágico entre os dois grupos (*P*=0,55 no internamento e *P*=0,20), nem na mortalidade a 30 dias (*P*=0,20) ou na mudança do gradiente médio após 3 meses (*P*=0,73). O que conclui assegura a possibilidade do tratamento anticoagulante pós-VAP; 2) Conclui-se, também, que o uso de anticoagulantes parece ser seguro quando usado em curtos períodos, o que vai de encontro às normas da *American Heart Association* de 2017; 3) O estudo sugere que o uso de NOACs pode permitir um controlo anticoagulante mais rápido e cômodo (pela menor necessidade de controlo) do que a varfarina.

	menos 90 dias.	
Yanagisawa et al., 2017 (25)	Estudo de coorte com 100 doentes sujeitos a VAP, entre Outubro de 2013 e Janeiro de 2015, com colocação da válvula Edwards SAPIEN-XT. Destes 100, 70 doentes cumpriram critérios de inclusão e realizaram uma TC-MD, um ETT e análises laboratoriais (nível de D-dimeros, contagem plaquetar e valor de BNP) em 5 períodos temporais: antes e após o procedimento, à data da alta, 6 meses depois e 1 ano depois. Os doentes fizeram um seguimento por 6 meses com DAP e após esse período antiagregação simples *ad aeternum*. Os doentes previamente medicados com anticoagulação oral, iniciaram apenas a aspirina, após VAP.	1) Dos 70 doentes, 10 desenvolveram HALT: 1 doente (1,4%) à data da alta, 7 doentes (10,0%) aos 6 meses e 10 (14,3%) ao 1º ano de *follow-up*. 2) 3 destes 10 doentes com HALT receberam terapêutica anticoagulante aquando da alta (1 com varfarina subterapêutica e 9 com NOACs). 3) Os 10 doentes eram assintomáticos e não evidenciaram alteração no gradiente médio transvalvular. 4) O grupo dos doentes com HALT apresentava um maior número de doentes do sexo masculino (*P*=0,008) e um diâmetro médio do seios de Valsalva maior (*P*=0,005), comparativamente ao grupo sem HALT. 5) 10 doentes com HALT percebeu-se que: - 9 doentes, tinha como localização do HALT os folhetos correspondentes à coronária direita nativa ou a uma região da cúspide sem coronárias. - em 4 destes 9 doentes, o HALT sobreponha-se à coronária direita e uma região não coronária. - 1 doente, apresentava a localização do HALT na região da cúspide, da coronária esquerda nativa. 6) A TC deu a entender que a zona de RELM correspondia exatamente à zona da válvula com HALT, sendo que 9 dos 10 doentes apresentavam RELM: - 2 doentes com RELM leve; 1 com RELM moderada; 4 com RELM severa e 2 com zona imóvel. 7) Foi detetada uma correlação positiva estatística significativa (*P*=0,03) entre o grau de imobilidade dos folhetos e a área de HALT. 8) Quanto à evolução do fenómeno: - 1 doente teve uma regressão espontânea

		entre os 6 meses e 1 ano, sem terapêutica anticoagulante; - Em doentes em que o HALT foi detetado em 2 ou mais momentos temporais: o HALT agravou em 4 doentes e estabilizou em 2. 9) Quanto à diferença do gradiente médio transvalvular, apenas foi encontrada evidência estatisticamente significativa (*P*=0,005), com a diminuição do gradiente no grupo com HALT ao 1º ano. 10) Quanto às análises laboratoriais: a) **D -dímeros**: Foi detetada uma diferença estatisticamente significativa entre os dois grupos aos 6 meses (*P*=0,002) e ao ano (*P*=0,006), com aumento dos D-dimeros no grupo com HALT. Não havendo diferenças significativas nos restantes momentos temporais. b) **Contagem plaquetar**: Só se evidenciou uma diferença estatisticamente significativa entre os dois grupos, nas análises ao 1º ano (*P*=0,007), com uma diminuição do número de plaquetas no grupo com HALT, contudo o número absoluto de plaquetas manteve-se sempre acima de 100 x 10^3/µl. c) **BNP**: Não foi detetada diferença estatisticamente significativa em nenhum momento temporal.
Xiong et al., 2018 (22)	Estudo prospectivo com 148 doentes que realizaram VAP entre Junho de 2012 a Novembro de 2016 com o objetivo de perceber se existem algum genótipo que possa ter resistência aos antiagregantes plaquetares e como tal, aumentar o risco de trombose valvular após VAP. Fez-se estudo genético e	1) 15 doentes evidenciaram presença de HALT na MDTC; 2) Estes 15 doentes, quando comparados com o grupo controlo, apresentavam um maior rácio de FA pré-VAP (33,3 vs 7,5% - *P*=0,01); 3) rs4244285 G>A polimorfismo do gene CYP2C19 (converte o clopidogrel no seu metabolito) foi associado a um maior risco de HALT no modelo *overdominat* (OR 4.00 [1.15–13.97], P = 0.02 para GA vs. GG+AA), ajustado por sexo e presença de FA pré-VAP.

	usou-se MDTC para detetar a presença de HALT. Após o procedimento a terapêutica antitrombótica utilizada correspondia a aspirina 100mg/dia até ao fim da vida + o uso de clopidogrel 75 mg/dia durante 3-6 meses.	4) Percebeu-se uma interação entre alguns genótipos significativos com FA: polimorfismo rs701265 A>G e o polimorfismo rs1439010 T>C do gene P2Y1, ajustado por sexo (P = 0.04).
Makki et al., 2018 (27)	Meta-análise de estudos observacionais prospetivos e retrospetivos com objetivo de perceber se a redução da mobilidade dos folhetos (HALT) nas próteses biológicas, se associa a: a) Eventos cerebrovasculares como AVC e AIT; b) Degenerescência valvular. Foram incluídos 6 estudos observacionais, no período de tempo de 2000-2017, com um total de 1704 doentes: - 1566 doentes pós-VAP; - 138 doentes pós-cirurgia.	A presença de redução da mobilidade dos folhetos associa-se a: 1) Um aumento do risco de eventos cerebrovasculares (AVC e AIT), tanto em doentes sujeitos a TAVI como cirurgia (OR: 2,60, 95% CI 1,56 a 4,34, *P*=0,004); 2) Um aumento do risco de degenerescência valvular (definida como regurgitação moderada a grave e/ ou um gradiente médio ≥ 20 mmHg), sendo esta uma consequência da RELM (OR: 2,51, 95% CI 1,47 a 4,30, *P*=0,006).
Hamadanchi et al., 2018 (19)	Estudo retrospetivo com 124 doentes sujeitos a VAP desde Agosto 2016 a Outubro de 2017, em que todos realizaram ETT antes do procedimento, à data da alta e 4-8 semanas depois. 84 doentes foram sujeitos a TC-4D e seguidamente uma ETE.	1) 10 dos 84 doentes sujeitos a TC-4D evidenciaram trombose valvular, só 1 com trombose sintomática; 2) Em cerca de 80% dos casos evidenciou-se espessamento da base dos folhetos através da ETE, coincidindo com os dados da TC-4D; 3) *Color paucity sign* foi detetado em cerca de 60% dos casos, pelo ecografia com Doppler, correlacionando-se em 100% com os resultados da TC.
Marwan et	Estudo retrospectivo com 91	1) 18 dos 78 doentes (18%) evidenciaram

al., 2018 (18)	doentes sujeitos a VAP que realizaram entre Outubro de 2014 e Junho de 2016 uma TC com contraste, cerca de 4 meses após o procedimento. Destes doentes, 78 foram elegíveis para os resultados do estudo. Todos realizaram ETT aquando da alta, os doentes com evidência de espessamento dos folhetos valvulares realizaram um novo ETT e uma nova medição do gradiente aquando da realização da TC. Quanto à terapêutica antitrombótica, a indicação geral correspondia a dupla antiagregação plaquetar com ácido acetilsalicilico e clopidgrel por 3-6 meses, já os doentes com toma prévia de anticoagulante, mantinham essa medicação no pós-procedimento.	espessamento dos folhetos valvulares na TC: - Destes 18, apenas 2 doentes estavam sob anticoagulação, sendo que 1 deles fazia doses subterapêuticas. Já nos 60 doentes sem espessamento dos folhetos o número de doentes sob anticoagulação foi muito superior (*P*=0,002); - Destes 18, apenas 2 (11%) eram sintomáticos. O gradiente médio transprotésico e o pico medidos na ecografia realizada aquando da TC foram significativamente maiores no grupo sintomático (*P*=0,002 e *P*=0,01, respetivamente); - Destes 18 doentes, 9 apresentavam RELM em pelo menos um folheto valvular, sendo que 8 doentes só tinham afeção de 1, e 1 tinha afeção de 2 folhetos; 2) Nos doentes com evidencia de espessamento valvular, o espessamento máximo era significativamente superior (média 4.2 ± 1 mm vs 2.5 ± 1 mm, p > 0.0001). 3) A 11 dos 18 doentes com espessamento dos folhetos valvulares foi recomenada terapêutica com femprocumona: - 5 destes doentes realizaram TC após 1-3 meses do início da terapêutica, a qual mostrou resolução do espessamento; - 4 dos doentes não tiveram seguimento com TC; - 2 dos doentes não iniciaram terapêutica e a TC de *follow-up* mostrou espessamento residual. 4) Em 5 dos 18 doentes não houve terapêutica anticoagulante recomendada, nem TC de *follow-up*. 5) Nos restantes 2 dos 18 doentes: 1 fez tratamento com apixabano e o outro continuação e ajuste do INR do tratamento com femprocumona por FA. Estes dois

		doentes eram sintomáticos e tiveram completa resolução do quadro a nível clínico e imagiológico. 6) Em 15 dos 18 doentes com espessamento dos folhetos foi feito um seguimento por 12 meses e não foi registado qualquer alteração neurológica ou evento tromboembólico. 7) Quanto a eventos a relatar nestes 15 doentes: 1 foi diagnosticado com EAM sem supra-ST tendo sido hospitalizado, e outro doente foi diagnosticado com Leucemia mieloide.

AIT: Acidente isquémico transitório; Angio-TC: Angiografia por tomografia computarizada; AVC: Acidente vascular cerebral; BNP: Peptídeo natriurético cerebral; CI*: Confidence interval*; DAP: Dupla antiagregação plaquetar; ETE: Ecografia trans-esofágica; ETT: Ecografia trans-torácica; FA: Fibrilação auricular; FEVE: Fração de ejeção ventricular esquerda; HALT: *Hypo-attenuating leaflet thrombosis*; HAM: *Hypo-attenuating affected motion*; INR: Razão Normalizada Internacional; mg/dia: Miligramas por dia; mm: Milímetro; NOAC: Novos anticoagulantes orais; NYHA: *New York heart association*; OR: *Odds ratio*; RELM: *Reduced leaflet motion*; RR: *Risk Ratio*; Supra-ST: Supradesnivelamento do segmento ST; TC: Tomografia computorizada; TC-4D: Tomografia computorizada a 4 dimensões; TC-MD: Tomografia computorizada com multidetetor; TSFP: Trombose Subclínica dos folhetos protésicos.

Tabela II. Resumo da utilização das Escalas de avaliação de qualidade de artigos

ESTUDO	TIPO DE ESCALA	RESPOSTAS À ESCALA							
		1.	2.	3.	4.	5.	6.	7.	8.
Makkar et al., 2015	Prognóstico	SIM	SIM	NÃO	SIM	APLIC.	APLIC.	-	-
Pache et al., 2016	Diagnóstico	SIM	SIM	SIM	APLIC.	SIM	-	-	-
Hansson et al., 2016	Qualitativo	SIM	SIM	SIM	NÃO	N. CLARO	SIM	SIM	SIM
Ruile et al., 2017	Prognóstico	SIM	SIM	SIM	SIM	APLIC.	APLIC.	-	-
Chakravarty et al., 2017	Prognóstico	SIM	SIM	SIM	SIM	APLIC.	APLIC.	-	-
Vollema et al., 2017	Qualitativo	SIM	SIM	SIM	NÃO	N. CLARO	SIM	SIM	SIM
Sondergaard et al., 2017	Prognóstico	SIM	SIM	NÃO	SIM	APLIC.	APLIC.	-	-
Yahagi et al., 2017	Qualitativo	SIM	SIM	SIM	NÃO	N. CLARO	SIM	SIM	SIM
Ruile et al., 2017	Qualitativo	SIM	SIM	SIM	SIM	N. CLARO	SIM	SIM	SIM
Gurevich et al., 2017	RCT	NÃO	SIM	SIM	SIM	NÃO	APLIC.	APLIC.	-
Yanagisawa et al., 2017	Qualitativo	SIM	SIM	SIM	SIM	N. CLARO	SIM	SIM	SIM
Xiong et al., 2018	Qualitativo	SIM	SIM	SIM	SIM	N. CLARO	SIM	SIM	SIM
Makki et al., 2018	Revisão sistemática	SIM	SIM	SIM	SIM	SIM	APLIC.	-	-
Hamadanchi et al., 2018	Diagnóstico	SIM	SIM	NÃO	SIM	SIM	-	-	-
Marwan et al., 2018	Prognóstico	SIM	SIM	NÃO	SIM	APLIC.	APLIC.	-	-

APLIC: Aplicável; N.: Não; RCT: *Randomised controlled trial.*

Diagnóstico: escala aplicada *Diagnostics Critical Appraisal Sheet;* Prognóstico: escala aplicada *Prognosis Critical Appraisal Sheet;* Qualitativo: escala aplicada *Critical Appraisal of Qualitative Studies Sheet*; RCT: escala aplicada Randomised controlled trials (RCT) Critical Appraisal Sheet; Revisão sistemática: escala aplicada *Systematic Reviews Critical Appraisal Sheet*.