INÊS AUGUSTA FERNANDES DINIS

inesaf.dinis@gmail.com

Tratamento de metástases em trânsito no melanoma

ARTIGO DE REVISÃO

Trabalho final do 6º ano da Faculdade de Medicina da Universidade de Coimbra, realizado na área científica de Dermatologia.

Orientador: Prof. Doutor Ricardo José David Costa Vieira, assistente hospitalar de Dermatologia e Venereologia no Centro Hospitalar e Universitário de Coimbra.

Afiliação: Faculdade de Medicina, Universidade de Coimbra, Portugal; Azinhaga de Santa Comba, Celas 3000-548, Coimbra

Coimbra, Março de 2019

Índice

Lista de Figuras e Tabelas **4**

Resumo **5**

Abstract **6**

1. Introdução **7**

2. Material e métodos **8**

3. Desenvolvimento **9**

3.1. Metástases em trânsito ***9***

3.2. Estadiamento ***9***

3.3. Tipos de tratamento para metástases em trânsito ***11***

3.3.1. Locais 11

Cirurgia *11*

Terapêuticas tópicas *13*

- Imiquimod 13
- Difenciprona (DPCP) 13

Terapêuticas intralesionais *15*

- BCG 15
- Interferão-alfa 15
- Interleucina-2 16
- Rosa-Bengala - PV10 (Provectus®) 17
- Talimogene laharparvec (T-VEC) 18
- Velimogene aliplasmid (Allovectin®) 19
- Peptídeo oncolítivo LTX-315 19

Eletroquimioterapia *20*

Radioterapia *21*

3.3.2. Regionais 22

Perfusão isolada do membro *22*

Infusão isolada do membro *26*

ILP e ILI *28*

3.3.3. Sistémicos 30

4. Conclusão **33**

5. Referências **35**

Lista de Figuras e Tabelas

Figura 1: Perfusão isolada do membro.

Figura 2: Infusão isolada do membro.

Tabela 1: Definição de N.

Tabela 2: Estadios (pTNM).

Tabela 3: Escala de Wieberdink.

Tabela 4: ILP Vs ILI.

Resumo

Introdução: Metástases em trânsito (ITM) do melanoma maligno são lesões cutâneas e/ou subcutâneas localizadas a mais de 2 cm do tumor primário, entre este e os gânglios linfáticos locorregionais. Surgem em 5 a 10% dos doentes com melanoma. O estadiamento da AJCC de 2017 para o melanoma inclui-as nos estadios IIIB, IIIC e IIID. Ao longo dos anos, esta entidade tem vindo a salientar a sua importância prognóstica.

Material e métodos: Este trabalho foi realizado através da seleção e consulta de artigos científicos e de revisão, publicados ou referenciados na plataforma de pesquisa PubMed (Medline). A grande maioria deles datados a partir de 2011.

Desenvolvimento: Existem diferentes tratamentos para doentes com metástases em trânsito. A primeira linha no tratamento das ITM, é a resseção cirúrgica clássica com margens negativas. A partir deste ponto, o rumo terapêutico a seguir torna-se menos claro, porque as normas de orientação clínica não são completamente esclarecedoras neste campo e atualmente a escolha cabe ao clínico, em conjunto com uma equipa multidisciplinar, e nunca esquecendo o doente e a família. A escolha entre as diferentes terapêuticas locais, regionais ou sistémicas, deve sobretudo ter em conta a localização anatómica das lesões, o número de lesões, o tamanho das lesões, o potencial de toxicidade do tratamento em si e as comorbilidades do doente. O aparecimento das novas imunoterapias e de agentes dirigidos, que mostraram claro benefício no tratamento de melanoma em estadio IV, veio mudar o paradigma do tratamento. No entanto, a sua aplicação em doentes de melanoma com ITM ainda não está bem caraterizada e validada.

Conclusão: Atualmente a decisão terapêutica requer um vasto conhecimento das várias opções disponíveis. No futuro, são fundamentais estudos comparativos, sobretudo entre as novas terapêuticas sistémicas e as terapêuticas regionais. São também necessários mais estudos de associação entre as várias terapêuticas, uma vez que esse parece ser o caminho mais promissor a seguir.

Palavras-chave: Melanoma; metástases em trânsito; tratamento

Abstract

Introduction: In-transit metastases (ITM) are cutaneous and/or subcutaneous lesions between the primary site and the draining regional lymph node, distant at least 2 cm from the primary site. They occur at 5 to 10% of melanoma patients. The melanoma staging from AJCC 2017 include them in stages IIIB, IIIC and IIID. Throughout the years, this committee have been emphasizing their prognostic importance.

Materials and methods: This work is based on a selection and review of scientific and revision articles published or referenced in Pubmed (Medline). The majority of them are dated from 2011 onwards.

Results: There are many treatments available for patients with in-transit metastases. Excision to clear margins is the first line treatment. From this point on, the therapy course is not clear because guidelines are not entirely enlightening. Nowadays, the therapeutic decision is up for discussion involving the doctor, a multidisciplinary medical team and the patients and their family. The choice between local, regional and systemic treatment should take into account the lesions anatomical location, their number, their size, the potential toxicity of the therapy itself and the patient comorbidities. The emerging systemic immunotherapies and targeted agents have shown a clear benefit in the stage IV melanoma, completely changing the therapy paradigm. However, its use in ITM is not yet well characterized and validated.

Conclusion: Presently the therapeutic decision requires a wide knowledge of the several options available. In the future, comparative studies are needed specially between the new systemic therapies and the regional ones. Association studies between the different therapies are also in order as this path seems to be the most promising one.

Keywords: melanoma; in-transit metastases; therapeutics

1. Introdução

Metástases em trânsito (ITM) do melanoma maligno são lesões cutâneas e/ou subcutâneas localizadas a mais de 2 cm do tumor primário, entre este e os gânglios linfáticos locorregionais.(1)

Enquanto alguns doentes desenvolvem doença locorregional apenas com metástases ganglionares, outros desenvolvem metástases em trânsito isoladamente em concomitância com doença ganglionar, não existindo uma explicação científica para tal.(6)

As metástases em trânsito surgem em 5 a 10% dos doentes com melanoma.(6) Provavelmente disseminam-se ao longo dos vasos linfáticos. São uma entidade diferente das metástases cutâneas, uma vez que estas terão uma disseminação hematogénea.(6)

O estadiamento de melanoma da American Joint Comittee on Cancer (AJCC) 2017 (8ª edição), inclui as ITM nos estadios IIIB, IIIC e IIID. As alterações à classificação de 2009, surgiram como forma de salientar a importância prognóstica da doença locorregional não ganglionar, tendo sido atribuído um novo subgrupo "c" ao N (ie N1c, N2c, N3c).(1) De facto, segundo a AJCC, a sobrevivência mediana específica para melanoma aos 5 anos é de 83% para o estadio IIIB, 69% para o estadio IIIC e 32% para o estadio IIID.

Ao longo dos anos, a ausência de terapêuticas sistémicas eficazes no tratamento do melanoma, levou ao desenvolvimento de várias terapêuticas focadas na doença locorregional, sobretudo quando confinada aos membros.(7)

O seu tratamento pode ser desafiante, por serem muitas vezes numerosas e poderem apresentar-se volumosas.(7) Podem também associar-se a sintomas locais, como ulceração, infeção, hemorragia e dor, que aumentam a morbilidade e têm impacto negativo na qualidade de vida.(8, 9)

A excisão cirúrgica completa das metástases em trânsito é o tratamento de primeira linha, na ausência de metástases à distância, como forma de maximizar o intervalo livre de doença.(10) As opções cirúrgicas são a excisão clássica, a cirurgia com recurso a laser e a criocirurgia.

Quando a cirurgia não for exequível, existem opções terapêuticas sistémicas, locais e regionais. Dentro das primeiras incluem-se a quimioterapia, imunoterapia e terapias dirigidas a alvos moleculares. Nas locais incluem-se terapêuticas tópicas, intralesionais, eletroquimioterapia e radioterapia. Nas regionais incluem-se a perfusão isolada do membro (ILP) e a infusão isolada do membro (ILI).

Estas abordagens variam em grau de dificuldade técnica, toxicidade, repetibilidade, e resposta.(5) De facto, não existem estudos comparativos da sua eficácia e, assim, a

terapêutica não está devidamente estandardizada nas respetivas normas de orientação clínica, como para outros estadios da doença.(6) A decisão final cabe ao clínico, em conjunto com uma equipa multidisciplinar, ao doente e à sua família.(6)

Pretende-se com este artigo de revisão, compilar e analisar as diferentes hipóteses existentes atualmente para tratamento das metástases em trânsito do melanoma. Este mapeamento do conhecimento atual nesta área, tem o objetivo de facilitar a decisão terapêutica.

2. Material e métodos

Este trabalho foi realizado através da seleção e consulta de artigos científicos e de revisão, publicados ou referenciados na plataforma de pesquisa PubMed (Medline).

Foram usados artigos datados entre 2011 (inclusive) e 2018. Por terem sido considerados relevantes para o trabalho foram ainda incluídos um artigo de 2008, dois de 2009 e dois de 2010.

Os artigos analisados são de língua inglesa e um deles de língua francesa.

A pesquisa foi realizada utilizando os seguintes termos de pesquisa: *melanoma*, *in-transit* metastasis e therapeutics.

Foram ainda consultados resumos das características dos medicamentos fornecidos através do site da EMA.

A seleção foi feita pela relevância do conteúdo dos artigos. Posteriormente foram analisados de forma crítica, culminando na realização de uma revisão sobre o tema.

3. Desenvolvimento

3.1. Metástases em trânsito

Em 5 a 10% dos doentes com melanoma, surge doença locorregional sob a forma de metástases em trânsito (ITM).(6) Este tipo de metástases é mais frequente no melanoma do que noutros tipos de neoplasias cutâneas.(11) São definidas como lesões cutâneas e/ou subcutâneas localizadas a mais de 2 cm do tumor primário, entre este e os gânglios linfáticos locorregionais.(1) Podem ter qualquer localização. No entanto, são mais comuns em melanomas primariamente localizados nos membros, surgindo em 10 a 15% dos melanomas aí localizados.(6, 10) Não existe uma explicação definitiva para este comportamento diferente das células tumorais de melanoma nos membros.(6) Mas as hipóteses poderão estar relacionadas com diferenças entre a drenagem linfática dos membros e do tronco, ou com uma maior distância migratória ao longo dos linfáticos até ao gânglio regional.(6)

Os doentes devem estar sensibilizados para o seu possível aparecimento, uma vez que são facilmente observáveis. O diagnóstico é feito mais frequentemente pela clínica e com o recurso a ecografia. A confirmação é citohistológica.(6)

As ITM têm implicações prognósticas, uma vez que elas próprias são fator de risco para posterior doença ganglionar e sistémica.(11) Em 75% dos doentes com ITM, vem a verificar-se doença ganglionar, sistémica, ou ambas.(12) Por outro lado, associam-se com frequência a sintomas locais, como ulceração, infeção, hemorragia e dor, que aumentam a morbilidade e têm impacto negativo na qualidade de vida.(8, 9) O seu tratamento é, assim, fundamental tanto numa perspetiva de aumento da sobrevida global, como em termos paliativos.(13)

3.2. Estadiamento

Em doentes com melanoma, é fundamental basear o tratamento num estadiamento preciso, com o objetivo de otimizar a terapêutica.(1)

O sistema de estadiamento de melanoma aqui abordado é o da American Joint Comittee on Cancer (AJCC) 2017 (8ª edição). Tal como noutros tumores, tem como base o método TNM. O presente trabalho, irá focar-se apenas no N, uma vez que é dentro dessa categoria que se enquadram as ITM.(1)

A categoria N inclui o envolvimento, ou não, de gânglios linfáticos regionais, quantifica esse envolvimento, separa o envolvimento clinicamente oculto (detetado por biópsia do gânglio sentinela) daquele clinicamente evidente (detetado pela clínica ou por imagiologia) e

ainda inclui o envolvimento linfático não-ganglionar (metástases microssatélites, satélites e em trânsito) (tabela 1).

	EXTENT OF REGIONAL LYMPH NODE AND/OR LYMPHATIC METASTASIS	
N CATEGORY	NO. OF TUMOR-INVOLVED REGIONAL LYMPH NODES	PRESENCE OF IN-TRANSIT, SATELLITE, AND/OR MICROSATELLITE METASTASES
NX	Regional nodes not assessed (eg, sentinel lymph node [SLN] biopsy not performed, regional nodes previously removed for another reason); Exception: pathological N category is not required for T1 melanomas, use clinical N information	No
N0	No regional metastases detected	No
N1	One tumor-involved node or any number of in-transit, satellite, and/or microsatellite metastases with no tumor-involved nodes	
N1a	One clinically occult (ie, detected by SLN biopsy)	No
N1b	One clinically detected	No
N1c	No regional lymph node disease	Yes
N2	Two or 3 tumor-involved nodes or any number of in-transit, satellite, and/or micro-satellite metastases with one tumor-involved node	
N2a	Two or 3 clinically occult (ie, detected by SLN biopsy)	No
N2b	Two or 3, at least one of which was clinically detected	No
N2c	One clinically occult or clinically detected	Yes
N3	Four or more tumor-involved nodes or any number of in-transit, satellite, and/or microsatellite metastases with 2 or more tumor-involved nodes, or any number of matted nodes without or with in-transit, satellite, and/or microsatellite metastases	
N3a	Four or more clinically occult (ie, detected by SLN biopsy)	No
N3b	Four or more, at least one of which was clinically detected, or the presence of any number of matted nodes	No
N3c	Two or more clinically occult or clinically detected and/or presence of any number of matted nodes	Yes

Tabela 1: Definição de N. Adaptado de (1)

As metástases microssatélites, são metástases cutâneas e/ou subcutâneas que se encontram adjacentes ou a nível mais profundo relativamente ao melanoma primário, identificadas em exame citopatológico.(1) As metástases satélites são metástases cutâneas e/ou subcutâneas, localizadas até 2 cm do melanoma primário.(1) As metástases em trânsito são metástases cutâneas e/ou subcutâneas, localizadas a mais de 2 cm do tumor primário, entre este e os gânglios linfáticos locorregionais.(1)

Como forma de salientar a importância prognóstica da doença locorregional não ganglionar, surgiram alterações à categoria N em comparação com a anterior classificação de 2009. No novo estadiamento de 2017, foi atribuído um novo subgrupo “c” ao N (ie N1c, N2c, N3c), para quando estão presentes metástases microssatélites, satélites ou em trânsito.(1, 14)

O estadiamento de melanoma da AJCC 2017 (8ª edição), inclui as ITM nos estadios IIIB, IIIC e IIID (tabela 2). Em termos prognósticos, a sobrevida mediana específica é, aos 5 anos, de 83% para o estadio IIIB, 69% para o estadio IIIC e 32% para o estadio IIID.

WHEN T IS...	AND N IS...	AND M IS...	THEN THE PATHOLOGICAL STAGE GROUP IS...
Tis	N0[b]	M0	0
T1a	N0	M0	IA
T1b	N0	M0	IA
T2a	N0	M0	IB
T2b	N0	M0	IIA
T3a	N0	M0	IIA
T3b	N0	M0	IIB
T4a	N0	M0	IIB
T4b	N0	M0	IIC
T0	N1b, N1c	M0	IIIB
T0	N2b, N2c, N3b or N3c	M0	IIIC
T1a/b-T2a	N1a or N2a	M0	IIIA
T1a/b-T2a	N1b/c or N2b	M0	IIIB
T2b/T3a	N1a-N2b	M0	IIIB
T1a-T3a	N2c or N3a/b/c	M0	IIIC
T3b/T4a	Any N ≥N1	M0	IIIC
T4b	N1a-N2c	M0	IIIC
T4b	N3a/b/c	M0	IIID
Any T, Tis	Any N	M1	IV

Tabela 2: Estadios (pTNM). Adaptado de (1)

3.3. Tipos de tratamento para metástases em trânsito

3.3.1. Locais

Cirurgia

As opções para tratamento cirúrgico são a excisão clássica, a cirurgia com recurso a laser, ou a criocirurgia.

O *gold standard* para tratamento das ITM, é a resseção cirúrgica clássica com margens negativas.(5) Ao contrário da excisão alargada realizada para o melanoma primário, as margens de 1 a 2 cm não são necessárias, desde que se obtenham margens histologicamente

negativas.(5) Esta diferença deve-se, a que as próprias ITM já representem invasão dos vasos linfáticos subdérmicos.(5)

No entanto, a cirurgia só é uma opção viável quando a extensão e o número de lesões o permitirem, sob pena de causar deformidade e aumentar a morbilidade.(6) Além disso, o doente não deve ter comorbilidades que impeçam tanto a realização da cirurgia como a sua posterior recuperação.(6)

No decurso da cirurgia, em doentes com biópsia do gânglio sentinela (SLN) positiva, a decisão de realizar linfadenectomia completa é controversa, e deve ser discutida em equipa multidisciplinar. Esta dificuldade surge como consequência da não existência de evidência atual que demonstre aumento da sobrevida em doentes submetidos a esse procedimento. No entanto, associa-se a um maior controlo da doença regional, e é importante pela informação prognóstica.(15) Por outro lado, a sua realização está associada a complicações, particularmente o linfedema.(15) Em estudo recente, surgiu linfedema em 24% dos doentes submetidos a linfadenectomia completa, após biópsia do SNL positiva.(15)

A cirurgia com recurso a laser de CO2 também é uma alternativa à resseção clássica, mas que tem vindo a ser pouco preconizada na literatura mais recente. Uma das diferenças em relação à excisão cirúrgica, é que a lesão causada pelo laser é equivalente a uma lesão de queimadura em processo de cura, sendo rica em fatores que aceleram a cicatrização.(16) Baseia-se no princípio da fototermólise seletiva, em que o alvo do laser de CO2 é a água intracelular, que sofre hiperaquecimento com consequente vaporização do tecido.(16) Esta técnica pode ser realizada sob anestesia local e em contexto de cirurgia de ambulatório. Está associada a baixa morbilidade, a baixo risco e a um desconforto mínimo.(16) Outro tipo de técnica semelhante é o laser pulsado de contraste (PDL), que fotocoagula os vasos associados ao tumor e, assim, induz uma resposta inflamatória, além da fototermólise em si.(17) Também esta técnica tem as mesmas vantagens, nomeadamente o risco e o desconforto mínimos. Existem trabalhos publicados, que demonstram os benefícios de usar o imiquimod tópico como adjuvante destas técnicas, uma vez que estimula a resposta inflamatória local.(17, 18)

A criocirurgia é uma técnica que destrói diretamente as células tumorais, com recurso a temperaturas extremamente baixas (-50ºC a -60ºC), através da aplicação de azoto líquido.(19) Esta técnica é habitualmente realizada sob anestesia geral se forem excisadas múltiplas lesões na mesma sessão e esta se tornar num procedimento longo, no entanto, pode também ser apenas aplicada anestesia local.(20, 21) As propriedades analgésicas intrínsecas do gelo favorecem esta última hipótese. Outras vantagens, são a recuperação rápida, a desnecessária administração de analgésicos no momento da alta, a possibilidade de repetição do procedimento em caso de recorrência local, e a possibilidade de associar este

tratamento a outras terapêuticas tanto locorregionais como sistémicas.(21) A crioablação associada à RM é uma técnica recente, com resultados promissores em estudo de 2017, mas que necessita de mais estudos prospetivos que corroborem esses mesmos resultados, e sobretudo que estudem o benefício da associação desta técnica com outras terapêuticas.(21)

Terapêuticas tópicas

- **Imiquimod**

O imiquimod é um agonista do *toll-like receptor 7,* presente nas células dendríticas, macrófagos e monócitos, e tem atividade antitumoral através da indução de mediadores pró-inflamatórios.(5, 22) É o agente de terapêutica tópica mais frequentemente utilizado no melanoma, mas também pode ser utilizado para tratamento do lentigo maligno, de verrugas genitais, de queratoses actínicas e de carcinomas basocelulares.(5, 6)

Vários estudos sugerem que o imiquimod, em monoterapia, pode permitir uma resposta parcial ou completa em doentes com ITM, no entanto será efetivo apenas em lesões superficiais.(23)

Pequenos estudos vieram demonstrar que o imiquimod usado em combinação com outras terapêuticas locais, pode permitir melhores resultados.(24, 25)

Num pequeno estudo com nove doentes com ITM foi associado, pela primeira vez, o imiquimod tópico após a administração intralesional de BCG. Destes nove doentes, cinco tiveram regressão completa das lesões e um deles teve uma resposta parcial. Três dos doentes foram submetidos a resseção cirúrgica de lesões solitárias resistentes à terapêutica, concomitantemente com a regressão de outras lesões, e obtiveram resposta completa.(24) Esta combinação foi bem tolerada.(24)

Noutros estudos foram também associados o imiquimod tópico com IL-2 intralesional sob a premissa de que o imiquimod em monoterapia poderia controlar a doença a nível dérmico, enquanto a doença subcutânea necessitaria da associação de imiquimod tópico com IL-2 intralesional.(22)

- **Difenciprona (DPCP)**

A difenciprona foi usada pela primeira vez em 1989, em combinação com a cimetidina oral.(10) É um potente sensibilizador de contacto, que induz hipersensibilidade de contacto em 98% da pessoas.(26) Desta forma, a sua utilização necessita de aplicação prévia de protocolo que avalie se o doente é ou não sensível à substância.

É frequentemente usado no tratamento da alopécia areata e de verrugas cutâneas.(26)

Promove a destruição tumoral, presumivelmente através do estímulo de linfócitos T-CD8 e Th-17, mas o mecanismo de ação ainda não é completamente conhecido.(10)

Os seus efeitos secundários devem-se a reações de hipersensibilidade cutânea exageradas, com formação de vesículas, linfadenopatia regional, e ocasionalmente eczema ou urticária generalizados.(26) O risco de uma reação exagerada é habitualmente proporcional à concentração da substância e ao tempo de aplicação da mesma.(26)

A DPCP existe em creme, sendo por isso fácil de aplicar. Além disso, é bem tolerado e de muito baixo custo.(26) Estes factos são especialmente importantes para doentes que residem longe do hospital, uma vez que podem fazer o tratamento no domicílio.(10) Também é importante para doentes com lesões em áreas sensíveis, que não tenham indicação, por exemplo, para terapêutica injetável intralesional (ex: a face).(10)

É de salientar a necessidade de um total envolvimento da família e do doente no tratamento, para garantir a total adesão ao mesmo.

Alguns dos problemas associados à sua utilização são o desconhecimento do tempo de tratamento ideal, o desconhecimento do possível desenvolvimento de mecanismos de resistência e a inexistência de um marcador de resposta que pudesse ser testado previamente ao tratamento.(27) É também de notar, que a exposição à luz degrada a DPCP, no entanto quando armazenada em embalagens opacas para a radiação UV, em divisão escura, tem um prazo de validade de vários meses.(26)

O maior estudo retrospetivo publicado nesta área pertence ao *Melanoma Institute Australia* (MIA), com 50 doentes de melanoma com metástases em trânsito, que foram tratados pelo menos um mês com difenciprona.(27) Obtiveram uma resposta completa em 46% dos doentes, e uma resposta parcial em 38%, num grupo em que 40% tinham doença volumosa.(26) Em doentes com doença mais superficial, mais de 90% dos doentes tiveram uma resposta completa ou parcial ao DPCP.(26)

Num estudo canadiano mais recente, com 15 doentes tratados com DPCP pelo menos durante um mês, em 13% houve resposta completa, em 27% resposta parcial e 40% mantiveram a sua doença estabilizada.(10, 27)

O DPCP apenas se encontra disponível, com esta indicação terapêutica, no contexto de ensaios clínicos.(23)

Terapêuticas intralesionais

- **BCG**

A era moderna da imunoterapia intralesional começou com Donald Morton em 1960, com a utilização do BCG.(6) Morton reportou os seus 7 anos de experiência com 151 doentes, tendo observado que 90% das lesões injetadas com BCG, e 17% das não injetadas, regrediram.(28) As lesões com maior capacidade de resposta foram as intradérmicas contrariamente às subcutâneas.(28)

O BCG corresponde à bactéria *Micobacterium Bovis* atenuada, e induz imunidade contra a *Micobacterium Tuberculosis*. Induz uma resposta inflamatória intensa no local de injeção, induzindo a libertação de citocinas e a ativação de macrófagos.(28)

Para doentes previamente sensibilizados para o BCG, a concentração administrada pode ser menor, devendo haver uma confirmação prévia com o teste da tuberculina.(6, 24)

A sua utilização mais conhecida, é no tratamento de tumores vesicais superficiais.

Uma metanálise de 1993, que compilou 15 estudos sobre a terapêutica adjuvante intralesional com BCG, em doentes em estadio III de melanoma, mostrou resposta completa em 19%, resposta parcial em 26% e melhoria da sobrevida em 13%.(5)

O BCG acabou por cair em desuso, sobretudo devido aos efeitos secundários que lhe estão associados. Nomeadamente, reações no local da injeção com eritema, endurecimento e ulceração, mas também toxicidade sistémica com anafilaxia e infeção sistémica.(6)

A utilização do BCG ressurgiu, como falado anteriormente, com a sua utilização em associação, nomeadamente com imiquimod tópico. No entanto, continua a ser raramente utilizado na prática clínica.(23)

- **Interferão-alfa**

Os interferões são glicoproteínas que permitem a comunicação entre as células, de forma a erradicar agentes patogénicos.(28) Eles promovem a imunidade do hospedeiro, ao aumentarem a apresentação antigénica.(28)

Em 1988, von Wussow reportou o uso de IFN alfa numa série de 51 doentes com metástases cutâneas de melanoma, com 9 respostas sistémicas e 24 (47,1%) respostas locais, parciais ou completas.(6)

Os seus efeitos secundários mais típicos, são sintomas semelhantes aos de um quadro gripal.

Na realidade existe pouca evidência publicada que suporte a sua utilização em doentes com metástases em trânsito (existem apenas alguns relatos de caso e um estudo retrospetivo de 1988).(23)

- **Interleucina-2**

A interleucina-2 é uma citocina produzida pelas células NK, que estimula a citotoxicidade de linfócitos T e de células NK, enquanto atua como cofator na ativação de linfócitos B e macrófagos.(29) A IL-2 atua através da estimulação do recetor transmembranar IL-2R (presente em células NK e linfócitos T), que sofre uma alteração conformacional, e desencadeia a cascata de fosforilação.(29) A cascata promove a ativação de fatores de transcrição, que promovem a expressão de genes específicos que intervêm na resposta inflamatória.(29)

Foi aprovado pela primeira vez para tratamento sistémico do melanoma em 1998, no entanto, apesar de apresentar respostas duradouras e taxas de resposta entre 10 a 15%, a sua toxicidade sistémica limitou a sua aceitação.(28)

O IL-2 intralesional tem demonstrado um perfil mais favorável de efeitos secundários, contrariamente ao que é administrado de forma sistémica.(29) Os efeitos secundários mais frequentes são, desconforto ligeiro, tumor e eritema, no local da injeção, e síndrome gripal (febre, fadiga e náuseas).(29) Desta forma, é uma opção de tratamento benigna e bem tolerada pelos doentes.(29) Ainda assim, estes efeitos podem ser aliviados com a administração prévia de paracetamol ou ibuprofeno e continuação nas 24 horas após o tratamento.(28)

Existem hoje vários estudos que suportam o tratamento de metástases em trânsito com IL-2 intralesional.

Numa meta-análise de 2014 com 31 doentes tratados com IL-2 intralesional, 10 doentes (32,3%) tiveram uma resposta completa, sem evidência de doença na biópsia, 17 (54,8%) tiveram uma resposta parcial e 4 (12,9%) progrediram a sua doença durante o tratamento.(30) A maioria dos doentes tinham lesão a nível dérmico, com uma minoria a ter lesão a nível subcutâneo.(30) Embora sejam observadas melhores taxas de resposta para lesões dérmicas, também se observam boas taxas de resposta para lesões subcutâneas.(23)

Numa revisão sistemática de 2014, que contempla outros pequenos estudos sobre o tema, a resposta média por lesão foi de 81%, com 78% das lesões a mostrar uma resposta

completa ao tratamento.(29) Em estudos que abordam a resposta de uma forma global, foi observada resposta completa em 50% dos doentes.(29)

Não foi encontrado benefício em associar o IL-2 a outra terapêutica adjuvante.(9)

- **Rosa-Bengala - PV10 (Provectus®)**

PV10 é um fármaco que contém 10% de rosa bengala, um corante de xanteno, em solução salina.(8) Historicamente, o rosa-bengala, foi usado em oftalmologia para diagnóstico, e na avaliação da função hepática, recentemente foi identificado como agente com potencial antineoplásico.(8) Pelas suas indicações no melanoma e no carcinoma hepatocelular, recebeu através da FDA, a designação de medicamento órfão.(6) Atualmente este agente não está disponível para utilização fora de ensaios clínicos.(23)

O seu mecanismo de ação baseia-se na absorção preferencial pelos lisossomas das células tumorais.(28) Os lisossomas sofrem rutura, e há necrose das células tumorais.(28) A necrose tem como consequência, uma resposta imune tumor-específica.(28) De facto, em ensaios pré-clínicos, foi observado um aumento de infiltração linfocitária no tumor.(28) Esta resposta sistémica é tida como a responsável pela regressão de lesões não-injetadas, e poderá prevenir o desenvolvimento ou a progressão de metástases à distância.(5, 28, 31)

Estudos pré-clínicos in-vivo e in-vitro com linhas celulares de melanoma, tiveram resultados promissores, e levaram a um estudo de fase 1 em doentes com metástases de melanoma, acessíveis para injeção intralesional.(31) Além de um bom perfil de segurança, obtiveram-se também resultados encorajadores, incluindo ablação local efetiva do tumor, resposta nas lesões não injetadas, e um atraso inesperado na progressão da doença.(31) Estas últimas observações, sugeriram, como já foi dito anteriormente, uma resposta imune sistémica. Na sequência destes resultados, foi realizado um estudo internacional de fase 2 (em 2014) em doentes com melanoma metastizado.

No estudo de fase 2, 80 doentes de 7 centros (3 na Austrália e 4 nos EUA) foram tratados até quatro vezes com PV-10 intralesional durante um período de 16 semanas, e seguidos durante um ano.(31) A taxa de resposta global foi de 51% e observou-se uma taxa de resposta completa em 26% dos doentes.(32) Em 8% dos doentes não havia evidência de doença ao fim de um ano.(32) A resposta foi dependente do peso da doença não tratada, com 50% dos doentes que receberam PV-10 em todas as lesões, a obter uma resposta completa.(32)

Os efeitos adversos estão confinados ao local da injeção.(32)

Por fim, também se concluiu que o PV-10 tem melhores resultados em comparação com outras terapêuticas intralesionais, incluindo com o talimogene laherparepvec (T-VEC), que no

estudo OPTiM (fase 3) publicado em 2015, demonstrou uma taxa de resposta global das lesões de 26%.(8) De salientar apenas que no estudo OPTiM a população de doentes apresentava doença mais avançada.(8)

- **Talimogene laharparvec (T-VEC)**

A talimogene laherparepvec (T-VEC), é um agente de imunoterapia oncolítica de origem viral, derivado do vírus herpes simplex tipo 1 (HSV-1).(33) Foi desenhado para que haja seletivamente, replicação viral nas células tumorais, mas também produção de GM-CSF (*granulocyte macrophage colony-stimulating factor*).(33)

O GM-CSF estimula as células estaminais hematopoiéticas a produzir granulócitos e monócitos. Estes últimos migram para os tecidos, onde sofrem maturação em macrófagos e células dendríticas, células apresentadoras de antigénios profissionais, que facilitam o início da resposta imune na célula hospedeira.(28) O GM-CSF já foi utilizado em monoterapia intralesional para metástases de melanoma, com algum sucesso. No entanto, a sua rápida clearance dos locais de injeção requer frequentes re-administrações, o que dificultou a sua utilização.(28) Foram desta forma desenvolvidos vetores virais que produzem GM-CSF, de maneira a garantir uma maior persistência nos locais injetados.(28)

T-VEC foi a primeira imunoterapia oncolítica a demonstrar benefício terapêutico no tratamento de melanoma, num estudo clínico de fase 3.(33)

O mecanismo de ação do T-VEC baseia-se em dois pilares, primeiro há lise das células tumorais por ação direta do vírus, mas também estimulação de células dendríticas devido à acumulação de GM-CSF, o que leva à indução de imunidade tumor-específica.(28)

No estudo OPTiM, um estudo de fase 3, foi comparado o T-VEC intralesional com o GM-CSF subcutâneo, em doentes com melanoma avançado. O objetivo primário do estudo, era obter uma taxa de resposta duradoura (DRR) de pelo menos 6 meses.(33) Na população em estudo, 30% dos doentes estavam em estadio IIIB/C, e os restantes em estadio IV.(33) Doentes tratados com T-VEC mostraram uma DRR de 16,3%, enquanto para doentes tratados com GM-CSF a DRR foi de 2,1%.(33) A taxa de resposta global com T-VEC foi de 26,4%, enquanto com GM-CSF foi de 11%.(33) Observou-se resposta completa (CR) em 11% dos doentes tratados com T-VEC e em menos de 1% dos que foram tratados com GM-CSF.(33)

Os efeitos secundários mais frequentes foram: arrepios (T-VEC 49% Vs 9% GM-CSF), febre (43% Vs 9%), dor no local da injeção (28% Vs. 6%), náuseas (36% Vs. 20%), síndrome gripal (30% Vs. 15%) e fadiga (50% Vs. 36%).(33) Em 5% dos doentes tratados com T-VEC surgiu vitiligo *versus em* 1% dos doentes tratados com GM-CSF.(33) Eritema no local da

injeção foi o único efeito secundário mais frequente nos doentes tratados com GM-CSF (T-VEC 5% Vs. GM-CSF 26%).(33)

- **Velimogene aliplasmid (Allovectin®)**

O Velimogene aliplasmid é uma terapêutica intralesional que difere das anteriormente faladas. É uma imunoterapia baseada num plasmídeo, composto por sequências de DNA que codificam tanto o HLA-B7, como a beta 2 microglobulina, ambos componentes do MHC-1.(34) Foi desenhado para estimular tanto a resposta imune inata, como a resposta imune adaptativa, e desta forma, ter efeitos antitumorais regionais e sistémicos.(34)

De facto, à medida que o melanoma progride para doença metastática, pode haver alteração da expressão do MHC-1, o que permite que as células tumorais escapem à ação do sistema imune.(6) Esta terapêutica permite que as células tumorais possam ser reconhecidas como células estranhas pelo sistema imune.(6)

Pensa-se que terá 3 mecanismos de ação, que são, indução da resposta de linfócitos T-citotóxicos contra o HLA-B7, introduzido nas células tumorais e que é negativo em 85% da população humana, indução da resposta de linfócitos-T citotóxicos diretamente contra Ag tumorais (após a recuperação da expressão do MHC-1) e indução das respostas imune e inflamatória.(34)

Apesar dos estudos iniciais terem sido encorajadores, os resultados do estudo randomizado de fase 3 não mostraram melhoria significativa na taxa de resposta ou na sobrevida global, quando comparados com quimioterapia de primeira linha, nomeadamente dacarbazina ou temozolomida.(28)

- **Peptídeo oncolítivo LTX-315**

O peptídeo oncolítico LTX-315 é o primeiro de uma nova classe de terapêuticas intralesionais. É um derivado da lactoferrina e atua através da desintegração da membrana citoplasmática e das mitocôndrias, com subsequente libertação de potentes estimulantes imunes e de antigénios tumorais.(35) O tratamento com LTX-315 reprograma o microambiente tumoral, através da diminuição local de células imunossupressoras e do aumento das células T-efetoras.(35)

Ao contrário de outras terapêuticas dirigidas, que baseiam o seu mecanismo de ação num recetor específico ou numa mutação específica, esta terapêutica não é limitada ao tratamento de determinados tumores.(6)

A capacidade do LTX-315 em reprogramar o microambiente tumoral, torna-o num potencial fármaco para combinação com outras imunoterapias, nomeadamente com anti-CTLA4 e anti-PD-1.(35) Em 2017 estava ainda em desenvolvimento um estudo de fase Ib, que combinava o LTX-315 com o ipilimumab (anti-CTLA-4), em doentes com melanoma.

Já foram também realizados outros estudos de fase I com LTX-315 em monoterapia, que demonstraram um regressão parcial e completa em tumores injetados, doença estável duradoura e aumento significativo dos linfócitos-T infiltrados no tumor, o que indica uma resposta imune sistémica em alguns doentes.(35)

Entrou em curso um novo estudo de fase II no ano de 2018.

Eletroquimioterapia

A eletroquimioterapia (ECT) consiste na administração de fármacos citotóxicos por via intravenosa ou intralesional, com subsequente aplicação de pulsos elétricos locais de alta intensidade, como forma de aumentar a permeabilidade da membrana celular das células tumorais, mas também de produzir efeitos vasculares antitumorais (vasoconstrição arteriolar, que leva a retenção do fármaco e a destruição de células endoteliais).(6, 36)

Os fármacos usados nesta técnica são a cisplatina e a bleomicina, com o segundo a ser o mais utilizado.(6) Ambos são ineficazes como terapêuticas sistémicas para o melanoma.(36) Apesar de ambos serem administrados em doses sub-terapêuticas, a eletroporação aumenta a sua toxicidade em 10 a 700 vezes.(6, 17)

Quanto ao procedimento, a bleomicina é administrada por via intravenosa e/ou intralesional e posteriormente (com o intervalo de tempo a depender da forma de administração) são aplicados breves impulsos elétricos através de agulha ou placa (até 1000V, com uma frequência de 5000Hz e uma duração de 100 microssegundos) em cada local de metastização.(36)

A ECT não altera a história natural da doença nem aumenta a sobrevida, uma vez que a pequena dose administrada não atrasa a progressão tumoral, e não induz uma imunização regional e sistémica contra antigénios tumorais, ao contrário de outras terapêuticas abordadas anteriormente.(37) É um tratamento paliativo de primeira linha, uma vez que é uma técnica simples, sem efeitos secundários importantes e permite um controlo local da lesão (nomeadamente alívio da dor e redução da hemorragia tumoral espontânea).(37)

Em ITM localizadas na região proximal dos membros, no tronco e na cabeça/pescoço, a ECT pode ser uma alternativa à ILP/ILI.(6) No entanto, ao contrário da ILP/ILI, a ECT só

trata um número limitado de lesões.(6) Em termos paliativos, a ECT é um procedimento mais rápido e com uma menor morbilidade que a ILP/ILI.(6)

Existem poucos estudos que avaliem a eficácia da ECT em doentes com melanoma, sendo que o maior foi realizado em 2012 com 85 doentes.(37) Nesse estudo a ECT foi oferecida a doentes com metástases cutâneas de melanoma, sem indicação para resseção ou não responsivas à quimioterapia.(36) Um mês após o primeiro tratamento com ECT, foi observada resposta em 80 doentes (94%). 39 doentes com resposta parcial anterior, realizaram novo tratamento com ECT, tendo 19 obtido agora resposta completa. Dos 41 com resposta completa ao primeiro tratamento, 19 receberam novo ciclo de tratamento devido ao aparecimento de novas lesões num tempo mediano de 6 meses.(36) Neste estudo, os fatores preditivos de resposta foram o tamanho do tumor e o número de lesões, e os fatores preditivos de controlo local foram o aumento do número de aplicações do elétrodo e o número de ciclos de ECT.(36)

A combinação terapêutica de ipilimumab com ECT pode ser benéfica para o tratamento do melanoma metastizado. Foi realizado um estudo retrospetivo com 15 doentes tratados com ipilimumab 3mg/Kg a cada 3 semanas durante 4 ciclos (em *expanded acess program*) que também receberam ECT para controlo da doença local e/ou paliação, com bleomicina 15mg/m2 depois da primeira toma de ipilimumab.(38) O estudo mostrou resposta local objetiva em 67% dos doentes (27% com resposta completa e 40% com resposta parcial), e uma resposta sistémica (de acordo com os critérios de resposta imunomediada) em 9 doentes (5 com resposta parcial e 4 com estabilização da doença), o que resultou numa taxa de controlo da doença de 60%.(38) Esta combinação terapêutica foi bem tolerada pelos doentes.(38)

Radioterapia

Na generalidade o melanoma é considerado um tumor radio-resistente, tendo a radioterapia vindo a ser utilizada praticamente apenas numa perspetiva paliativa em casos de doença metastática sintomática.(23)

A radioterapia não está tipicamente indicada para tratamento de ITM.(5) É mais frequentemente utilizada para lesões irressecáveis, para lesões com alto risco de recorrência local após cirurgia, e para paliação de sintomas locais, como hemorragia e dor que podem resultar de ITM extensas.(5, 6)

Os efeitos secundários da radioterapia que podem surgir a curto-prazo são edema, eritema e descamação, enquanto que a longo prazo podem desenvolver-se fibrose ou sarcoma.(5)

A utilização da radioterapia em monoterapia além de ser pouco eficaz, tem um elevado potencial de toxicidade.(5) A irradiação de extensas áreas de um membro está contraindicada, pela dificuldade inerente à extensão, pela dificuldade em determinar a dose adequada de radiação (devido aos contornos do membro), e pela morbilidade considerável, nomeadamente abaixo do joelho (sobretudo em idosos).(6)

À medida que se têm vindo a desenvolver as terapêuticas com inibidores de *check-points* imunes, têm-se observado na prática clínica respostas inesperadas fora do campo irradiado, em doentes que realizaram radioterapia concomitantemente à imunoterapia.(39) A evidência experimental de que a radiação induz a morte celular imunogénica e promove o recrutamento de linfócitos T para o microambiente tumoral, suporta a hipótese de que possa converter o tumor numa vacina in-situ individualizada. Esta propriedade da radioterapia é a chave do seu sinergismo com o anticorpo anti-CTLA-4 e o anticorpo anti-PD-1, e permite que doentes não responsivos a estas terapêuticas se tornem em tal.(39)

Desta forma, a radioterapia pode agora assumir um novo papel adjuvante, na era da imunoterapia.(39)

3.3.2. Regionais

Em metástases em trânsito localizadas nos membros, aproveitou-se o benefício dessa mesma localização anatómica, para o desenvolvimento de técnicas inovadoras em que a circulação sanguínea pode ser isolada da restante circulação sistémica, as técnicas de ILP (perfusão isolada do membro) e ILI (infusão isolada do membro).(40) De facto, estes procedimentos não podem ser utilizados no tratamento de doença localizada no tronco, cabeça ou pescoço.(10)

Estas técnicas permitem a utilização de elevadas doses de quimioterapia, de uma forma isolada no membro envolvido, o que melhora os resultados do tratamento ao mesmo tempo que minimiza a toxicidade sistémica.(5) Além disso, o isolamento permite administrar os agentes citotóxicos concomitantemente com hipertermia do membro, o que aumenta a sua eficácia, mas também a toxicidade local.(23) Isto é particularmente útil perante a existência de ITM difusas e de ITM microscópicas, que não são candidatas a resseção cirúrgica.(5)

Perfusão isolada do membro

A perfusão isolada do membro (ILP) foi a primeira a ser desenvolvida, tendo sido introduzida em 1958 por Creech et al.(6)

Passo a descrever sucintamente esta técnica, também esquematizada na figura 1.

A ILP é realizada em bloco operatório, sob anestesia geral.(5) Depois da administração de heparina, a circulação sanguínea alvo é isolada cirurgicamente, com clampagem e cateterização da artéria e da veia major (a nível ilíaco, femoral, poplíteo, axilar ou braquial) para ligação a circulação extracorpórea oxigenada.(41) É colocado um torniquete que comprime vasos colaterais e previne fugas.(41) Como uma das maiores preocupações da ILP é a fuga dos agentes citotóxicos para a circulação sistémica, é administrada albumina marcada com tecnécio na região isolada, e é usado um detetor de cintilação a nível pré-cordial, como forma de monitorizar as possíveis fugas (que não devem exceder os 10%).(7, 42) A hipertermia é atingida utilizando cobertores aquecidos, além do aquecimento proporcionado pela própria circulação extracorpórea.(5)

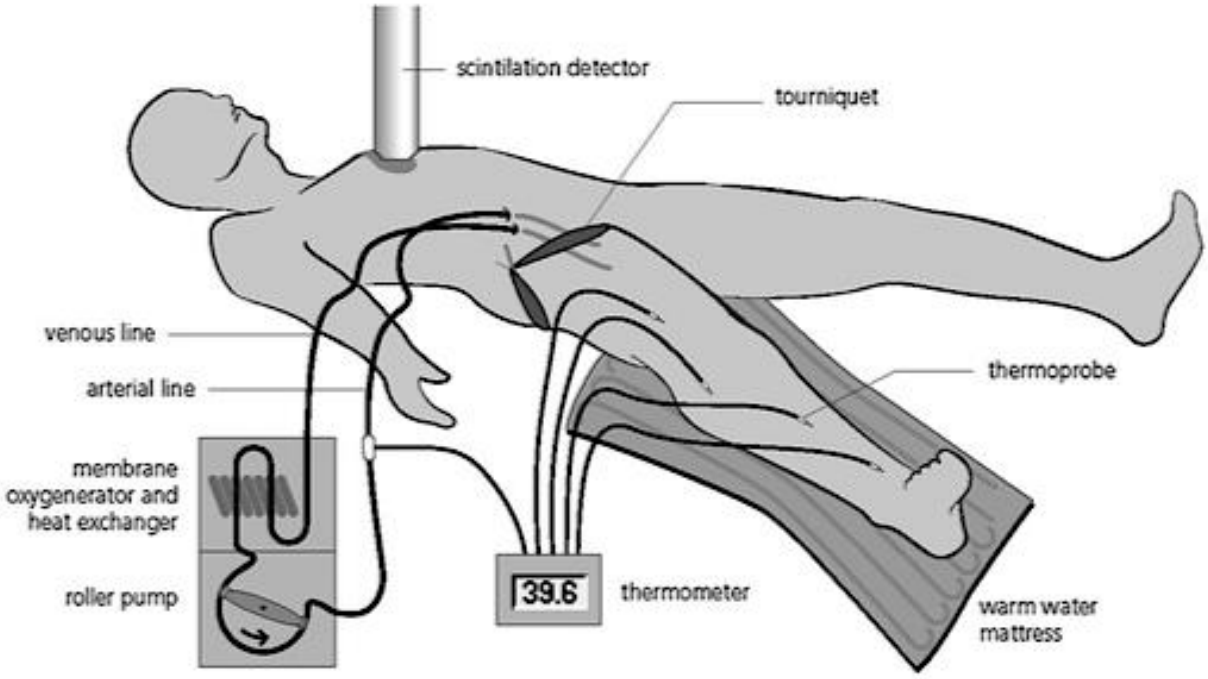

Figura 1: Perfusão isolada do membro. Adaptado de (3)

Atualmente o agente mais utilizado é o melfalano, comummente em associação com o TNF-alfa.(23) São administrados 3 mg (membro superior) ou 4 mg (membro inferior) em bólus de TNF-alfa recombinante assim que a temperatura atinge os 38ºC.(41) Depois são administrados 13 mg/L de volume do membro superior ou 10 mg/L de volume do membro inferior de melfalano, 30 minutos depois da temperatura atingir os 38-39,5ºC, e durante 60

minutos.(41) Ao fim de 90 minutos de perfusão, é feita a lavagem com 1L (membro superior) ou 4L (membro inferior) de solução salina com dextrano a 6%.(41)

Posteriormente os cateteres devem ser removidos, os vasos reparados e a heparina poderá ser neutralizada com sulfato de protamina.(3)

Uma vez que esta técnica obriga a disseção cirúrgica, poderá também permitir a remoção de gânglios linfáticos.(5)

Deve ser realizada em todos os doentes, como forma de prevenir o síndrome compartimental, uma fasciotomia do compartimento anterior da perna, ou dos compartimentos ventral e dorsal do antebraço, através de uma incisão longitudinal de 1 cm na pele.(3)

A toxicidade loco-regional depois da ILP é habitualmente classificada usando o sistema de graduação proposto por Wieberdink et al (tabela 3).(6)

Apesar de vários agentes terem sido usados para ILP, e de outros ainda necessitarem de ser testados, o melfalano (M-ILP) é o agente citotóxico mais usado, habitualmente em combinação com actinomicina D ou TNF-alfa. (23)

O TNF-alfa em combinação com o melfalano (TM-ILP) apenas pode ser usado a nível regional, uma vez que funciona como mediador na patogénese do choque sético.(3) O TNF-alfa é uma substância vasoativa que causa a destruição da vasculatura tumoral, particularmente em tumores altamente vascularizados, e aumenta a permeabilidade dos vasos intratumorais, facilitando em 3 a 6 vezes a entrada do melfalano.(3) Desta forma, o TM-ILP é utilizado para tumores mais vascularizados e de maiores dimensões, enquanto o M-ILP é utilizado para doença mais limitada.(3)

Num estudo que reporta a experiência de um único centro, ao longo de 20 anos, na utilização de TM-ILP, a taxa de resposta global foi de 89% (n=148) (Resposta completa de 61% e resposta parcial de 28%).(41) A resposta completa correlacionou-se com o estadio da doença (P=.001) e com a utilização de alta dose ou baixa dose de TNF-alfa (70% vs. 49%; P=.006). A alta dose de TNF-alfa prolongou o controlo local da doença. A sobrevida não foi influenciada pela dose de TNF-alfa, mas correlacionou-se com o estadio da doença, o tamanho das lesões e a resposta completa. Uma maior dose de TNF-alfa associou-se a taxas de resposta completa significativamente mais altas e a um controlo local da doença mais prolongado mas sem efeito na sobrevida global.(41) Nesse mesmo estudo, a toxicidade após a ILP foi classificada segundo a escala de Wieberdink et al.(41) Não foi observada toxicidade local (grau I) em 31 casos (18%), verificou-se toxicidade de grau II em 93 casos (56%), toxicidade de grau III em 38 casos (23%) e toxicidade de grau IV em 3 casos (2%).(41) Foi realizada amputação em 2 doentes (1%), num deles após 2 meses, e noutro após 6 meses.(41)

Escala de Wieberdink	
I	No reaction
II	Slight erythema and/or edema
III	Considerable erythema and/or edema with some blistering, slightly disturbed motility
IV	Extensive epidermolysis and/or obvious damage to the deep tissues causing definite functional disturbances; threatened or manifest compartmental syndrome
V	Reaction that may necessitate amputation

Tabela 3: Escala de Wieberdink. Adaptado de (2)

Noutra grande revisão sistemática de 2010 (n=2018 ILPs; 22 estudos) concluiu-se que para doentes com melanoma metastizado irressecável dos membros em estadio IIIB-IIIC, os estudos publicados entre 1990 e 2008 reportaram uma mediana da taxa de resposta global de 90% (valores entre 64-100%) e uma mediana de taxa de resposta completa de 58% (valores entre 28-89%).(43) A mediana da taxa de resposta completa variou consoante os agentes utilizados, desde 47% quando utilizado apenas o melfalano, 45% a 65% quando utilizado o melfalano com actinomicina D e até 70% com a combinação do melfalano e TNF-alfa. (43) Quanto à toxicidade segundo a escala de Wieberdink, esta revisão revelou uma taxa mediana de 73,53% para grau II, 17,10% para grau III e 2% para grau IV.(43) A amputação (grau V) verificou-se em 0,65% das ILPs.(43)

Este procedimento deve ser apenas levado a cabo em centros altamente especializados com capacidade quer para sua a realização da técnica, quer para gerir as suas potenciais complicações.(23)

Uma das suas desvantagens importantes é o facto de que a exposição cirúrgica dos vasos necessária para a ILP possa complicar a repetição da técnica no mesmo doente em caso de recorrência ou progressão da doença, pela formação de tecido cicatricial desde o primeiro procedimento.(23, 44) Outras desvantagens são a sua elevada complexidade técnica e o seu grau de invasividade, tornando-se particularmente contraindicado de forma relativa ou absoluta em idosos ou em doentes com comorbilidades.(23) No entanto, apesar dessa dificuldade, um estudo retrospetivo de 2017 não observou diferenças nas taxas de resposta ao tratamento com M-ILP ou TM-ILP entre grupos etários, incluindo idosos com mais de 70 anos.(45)

Infusão isolada do membro

No início dos anos 90, a infusão isolada do membro (ILI) foi desenvolvida por Thompson e colegas no atual MIA (*Melanoma Institute Australia*), como uma alternativa à ILP mais simples e minimamente invasiva.(6) Desta forma, é uma técnica mais facilmente usada em tratamentos de repetição, e mais segura em doentes idosos ou debilitados.(23)

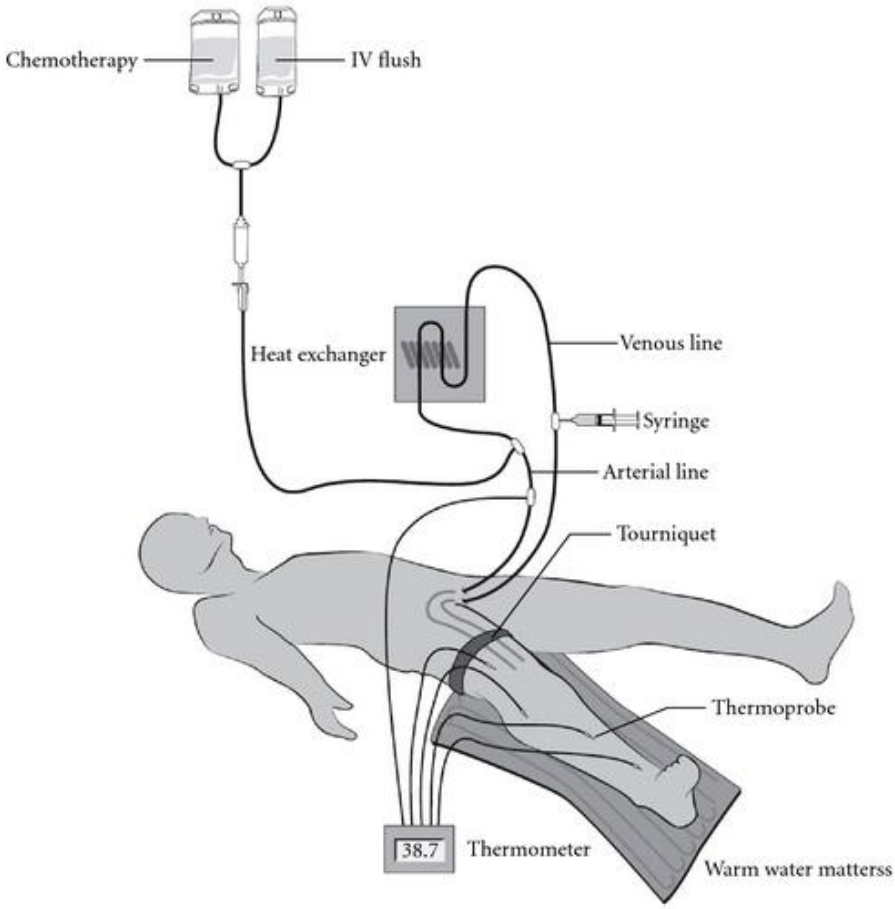

Figura 2: Infusão isolada do membro. Adaptado de (4)

A ILI é semelhante à ILP (figura 2), mas tirou vantagem dos avanços feitos pela radiologia de intervenção.(5) É realizada sob anestesia geral ou local.(6) É uma técnica minimamente invasiva, em que se introduz um cateter venoso e outro arterial de forma percutânea através da técnica de Seldinger.(7) No caso do membro inferior, os cateteres são colocados através da artéria e veia femorais contralaterais ao membro afetado.(7) Para o membro superior pode também ser utilizada a via femoral.(5) É colocado um torniquete a nível proximal, que garante o circuito fechado, e os cateteres são então ligados a circulação

extracorpórea iniciada com uma solução salina, que incorpora uma fonte térmica mas não incorpora nem bomba nem oxigenador (ao contrário do que acontece na ILP).(7) O sangue é feito circular com um baixo fluxo, com recurso a uma seringa, que continuamente vai aspirando do cateter venoso e reinjetando para o cateter arterial.(7) A falta de oxigenação resulta num ambiente hipóxico e acidótico, que por um lado limita o tempo da técnica (habitualmente menos de 30 minutos), e por outro potencia o efeito antitumoral.(5, 7) Os cateteres têm calibres inferiores aos usados na ILP, o que também contribui para as taxas de infusão lentas verificadas.(5) A hipertermia é garantida tanto pela fonte de calor da circulação extracorpórea, como por mantas aquecidas colocadas em redor do membro que têm uma fonte de calor radiante colocada inferiormente.(7)

O agente citotóxico mais usado para a ILI é o melfalano, habitualmente em combinação com a actinomicina-D.(7, 23) A actinomicina-D (100 μg/L) e o melfalano (7,5 mg/L para o membro inferior e 10 mg/L para o membro superior) são doseados conforme o volume do membro e a dose é corrigida para o peso corporal ideal do doente.(2) Esta última correção deveu-se à observação de que doentes com membros de maior volume experienciavam maior toxicidade, sem aumento da dose de citotóxico por litro.(46) Isto era explicado pela rápida saturação do tecido adiposo do membro em melfalano.(46) Assim, e numa tentativa de reduzir a toxicidade nestes doentes, Beasley et al. corrigiu a dose de melfalano para o peso corporal ideal.(46)

Podem também administrar-se 30 a 60 mg de papaverina no cateter arterial para maximizar a vasodilatação, o que mostrou aumentar a taxa de resposta, mas também o risco de toxicidade regional.(23, 46)

Quando o membro atinge uma temperatura igual ou superior a 37ºC, são então administrados os agentes citotóxicos.(2)

Uma vez que o tempo de semivida do melfalano é de 15 a 20 minutos, e que tanto o melfalano como a actinomicina-D são rapidamente absorvidos pelos tecidos, 30 minutos são suficientes para a realização da técnica.(7) Durante a ILI não é necessário monitorizar a fuga de citotóxicos para a circulação sistémica, uma vez que sendo um circuito fechado sob baixa pressão e baixo fluxo, o torniquete exerce um isolamento eficaz.(7) No final dos 30 minutos, é realizada lavagem, tal como na ILP, e posteriormente a circulação é restabelecida, com a remoção do torniquete e dos cateteres.(5, 7)

Uma revisão sistemática australiana que incluiu 7 estudos, com um total de 576 doentes primariamente em estadio III de doença, tratados via ILI com melfalano e actinomicina-D, mostrou uma taxa de resposta global de 73%, com resposta completa em 33% (nos estudos variou entre 26-44%), resposta parcial em 40% (33-53%), e doença estabilizada em 14%.(23, 46) Nessa mesma revisão a toxicidade que seguiu a ILI foi

globalmente baixa.(46) Não foi observada toxicidade local em 33% dos doentes (grau I de Wieberdink), 46% desenvolveram toxicidade de grau II, 19% toxicidade de grau III, 2% toxicidade de grau IV e não foram realizadas amputações, não se observando por isso toxicidade de grau V.(46)

ILP e ILI

A ILI tem vindo a ganhar preferência, uma vez que apresenta várias vantagens em comparação com a ILP (tabela IV). A duração é de 30 minutos para a ILI e de 90 minutos para a ILP, o material utilizado na ILI é menos complexo e são necessários menos profissionais (não é necessário perfusionista, por exemplo), tornando-se uma técnica mais barata.(5, 6) O tempo de recuperação de um doente após a ILI também é menor.(6) A ILI ao contrário da ILP não obriga a uma intervenção cirúrgica, uma vez que os cateteres são introduzidos de forma percutânea, mas também não necessita de transfusão sanguínea, necessária para iniciar a circulação extracorpórea na ILP.(7) Por outro lado, a curva de aprendizagem na ILI também é mais curta.(6)

Perfusão isolada do membro	Infusão isolada do membro
Tecnicamente complexa	Tecnicamente simples
Exposição cirúrgica dos vasos	Cateterização percutânea
Técnica com duração de 90 minutos	Técnica com duração de 30 minutos
Duração total de ~3 a 5 horas	Duração total de ~1 hora
Com perfusionista	Sem perfusionista
Equipamento complexo	Equipamento mais simples
Exclui vários doentes	Possível em doentes idosos e/ou com comorbilidades
Não é possível em doentes com doença vascular oclusiva	Possível em doentes com doença vascular oclusiva
Repetição da técnica pode não ser possível no mesmo doente	Técnica facilmente repetida no mesmo doente
As pressões de perfusão elevadas aumentam o risco de fuga sistémica; necessário monitorizar fuga por técnica de medicina nuclear	As baixas pressões tornam as fugas sistémicas praticamente inexistentes; não é necessário monitorizar fuga sistémica
Tecidos bem oxigenados	Tecidos sobre hipóxia e acidose
Podem ser atingidas temperaturas >41ºC	Não se atingem temperaturas >39-40ºC
Anestesia geral necessária	Anestesia geral ou local possíveis

Tabela 4: ILP Vs ILI. Adaptado de (6)

A razão pela qual algumas instituições ainda usam a ILP é por esta oferecer melhores taxas de resposta global e de resposta completa, mas que no entanto não se traduzem numa maior sobrevida global.(2) De facto, os resultados com a ILI são inferiores, no entanto é necessário salientar que esta é realizada mais frequentemente em doentes idosos e/ou com maiores comorbilidades, ambos fatores de prognóstico estatisticamente independentes para uma menor taxa de resposta.(7) Assim, as populações alvo, de entre a população com ITM, para ILP e da ILI são diferentes tornando-se impossível realizar uma comparação direta entre as duas técnicas.(7)

Estes procedimentos estão associados a toxicidade regional mínima e a uma toxicidade sistémica virtualmente inexistente.(2, 7)

Não existem estudos prospetivos controlados e randomizados que comparem diretamente a ILP e a ILI, existindo apenas alguns estudos retrospetivos.(5)

Num estudo retrospetivo de 2016, foram estudados 203 doentes, tendo 94 realizado ILI e 109 realizado ILP.(2) Não existiam diferenças de idade, sexo ou estadio N entre grupos; no entanto o BOD (*burden of disease*) era superior no grupo da ILI.(2) A toxicidade regional foi mínima.(2) A taxa de resposta global foi de 53% para a ILI e de 80% para a ILP.(2) A sobrevida global mediana foi de 46 meses para ILI e de 40 meses para ILP. Um elevado BOD e N3 associaram-se a pior sobrevida global, no entanto não houve diferenças na sobrevida global consoante o procedimento efetuado.(2) Em conclusão, a ILP teve uma melhor taxa de resposta global, no entanto isso não se traduziu num aumento da sobrevida global.(2)

Num outro estudo retrospetivo norte-americano, foram estudados 62 doentes submetidos a M-ILP e 126 doentes submetidos a ILI.(5) A taxa de resposta global foi de 81% para o grupo da ILP e de 43% para o grupo da ILI.(5) O grupo submetido a ILP teve uma taxa de resposta completa de 55% com uma mediana de 32 meses de duração, enquanto o grupo submetido a ILI teve uma taxa de resposta completa de 30% com uma mediana de 24 meses de duração.(5)

Em doentes com ITM, a ILI e a ILP continuam a ter melhores resultados que aqueles atingidos pelo tratamento sistémico, e além disso, com toxicidade local mínima e toxicidade sistémica virtualmente inexistente.(7) Estes doentes necessitam de tratamento regional para controlo da doença, mas sendo a doença irressecável em estadio III um reflexo da agressividade tumoral, a sobrevida não se alterou.(7) Este facto abre caminho ao tratamento sistémico, e sobretudo a ensaios que combinem os dois tipos de tratamento.(7)

3.3.3. Sistémicos

O tratamento sistémico tem efeito antitumoral nas metástases em trânsito e pode ajudar a atrasar/prevenir outras manifestações de doença locorregional, mas também recorrência sistémica subsequente.(23)

Durante décadas, nenhuma quimioterapia, ou regime de associação, melhoraram a sobrevida global em doentes com melanoma em estado avançado e metastizado.(47)

Os agentes citotóxicos mais comummente usados incluem a dacarbazina, a temozolomida e o paclitaxel associado ou não a carboplatina.(23) Noutro panorama, os agentes de imunoterapia mais antigos a ser usados foram o IFN e a IL-2.(5)

No entanto, todos os agentes anteriormente referidos se associaram a escassos benefícios no controlo da doença locorregional e à distância, num contexto de toxicidade significativa.(5)

Mais recentemente os avanços feitos na imunologia e no conhecimento da biologia tumoral, permitiram o desenvolvimento de agentes dirigidos e de imunoterapias, que pela primeira vez aumentaram a sobrevida sem progressão de doença e a sobrevida global destes doentes.(47) Estes novos fármacos rapidamente se sobrepuseram aos tratamentos mais antigos no tratamento da doença sistémica, como explicitamente se pode ler nas mais recentes guidelines da NCCN ("National Comprehensive Cancer Network") para o melanoma.(5, 23) Na realidade, enquanto estes fármacos mostraram claro benefício na doença sistémica (estadio IV), a sua aplicação em doentes de melanoma com ITM na ausência de metástases à distância, não está bem caraterizada e validada.(5)

Para utilização destes fármacos, são fundamentais o "immunoscoring" e o "immunoprofiling" que através de microscopia e de técnicas de biologia molecular perante o tumor primário ou de metástases, avaliam a imunidade antitumoral pré-existente, identificam os alvos terapêuticos apropriados e estimam a probabilidade de resposta.(47)

A melhor compreensão da via de sinalização celular da MAP cinase, deu origem a várias terapêuticas dirigidas à inibição do RAS, RAF, MEK e ERK. A B-RAF é uma proteina cinase serina/treonina, que regula o crescimento celular através da via da MAP cinase.(47) As mutações no gene BRAF, frequentemente por substituição de um aminoácido no codão 600, são as mais comuns no melanoma e representam um alvo terapêutico.(47) Assim sendo, pesquisa-se rotineiramente a mutação BRAF-V600E, sendo condição necessária para a utilização de fármacos que atuam a este nível.(47) Dentro deste grupo incluem-se o vemurafenib (inibidor da B-RAF), o dabrafenib (inibidor da B-RAF) e o trametinib (inibidor da MEK).(5, 48-50) Os inibidores do B-RAF podem provocar artralgias, fadiga, diarreia, alopécia e toxicidade cutânea incluindo neoplasias secundárias (queratoacantoma e carcinoma

espinhocelular bem diferenciado em 19 a 26% dos casos; também foram reportados melanomas primários).(47) Muitos destes efeitos adversos podem ser atenuados pela associação com um inibidor da MEK.(47) A inibição concomitante da MEK e da B-RAF resulta num aumento da resposta tumoral, num atraso da resistência adquirida à terapêutica e numa diminuição da incidência de carcinoma espinhocelular.(47)

Sendo o melanoma um tumor imunogénico, as terapêuticas que mais atenção têm merecido, são as que atuam nas moléculas CTLA-4 e PD-1.(47)

O ipilimumab é um anticorpo monoclonal anti-CTLA-4, que foi aprovado pela FDA para o tratamento do melanoma em 2011.(5, 47) É um inibidor do checkpoint imune CTLA-4 que bloqueia os sinais inibitórios para as células T induzidos pela via do CTLA-4, aumentando o número de células T-efetoras, que montam um ataque de células T diretamente contra as células tumorais.(51) A inibição do CTLA-4 também reduz a função das células T-reguladoras, que também contribui para uma resposta imune antitumoral. De facto, o ipilimumab pode seletivamente diminuir o número de células T-reguladoras a nível tumoral, aumentando o ratio de células T-efetoras/T-reguladoras, o que leva à morte das células tumorais.(51)

O nivolumab e o pembrolizumab são anticorpos monoclonais anti-PD-1, que foram aprovados pela FDA em 2014.(47) O recetor de morte celular programada-1 (PD-1) é um regulador negativo da atividade das células T. A interação do PD-1 com os seus ligandos, PD-L1 e PD-L2 (expressos por células apresentadoras de antigénios, por células tumorais e por outras células no microambiente tumoral) resulta na inibição da proliferação de células T e na inibição da libertação de citocinas. O bloqueio da ligação do PD-1 aos seus ligandos, potencia a resposta das células T, incluindo a resposta antitumoral.(52)

Reações adversas imunomediadas secundárias à ativação das células T que incluem rash, diarreia, vitiligo, hipopituitarismo por hipofisite e insuficiência suprarrenal, são comuns na imunoterapia.(47) A toxicidade imune associada aos inibidores do PD-1, é menos frequente e menos grave que a toxicidade associada ao ipilimumab.(47) Em 10 a 26% dos doentes que tomam ipilimumab surgem reações adversas de grau 3 ou 4.(47) Em 10% dos doentes que tomam ipilimumab surge colite (contra 2 a 6% dos que tomam inibidores do PD-1), enquanto que em 10% dos doentes que tomam inibidores do PD-1 surge hipotiroidismo por toxicidade a nível tiroideu (contra 2 a 5% dos que tomam ipilimumab).(47)

Como dito anteriormente, apesar destes fármacos se terem tornado a primeira linha no tratamento da doença sistémica, a sua aplicação na doença locorregional sem metástases à distância está pouco caraterizada e validada.(5)

Um pequeno estudo retrospetivo, com base em 243 doentes de melanoma com ITM , de uma única instituição (entre 1995 e 2013), consultou os dados dos doentes com progressão

da doença após tratamento regional por ILI com melfalano e que subsequentemente fizeram imunoterapia sistémica.(53) 15 doentes fizeram apenas IL-2, 12 fizeram ipilimumab e 6 fizeram IL-2 seguido de ipilimumab.(53) Todos os doentes que fizeram apenas IL-2 progrediram. Dos doentes que fizeram apenas ipilimumab, 3 tiveram uma resposta completa e 9 progrediram. Todos os doentes que fizeram IL-2 seguido de ipilimumab, progrediram inicialmente com o IL-2, mas 3 deles tiveram posteriormente resposta completa ao ipilimumab, enquanto 3 progrediram.(53) O estudo concluiu que a utilização de ipilimumab, em qualquer altura, em doentes que progrediram após ILI, se associou a uma maior taxa de resposta completa comparando com a utilização de IL-2 isolado (33% Vs. 0%; p=0,021).(53) Desta forma, os doentes com progressão após quimioterapia regional poderão beneficiar de imunoterapia sistémica.(53)

Numa outra perspetiva, a combinação de agentes de imunoterapia com diferentes mecanismos de ação poderá aumentar a eficácia.(54) Num estudo aberto, multicêntrico de fase Ib com utilização de T-VEC em combinação com ipilimumab em doentes com melanoma irressecável em estadios IIIB-IV, o T-VEC foi administrado por via intratumoral na semana 1, na semana 4 e a cada 2 semanas daí em diante. O ipilimumab (3mg/Kg) foi administrado por via endovenosa a cada 3 semanas e durante 4 sessões, começando na semana 6. O objetivo primário do estudo era avaliar a incidência de toxicidade limitante da dose, e os objetivos secundários foram a taxa de resposta objetiva e a segurança. A duração mediana do tratamento com T-VEC foi de 13,3 semanas. A mediana do tempo de seguimento para avaliação da sobrevida foi de 20 meses. Não se verificou toxicidade limitante da dose. Em 26,3% dos doentes surgiram reações adversas de grau 3/4; em 15,8% dos doentes as reações adversas foram atribuídas ao T-VEC e em 21,1% dos doentes foram atribuídas ao ipilimumab. A taxa de resposta objetiva foi de 50% e 44% dos doentes tiveram uma resposta duradoura de pelo menos 6 meses. Uma sobrevida de 18 meses livre de progressão observou-se em 50 % e uma sobrevida global de 18 meses em 67%. O estudo mostrou que a associação de T-VEC com ipilimumab teve um perfil de segurança razoável, e que teve uma maior eficácia que a monoterapia com T-VEC ou ipilimumab.(54)

Torna-se claro, pelo pequeno número de estudos existentes, que é particularmente desafiante comparar a eficácia dos mais recentes agentes de imunoterapia com os tratamentos mais estabelecidos para o grupo específico de doentes com ITM, nomeadamente a ILI/ILP ou agentes intralesionais.(5)

Uma exposição detalhada sobre os agentes atualmente usados no tratamento sistémico do melanoma foge ao tema desta revisão, daí a curta abordagem a este tema complexo.

4. Conclusão

O desenvolvimento de metástases em trânsito nos doentes com melanoma, traduz-se numa difícil decisão terapêutica, pela panóplia de tratamentos existentes e pelos escassos estudos comparativos da sua eficácia. De facto, as normas de orientação da NCCN de 2018 para o melanoma apesar de bastante claras para estadio IV de doença, não são em tudo esclarecedoras no que toca aos doentes com metástases em trânsito (estadio III).

A NCCN sugere que perante uma única ou um pequeno número de ITM ressecáveis, deve ser dada preferência à excisão cirúrgica com margens negativas. Quando esta não é possível, deixa claro que o tratamento no contexto de ensaio clínico deve ser a opção.(23)

A partir deste ponto, o rumo terapêutico a seguir torna-se menos claro. Podem ser consideradas outras terapêuticas locais, regionais ou sistémicas, mas as indicações para cada uma delas não estão bem caraterizadas e validadas.

Deve começar por se pesar as potenciais vantagens de cada tratamento consoante a localização anatómica, o número de lesões, o tamanho das lesões, o potencial de toxicidade do tratamento em si e as comorbilidades do doente.(6) A localização anatómica ganha particular importância, uma vez que as ITM são mais comuns em melanomas primariamente localizados nos membros, o que também se traduz numa oportunidade terapêutica única, para utilização das técnicas de ILP e ILI.(6, 40) Assim, ITM localizadas a nível do tronco, da cabeça, do pescoço ou nos membros a nível proximal excluem estas terapêuticas. Nestes casos poderão utilizar-se ECT ou terapêuticas intralesionais, como o T-VEC.(6) Perante um grande número de lesões e se possível, deve utilizar-se ILI/ILP, enquanto que perante um menor volume de doença, a ECT e as terapêuticas intralesionais podem ser utilizadas.(6) De facto, um grande número de lesões, ainda que de pequenas dimensões, impossibilita o recurso a terapêutica intralesional. Em lesões de muito pequeno volume, as terapêuticas tópicas como o imiquimod podem ser uma opção.(23)

Em doentes com comorbilidades, a ILI deve ser preferida à ILP, e em doentes que não possam ser submetidos a essa técnica, poderão usar-se a ECT e as terapêuticas intralesionais (procedimentos mais rápidos e com menos complicações associadas).(6) A RT e a ECT podem ser particularmente úteis na rápida paliação de sintomas locais, como a hemorragia e ulceração.(6, 23)

A ILP e a ILI apesar de tecnicamente complexas, podem resultar em elevadas e prolongadas taxas de resposta inicial, quando administrados apropriadamente.(23) Além disso, associam-se a uma toxicidade local mínima e a uma toxicidade sistémica virtualmente inexistente.(7)

As terapêuticas locais, mas sobretudo as terapêuticas regionais podem oferecer respostas duradouras e podem ter potencial curativo perante ITM. (5) Com o desenvolvimento da imunoterapia surgiram novos tratamentos sistémicos, muito eficazes, que têm vindo cada vez mais a tornar-se tratamentos de primeira linha sobretudo para recorrências a nível regional, neste grupo específico de doentes.(5) Estes agentes mostraram eficácia no tratamento de metástases à distância, mas a sua aplicação na doença regional não está bem fundamentada.(5) Atualmente, e na ausência de estudos comparativos, as terapêuticas regionais parecem ter melhores taxas de resposta e ainda são consideradas inicialmente em doentes com ITM irressecáveis.(5) Nestes casos, as terapêuticas sistémicas poderão ficar reservadas para casos de falência do tratamento regional e para casos de progressão para doença sistémica.(5)

As reações adversas associadas à imunoterapia sistémica não são de todo desprezáveis (ex: hipopituitarismo, falência suprarrenal, etc.).(5) Assim, haverá sempre lugar para as terapêuticas regionais, uma vez que haverá sempre doentes com contraindicações para a imunoterapia e por outro lado, doentes sem perfil necessário para terapêuticas dirigidas como por exemplo os que têm a variante não mutada do BRAF.(2)

Atualmente a decisão requer sempre um conhecimento vasto das várias opções disponíveis, e deve ser tomada com base no julgamento clínico, mas também envolvendo o doente e a sua família, e sobretudo com recurso a uma equipa multidisciplinar.(6, 23)

Em suma, em primeiro lugar, será necessária uma melhor compreensão dos mecanismos fisiopatológicos responsáveis pelo desenvolvimento das ITM, uma vez que estes não são completamente conhecidos e poderão permitir o desenvolvimento de terapêuticas cada vez mais dirigidas.

Em segundo lugar, são fundamentais estudos comparativos, sobretudo entre as novas terapêuticas sistémicas e as terapêuticas regionais. Estes poderão, ou não, fundamentar e validar a utilização de terapêuticas sistémicas como primeira linha em doentes com ITM.

Em terceiro lugar, são necessários mais estudos de associação entre as várias terapêuticas, uma vez que esse parece ser o caminho mais promissor a seguir.

O futuro deverá passar por um melhor conhecimento tanto da fisiopatologia como dos tratamentos mais apropriados para as metástases em trânsito, que permitam facilitar a decisão terapêutica através do desenvolvimento de normas de orientação clínica claras.

5. Referências

1. Gershenwald JE, Scolyer RA, Hess KR, Sondak VK, Long GV, Ross MI, et al. Melanoma staging: Evidence-based changes in the American Joint Committee on Cancer eighth edition cancer staging manual. CA Cancer J Clin. 2017;67(6):472-92.

2. Dossett LA, Ben-Shabat I, Olofsson Bagge R, Zager JS. Clinical Response and Regional Toxicity Following Isolated Limb Infusion Compared with Isolated Limb Perfusion for In-Transit Melanoma. Ann Surg Oncol. 2016;23(7):2330-5.

3. Hoekstra HJ, Veerman K, van Ginkel RJ. Isolated limb perfusion for in-transit melanoma metastases: melphalan or TNF-melphalan perfusion? J Surg Oncol. 2014;109(4):338-47.

4. Kroon HM. Treatment of Locally Advanced Melanoma by Isolated Limb Infusion with Cytotoxic Drugs. J Skin Cancer. 2011;2011.

5. Gabriel E, Skitzki J. The Role of Regional Therapies for in-Transit Melanoma in the Era of Improved Systemic Options. Cancers (Basel). 2015;7(3):1154-77.

6. Testori A, Ribero S, Bataille V. Diagnosis and treatment of in-transit melanoma metastases. Eur J Surg Oncol. 2017;43(3):544-60.

7. Grunhagen DJ, Kroon HM, Verhoef C. Perfusion and infusion for melanoma in-transit metastases in the era of effective systemic therapy. Am Soc Clin Oncol Educ Book. 2015:e528-34.

8. Lippey J, Bousounis R, Behrenbruch C, McKay B, Spillane J, Henderson MA, et al. Intralesional PV-10 for in-transit melanoma-A single-center experience. J Surg Oncol. 2016;114(3):380-4.

9. Temple-Oberle CF, Byers BA, Hurdle V, Fyfe A, McKinnon JG. Intra-lesional interleukin-2 therapy for in transit melanoma. J Surg Oncol. 2014;109(4):327-31.

10. Yeung C, Petrella TM, Wright FC, Abadir W, Look Hong NJ. Topical immunotherapy with diphencyprone (DPCP) for in-transit and unresectable cutaneous melanoma lesions: an inaugural Canadian series. Expert Rev Clin Immunol. 2017;13(4):383-8.

11. Read RL, Haydu L, Saw RP, Quinn MJ, Shannon K, Spillane AJ, et al. In-transit melanoma metastases: incidence, prognosis, and the role of lymphadenectomy. Ann Surg Oncol. 2015;22(2):475-81.

12. Beasley G, Tyler D. In-transit melanoma metastases: incidence, prognosis, and the role of lymphadenectomy. Ann Surg Oncol. 2015;22(2):358-60.

13. Jiang BS, Speicher PJ, Thomas S, Mosca PJ, Abernethy AP, Tyler DS. Quality of life after isolated limb infusion for in-transit melanoma of the extremity. Ann Surg Oncol. 2015;22(5):1694-700.

14. Balch CM, Gershenwald JE, Soong SJ, Thompson JF, Atkins MB, Byrd DR, et al. Final version of 2009 AJCC melanoma staging and classification. J Clin Oncol. 2009;27(36):6199-206.

15. Faries MB, Thompson JF, Cochran AJ, Andtbacka RH, Mozzillo N, Zager JS, et al. Completion Dissection or Observation for Sentinel-Node Metastasis in Melanoma. N Engl J Med. 2017;376(23):2211-22.

16. Kandamany N, Mahaffey P. Carbon dioxide laser ablation as first-line management of in-transit cutaneous malignant melanoma metastases. Lasers Med Sci. 2009;24(3):411-4.

17. Grotz TE, Mansfield AS, Kottschade LA, Erickson LA, Otley CC, Markovic SN, et al. In-transit melanoma: an individualized approach. Oncology (Williston Park). 2011;25(14):1340-8.

18. Elfatoiki FZ, Longvert C, Clerici T, Bourgault-Villada I, Roudier-Pujol C, Vasseur E, et al. [In-transit metastasis in melanoma: Efficacy of topical imiquimod combined with carbon dioxide laser or with electrocautery]. Ann Dermatol Venereol. 2014;141(2):106-10.

19. Hoekstra HJ. The European approach to in-transit melanoma lesions. Int J Hyperthermia. 2008;24(3):227-37.

20. Cazzato RL, Garnon J, Ramamurthy N, Koch G, Tsoumakidou G, Caudrelier J, et al. Percutaneous image-guided cryoablation: current applications and results in the oncologic field. Med Oncol. 2016;33(12):140.

21. Rauch A, Cazzato RL, Garnon J, Shaygi B, Tsoumakidou G, Caudrelier J, et al. MRI-Guided Cryoablation of In-Transit Metastases from Cutaneous Melanoma: A Brief Report on a Preliminary Experience. Cardiovasc Intervent Radiol. 2017;40(8):1285-9.

22. Turza K, Dengel LT, Harris RC, Patterson JW, White K, Grosh WW, et al. Effectiveness of imiquimod limited to dermal melanoma metastases, with simultaneous resistance of subcutaneous metastasis. J Cutan Pathol. 2010;37(1):94-8.

23. NCCN clinical practice guidelines in oncology - Melanoma: NCCN; 2017 [Available from: www.NCCN.org/professionals/physician_gls/default.aspx.

24. Kidner TB, Morton DL, Lee DJ, Hoban M, Foshag LJ, Turner RR, et al. Combined intralesional Bacille Calmette-Guerin (BCG) and topical imiquimod for in-transit melanoma. J Immunother. 2012;35(9):716-20.

25. Kibbi N, Ariyan S, Faries M, Choi JN. Treatment of in-transit melanoma with intralesional bacillus Calmette-Guerin (BCG) and topical imiquimod 5% cream: a report of 3 cases. J Immunother. 2015;38(9):371-5.

26. Damian DL, Saw RP, Thompson JF. Topical immunotherapy with diphencyprone for in transit and cutaneously metastatic melanoma. J Surg Oncol. 2014;109(4):308-13.

27. Gibbons IL, Sonagli M, Bertolli E, Macedo MP, Pinto CAL, Duprat Neto JP. Diphencyprone as a therapeutic option in cutaneous metastasis of melanoma. A single-institution experience. An Bras Dermatol. 2018;93(2):299-301.

28. Feeney KJ, Mastrangelo MJ. Intralesional therapy for in-transit and satellite metastases in melanoma. Surg Oncol Clin N Am. 2015;24(2):299-308.

29. Byers BA, Temple-Oberle CF, Hurdle V, McKinnon JG. Treatment of in-transit melanoma with intra-lesional interleukin-2: a systematic review. J Surg Oncol. 2014;110(6):770-5.

30. Hassan S, Petrella TM, Zhang T, Kamel-Reid S, Nordio F, Baccarelli A, et al. Pathologic complete response to intralesional interleukin-2 therapy associated with improved survival in melanoma patients with in-transit disease. Ann Surg Oncol. 2015;22(6):1950-8.

31. Ross MI. Intralesional therapy with PV-10 (Rose Bengal) for in-transit melanoma. J Surg Oncol. 2014;109(4):314-9.

32. Thompson JF, Agarwala SS, Smithers BM, Ross MI, Scoggins CR, Coventry BJ, et al. Phase 2 Study of Intralesional PV-10 in Refractory Metastatic Melanoma. Ann Surg Oncol. 2015;22(7):2135-42.

33. Andtbacka RH, Kaufman HL, Collichio F, Amatruda T, Senzer N, Chesney J, et al. Talimogene Laherparepvec Improves Durable Response Rate in Patients With Advanced Melanoma. J Clin Oncol. 2015;33(25):2780-8.

34. Doukas J, Rolland A. Mechanisms of action underlying the immunotherapeutic activity of Allovectin in advanced melanoma. Cancer Gene Ther. 192012. p. 811-7.

35. Sveinbjornsson B, Camilio KA, Haug BE, Rekdal O. LTX-315: a first-in-class oncolytic peptide that reprograms the tumor microenvironment. Future Med Chem. 2017;9(12):1339-44.

36. Campana LG, Valpione S, Mocellin S, Sundararajan R, Granziera E, Sartore L, et al. Electrochemotherapy for disseminated superficial metastases from malignant melanoma. Br J Surg. 2012;99(6):821-30.

37. Ricotti F, Giuliodori K, Cataldi I, Campanati A, Ganzetti G, Ricotti G, et al. Electrochemotherapy: an effective local treatment of cutaneous and subcutaneous melanoma metastases. Dermatol Ther. 2014;27(3):148-52.

38. Mozzillo N, Simeone E, Benedetto L, Curvietto M, Giannarelli D, Gentilcore G, et al. Assessing a novel immuno-oncology-based combination therapy: Ipilimumab plus electrochemotherapy. Oncoimmunology. 2015;4(6):e1008842.

39. Pilones KA, Vanpouille-Box C, Demaria S. Combination of radiotherapy and immune checkpoint inhibitors. Semin Radiat Oncol. 2015;25(1):28-33.

40. Muilenburg DJ, Beasley GM, Thompson ZJ, Lee JH, Tyler DS, Zager JS. Burden of disease predicts response to isolated limb infusion with melphalan and actinomycin D in melanoma. Ann Surg Oncol. 2015;22(2):482-8.

41. Deroose JP, Eggermont AM, van Geel AN, de Wilt JH, Burger JW, Verhoef C. 20 years experience of TNF-based isolated limb perfusion for in-transit melanoma metastases: TNF dose matters. Ann Surg Oncol. 2012;19(2):627-35.

42. Beromun, INN-tasonermin - beromun-epar-product-information_pt.pdf 2018 [Available from: https://www.ema.europa.eu/documents/product-information/beromun-epar-product-information_pt.pdf.

43. Moreno-Ramirez D, de la Cruz-Merino L, Ferrandiz L, Villegas-Portero R, Nieto-Garcia A. Isolated limb perfusion for malignant melanoma: systematic review on effectiveness and safety. Oncologist. 2010;15(4):416-27.

44. Deroose JP, Grunhagen DJ, Eggermont AM, Verhoef C. Repeated isolated limb perfusion in melanoma patients with recurrent in-transit metastases. Melanoma Res. 2015;25(5):427-31.

45. Madu MF, Deken MM, van der Hage JA, Jozwiak K, Wouters M, van Akkooi ACJ. Isolated Limb Perfusion for Melanoma is Safe and Effective in Elderly Patients. Ann Surg Oncol. 2017;24(7):1997-2005.

46. Kroon HM, Huismans AM, Kam PC, Thompson JF. Isolated limb infusion with melphalan and actinomycin D for melanoma: a systematic review. J Surg Oncol. 2014;109(4):348-51.

47. Knackstedt T, Knackstedt RW, Couto R, Gastman B. Malignant Melanoma: Diagnostic and Management Update. Plast Reconstr Surg. 2018;142(2):202e-16e.

48. Mekinist, INN-trametinib - anx_135479_pt.pdf 2019 [Available from: https://ec.europa.eu/health/documents/community-register/2016/20160816135479/anx_135479_pt.pdf.

49. Zelboraf, INN - vemurafenib - anx_116713_pt.pdf 2019 [Available from: https://ec.europa.eu/health/documents/community-register/2012/20120217116713/anx_116713_pt.pdf.

50. Tafinlar, INN-dabrafenib - tafinlar-epar-product-information_pt.pdf 2019 [Available from: https://www.ema.europa.eu/documents/product-information/tafinlar-epar-product-information_pt.pdf.

51. YERVOY, INN-ipilimumab - yervoy-epar-product-information_en.pdf 2019 [Available from: https://www.ema.europa.eu/documents/product-information/yervoy-epar-product-information_en.pdf.

52. OPDIVO, INN-nivolumab - opdivo-epar-product-information_en.pdf 2019 [Available from: https://www.ema.europa.eu/documents/product-information/opdivo-epar-product-information_en.pdf.

53. Jiang BS, Beasley GM, Speicher PJ, Mosca PJ, Morse MA, Hanks B, et al. Immunotherapy following regional chemotherapy treatment of advanced extremity melanoma. Ann Surg Oncol. 2014;21(8):2525-31.

54. Puzanov I, Milhem MM, Minor D, Hamid O, Li A, Chen L, et al. Talimogene Laherparepvec in Combination With Ipilimumab in Previously Untreated, Unresectable Stage IIIB-IV Melanoma. J Clin Oncol. 2016;34(22):2619-26.