Inês Neves Margalho

A alfa fetoproteína como ponto de partida no diagnóstico e prognóstico de várias patologias

Monografia realizada no âmbito da Unidade Estágio Curricular do Mestrado Integrado em Ciências Farmacêuticas, orientada pelo Professor Doutor José Barata Antunes Custódio e apresentada à Faculdade de Farmácia da Universidade de Coimbra

Julho 2014

· U C ·

UNIVERSIDADE DE COIMBRA

Agradecimentos

"It always seems impossible until it's done" Nelson Mandela

Como não poderia deixar de ser, quero agradecer ao meu pai, sem o qual não teria tido a inspiração para o tema deste trabalho – "… a flor que desabrocha na adversidade é a mais rara e bela de todas…". Não menos importante, à minha mãe, irmã, restante família de sangue e de coração, de Coimbra à Figueira, longe ou perto. Um grande e sincero OBRIGADA a todos os que de alguma maneira me apoiaram e estiveram ao meu lado nesta jornada!

"Para o infinito, e mais além!"

O tutor,

Professor Doutor José Barata Antunes Custódio

A aluna,

Inês Neves Margalho

Declaração de Responsabilidade

Eu, Inês Neves Margalho, estudante do Mestrado Integrado em Ciências Farmacêuticas, com o nº 2009009340, declaro assumir toda a responsabilidade pelo conteúdo da Monografia apresentada à Faculdade de Farmácia da Universidade de Coimbra, no âmbito da unidade de Estágio Curricular.

Mais declaro que este é um trabalho original e que toda e qualquer afirmação ou expressão por mim utilizada está referenciada na Bibliografia desta Monografia, segundo os critérios bibliográficos legalmente estabelecidos, salvaguardando sempre os Direitos de Autor, à exceção das minhas opiniões pessoais.

Coimbra, 18 de Julho de 2014

Inês Neves Margalho

Índice

Abreviaturas	pág. 5
Resumo/Abstract	pág. 6
Introdução	pág. 7
Alfa fetoproteína: história e breve caracterização	pág. 8
Alfa fetoproteína no diagnóstico e prognóstico de carcinoma hepatocelular	pág. 9
Alfa fetoproteína no diagnóstico e prognóstico de cancro testicular	pág. 12
Alfa fetoproteína no diagnóstico do Síndrome de Down	pág. 17
Conclusão	pág. 22
Bibliografia	pág. 23

Abreviaturas

AFP – Alfa fetoproteína

CVS – Biópsia das vilosidades coriónicas (inglês)

GCT – Tumor(es) de células germinativas (inglês)

HCC – Carcinoma hepatocelular (inglês)

hCG – Gonadotrofina coriónica humana

LCA – *Lens culinaris* agglutin

LDH – Lactato desidrogenase

NT – Translucência nucal (inglês)

PAPP-A – Proteína plasmática A associada à gravidez

RMN – Ressonância magnética nuclear

RT-PCR – Reverse transcription-polymerase chain reaction

uE3 – Estriol não conjugado

Resumo

A alfa fetoproteína foi descoberta em 1956 e é a proteína presente em maior quantidade no sangue fetal. A sua síntese acontece durante a gravidez e normalmente a sua expressão está diminuída nos adultos. Através de uma eletroforese de afinidade à lectina, foi possível distinguir as três principais glicoformas da alfa fetoproteína: AFP-L_1, L_2 e L_3.

Esta glicoproteína é um biomarcador do carcinoma hepatocelular, neoplasia que apresenta um mau prognóstico. Foi o primeiro biomarcador utilizado no diagnóstico do carcinoma hepatocelular mas a sua utilidade estende-se também ao prognóstico, tanto determinando a concentração sérica como utilizando o quociente entre a AFP-L_3 e a AFP-total, e até recorrendo à deteção de AFP mRNA. A alfa fetoproteína também é de grande utilidade no cancro testicular, juntamente com outros dois biomarcadores, tanto na fase de diagnóstico como para proceder à avaliação que ditará a abordagem a seguir e no conjunto de testes realizados na monitorização e seguimento. A concentração sérica de alfa fetoproteína apresenta-se bastante elevada no carcinoma hepatocelular e no cancro testicular, todavia no Síndrome de Down, os valores encontram-se diminuídos. Esta determinação, juntamente com outras, permite fazer a monitorização da patologia.

Abstract

Alpha fetoprotein is the major protein in the fetal blood and was discovered in 1956. Its synthesis happens during pregnancy and it's generally diminished in adulthood. Thanks to a lectin affinity electrophoresis it was possible to distinguish the three main glycoforms : AFP-L_1, AFP-L_2 and AFP-L_3.

This glycoprotein a biomarker of the hepatocellular carcinoma, wich presents a poor prognosis. It was the first biomarker used to diagnose the neoplasy, and it's also usefull to determine the prognosis, using the serum concentration, the AFL-L_3/AFP-total ratio and the AFP mRNA detection. Testicular cancer has a much better prognosis. Alpha fetoprotein's utility, as well as other two biomarkers, is big, not only in the diagnosis phase but also in the staging that will dictate the next approach and in the tests that are carried in the monitoring and follow-up. Alpha fetoprotein serum values are extremely elevated in hepatocelular carcinoma and testicular cancer, unlike what happens with Down's Sydrome, in which the alpha fetoprotein serum values are low. This determination, amongst many others, allows doing the screening of the pathology.

Introdução

Neste trabalho descreve-se a importância da alfa fetoproteína e o seu contributo na monitorização, diagnóstico, prognóstico e avaliação do carcinoma hepatocelular, cancro testicular e Síndrome de Down. A menção a várias patologias e não só ao carcinoma hepatocelular, patologia à qual está mais associada, surgiu no sentido de dar a conhecer as múltiplas valências desta proteína bem como a evolução do conhecimento acerca da influência dos seus níveis séricos no diagnóstico e prognóstico de patologias.

O próprio contexto desta proteína torna-a curiosa, já que habitualmente apenas está presente em quantidades significativas durante a gravidez e nos primeiros tempos de vida, chegando mesmo a ser a proteína sérica maioritária. Quando assim não acontece, geralmente é sinal de alarme.

Pretendo, então, que este trabalho reflita o papel que a alfa fetoproteína teve tanto na compreensão de alguns fenómenos ocorridos durante a gravidez e período inicial de vida como nas patologias a que está associada, ou seja, o que o conhecimento desta proteína e das suas características permitiu enquanto biomarcador para o diagnóstico e prognóstico das patologias discutidas.

Alfa fetoproteína: história e breve caracterização

A alfa fetoproteína (AFP) é uma glicoproteína de cadeia única com um peso molecular de aproximadamente 70 kDa (1). É a proteína presente em maior quantidade no sangue fetal, desempenhando funções de ligação e transporte semelhantes às da albumina nos adultos (2).

A sua síntese ocorre numa primeira fase a nível do saco vitelino e posteriormente nos hepatócitos fetais (3). A sua concentração atinge um pico máximo de 300 µg/mL por volta das 14 semanas de gestação, decrescendo depois até ao primeiro ano de vida, a partir de onde a concentração se mantém na ordem dos 15 ng/mL (2). Em circunstâncias normais a sua expressão está diminuída nos adultos (3).

A sua descoberta remonta a 1956, quando Bergstrand e Czar verificaram através de estudos eletroforéticos no soro de fetos humanos que havia uma proteína que migrava entre a albumina e as α_1-globulinas (Figura 1) e que não era detetada no soro de crianças e adultos (4). Em 1963 descobriu-se a presença de uma α-globulina feto-específica no soro de ratinhos com hepatomas induzidos quimicamente. Pouco depois, em 1965, foi encontrada alfa fetoproteína no soro de adultos com cancro hepatocelular (5).



Figura 1 – Principais proteínas séricas em cada banda eletroforética (6)

O interesse clínico nesta proteína cresceu muito após estas descobertas. Foram desenvolvidas novas técnicas de deteção e quantificação tais como difusão dupla em gel de agarose, eletroforese em contra-corrente, electroimunodifusão, etc… (7)

De todas estas técnicas importa aprofundar uma executada em 1981 por Breborowicz e seus colegas, de eletroforese de afinidade à lectina. A lectina utilizada foi a *Lens culinaris* agglutin (LCA), proveniente das lentilhas. Desta eletroforese resultaram três principais glicoformas da alfa fetoproteína, de acordo com a capacidade de ligação dos grupos funcionais da parte glicosilada da proteína à LCA:

- AFP-L_1, fração não-ligante à LCA, é a glicoforma presente em maior quantidade no soro de pacientes com hepatopatias não malignas como a cirrose ou a hepatite crónica;
- AFP-L_2, apresenta uma capacidade média de ligação à LCA e a sua concentração sérica aumenta durante a gravidez;
- AFP-L_3, fração ligante à LCA, é a glicoforma presente em maior quantidade no soro de pacientes com carcinoma hepatocelular (3).

Na atualidade a deteção desta proteína no soro pode ser feita com várias técnicas, das quais se pode referir a de quimiluminescência, usada amplamente em vários Laboratórios de Análises Clínicas a nível nacional.

Alfa fetoproteína no diagnóstico e prognóstico de carcinoma hepatocelular

Não é de estranhar que, dadas as circunstâncias da sua descoberta descritas anteriormente, a alfa fetoproteína tenha sido (e continue a ser) alvo de muito estudo no âmbito de patologias do foro hepático, principalmente o carcinoma hepatocelular – HCC – inicialmente no seu diagnóstico e depois no prognóstico.

Globalmente, o cancro do fígado é o 5° cancro mais prevalente nos homens e o 9° nas mulheres; o seu prognóstico não é bom dado que é o segundo cancro que mais mata. O carcinoma hepatocelular é o tumor maligno do fígado mais frequente tanto em Portugal como em 90% dos países (8).

O maior fator predisponente é a cirrose, causada maioritariamente pelo vírus da Hepatite C, o vírus da Hepatite B e também por abuso de álcool. Como em muitos outros cancros, a hepatocarcinogénese geralmente é um fenómeno multi-fatorial em que vários genes relacionados com o cancro são alterados (9), como se esquematiza na Figura 2:

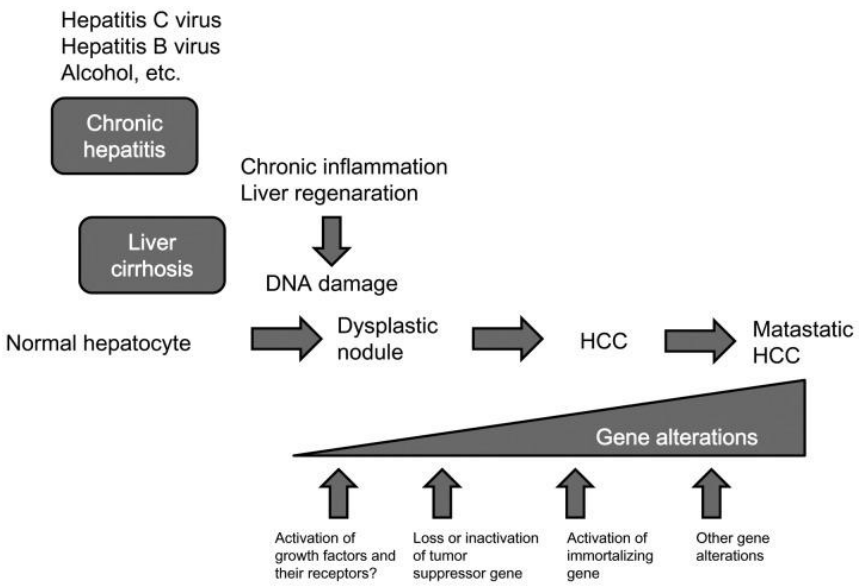

Figura 2 – Mecanismo da hepatocarcinogénese (10)

Quanto à prevenção primária, esta já acontece na grande maioria dos países desenvolvidos com a vacinação de recém-nascidos contra a hepatite B. É também importante prevenir a disseminação do vírus da hepatite C e o abuso de álcool (11).

Devido ao facto de ser detetado e diagnosticado numa fase avançada, onde uma terapia curativa como a cirurgia já não é exequível, o prognóstico é geralmente mau. É então importante encontrar estratégias que permitam a monitorização da população de risco de forma a poder atuar na fase mais precoce de desenvolvimento, onde é maior a probabilidade de sucesso (11). A alfa fetoproteína foi dos primeiros biomarcadores utilizados com este fim, tendo sido considerado durante muitos anos o "*gold standard*" dos marcadores serológicos do HCC (3).

Geralmente utiliza-se o valor de concentração sérica de AFP de 20 ng/ml para diferenciar pacientes com possível HCC de pacientes saudáveis, pois mais de 70% dos pacientes com HCC apresentam níveis bastante elevados de AFP que é expressa pelo tumor, embora haja variações consoante a população em estudo (12). No entanto, isoladamente esta determinação apresenta utilidade limitada, pois dificilmente distingue HCC de distúrbios benignos do fígado ou mesmo de hepatite viral (12). Por outro lado, numa fase inicial nem todos os tumores expressam muita quantidade desta proteína (13).

Existem muitos outros marcadores serológicos, alguns dos quais indicados na Tabela 1.

Serum markers for HCC
Alpha-1 fetoprotein
Lens culinaris agglutinin-reactive AFP (AFP-L3)
Des-gamma carboxyprothrombin (DCP)
α-L-Fucosidase
Glypican-3
Squamous cell carcinoma antigen (SCCA)
Golgi protein 73 (GP73)
Hepatocyte growth factor (HGF)
Transforming growth factor-β1 (TGF-β1)
Vascular endothelial growth factor (VEGF)
Serum proteomics

Tabela 1 – Marcadores serológicos de carcinoma hepatocelular (14)

Atualmente usa-se na prática clínica uma forma de diagnóstico que utiliza a AFP como marcador sérico juntamente com a técnica de ultra-som, de acordo com a Guideline da World Gastroenterology Organisation (Tabela 2).

Testes utilizados para diagnosticar carcinoma hepatocelular	
Para estabelecer o diagnóstico	• Ultrassonografia • Sorologia de AFP (negativa em um terço dos casos)

Tabela 2 – Testes utilizados para diagnosticar o carcinoma hepatocelular (15)

O sucesso do diagnóstico desta técnica imagiológica prende-se principalmente com o tamanho da lesão hepática. Existem várias outras técnicas radiológicas como a tomografia computadorizada ou a ressonância magnética (3).

Estabelecida a utilidade e as próprias condicionantes da determinação da concentração sérica de AFP no diagnóstico de HCC, verificou-se também que pacientes de HCC com valores de AFP acima dos 400 ng/ml apresentam tumores maiores, envolvimento bilobular, invasão da veia porta e uma taxa média de sobrevivência mais baixa (1).

Deduz-se assim que, além do seu valor no diagnóstico, a concentração de AFP no soro é também um biomarcador importante no prognóstico do HCC (1).

O quociente entre a AFP-L_3 e a AFP-total tem também acrescentado alguns dados relativamente ao prognóstico: um quociente de mais de 10% está fortemente associado a uma pior função hepática e histologia tumoral com implicações como maior massa tumoral, com carácter mais invasivo e tendência a metastizar mais cedo (12).

Mais recentemente surgiu o interesse na AFP mRNA. Embora haja alguma controvérsia, crê-se que as células tumorais atingem a circulação sanguínea e tornam-se fonte de recidivas no pós-operatório, o que constitui um indicador de reduzida sobrevivência pós-cirúrgica. O AFP mRNA é um excelente marcador da presença destas células e, quando detetado no sangue periférico, pode ser indicativo de metástases. A sua deteção é feita através de uma técnica de RT-PCR. Vários estudos indicam que nos pacientes de HCC o intervalo sem recidivas é menor quando há presença de AFP mRNA no pós-operatório do que quando este não está presente (12).

Alfa fetoproteína no diagnóstico e prognóstico de cancro testicular

Apesar de estar ainda hoje associada ao carcinoma hepatocelular, verificou-se que a alfa fetoproteína pode ser útil na avaliação de outro tipo de cancros, nomeadamente o cancro testicular.

Este cancro, contrariamente ao HCC, é dos mais curáveis que existem, tendo uma taxa de cura de 95% após o tratamento, sendo esta eficiência possível devido aos avanços nas técnicas de avaliação, de quimioterapia e de cirurgia. Apesar de ser o cancro mais frequente nos homens entre os 15 e os 34 anos, é raro quando comparado com outros tipos de cancro, representando apenas 1% de todos os cancros diagnosticados (16).

A grande maioria dos tumores testiculares é designada por tumores de células germinativas (GCT), sendo depois classificados de acordo com a sua histologia (Figura 3) em:

- Seminomas, que apresentam algumas semelhanças com as células germinativas primordiais e aparecem por volta dos 35 anos (13), representando 40% dos GCT (18);
- Não-seminoma, que estão subdivididos em coriocarcinoma, carcinoma do saco vitelino, carcinoma embrionário e teratoma. A sua maioria contém células de pelo

menos 2 destes subtipos (16); aparecem mais cedo que os seminomas, por volta dos 25 anos (17), representando 60% dos GCT (18).

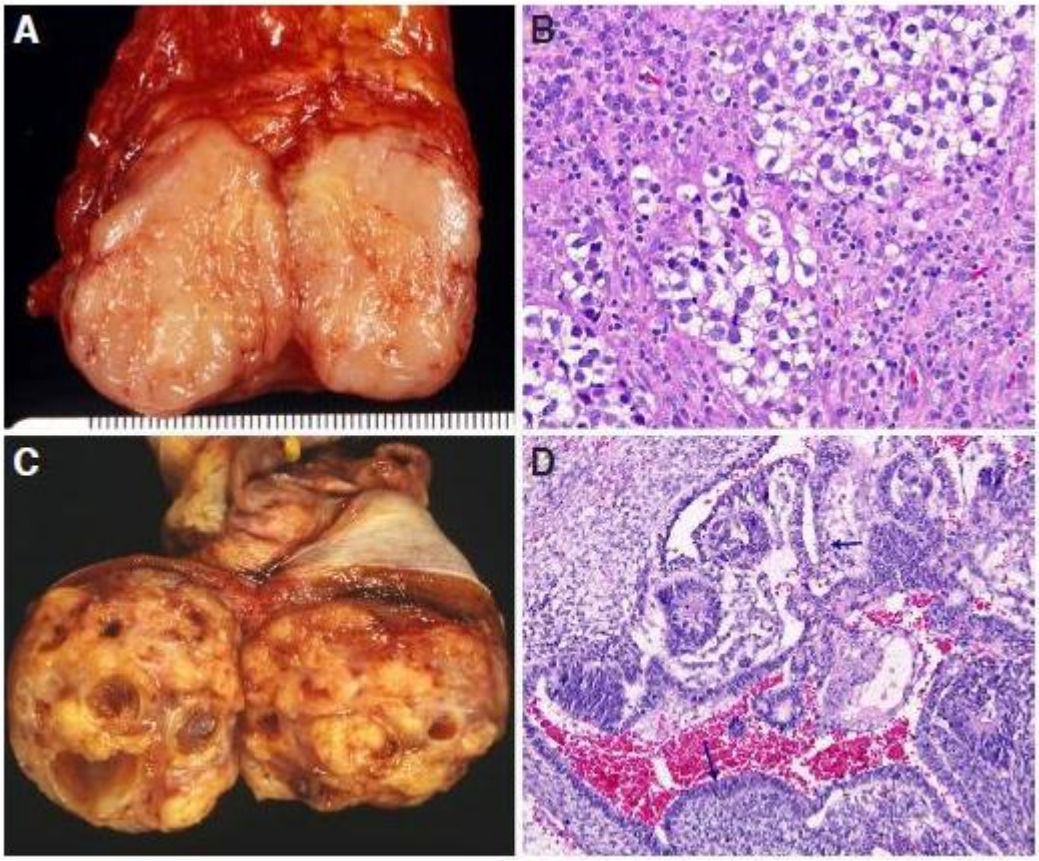

Figura 3 – Diferenças entre seminoma (A e B) e não-seminoma (C e D) (19)

Juntamente com a alfa fetoproteína, existem dois outros marcadores serológicos que são utilizados em conjunto na fase de diagnóstico de cancro testicular: a gonadotrofina coriónica humana (hCG) e a lactato desidrogenase, embora esta enzima seja um biomarcador de lise celular, e logo pouco específica (LDH) (16). Cada uma delas tem a sua especificidade relativamente ao subtipo que está presente, bem como tempos de semi-vida e valores de referência, tal como indicado na Tabela 3.

Tumor marker characteristics

Tumor marker	Size (daltons)	Half-life	Normal range	Tumor type
AFP	70,000	5–7 days	<40 ug/l	Embryonal, teratoma, yolk sac
hCG	38,000	24–36 hours	<5 IU/l	Seminoma, choriocarcinoma, embryonal,
LDH	134,000	Varies	1.5–3.2 ukat/l	Any

Abbreviations: AFP, alpha fetoprotein; hCG, human chorionic gonadotropin; LDH, lactate dehydrogenase.

Tabela 3 – Características dos marcadores serológicos utilizados no diagnóstico de cancro testicular (20)

Na maioria das vezes o sinal de alerta que faz recorrer ao médico é a presença de uma massa unilateral no escroto. Todavia, importa também considerar outros fatores como a história familiar de cancro testicular, prévios tumores de células germinativas, criptorquidia, subfertilidade ou infertilidade, etc… que aumentam o risco de cancro testicular (17).

Deve ser feito um exame geral para excluir a presença de massas abdominais e o aumento dos nódulos linfáticos. A determinação serológica dos parâmetros anteriormente referidos é feita e usa-se também a técnica de ultrassom aos testículos que apresenta a clara vantagem de não expor o paciente a radiação e tem uma sensibilidade e especificidade na ordem dos 100%. Caso haja suspeita, é realizada uma exploração inguinal e quando é descoberto um tumor maligno, procede-se à orquiectomia. Se o diagnóstico não for conclusivo, é realizada uma biópsia testicular para posterior examinação histológica (21).

Após esta fase de diagnóstico, o próximo passo é proceder à avaliação, para melhor compreender as implicações e evolução do cancro. Para isso, existe um conjunto de análises e exames que devem ser feitos, nomeadamente:

- Marcadores tumorais testiculares séricos (pós-orquiectomia) – São determinados parâmetros como a cinética e tempos de semi-vida da AFP, hCG e LDH, sendo que a sua normalização não exclui definitivamente a presença de tumor;
- Avaliação dos nódulos linfáticos retroperitoneais, mediastinais e supraclaviculares, através de tomografia computadorizada ao abdómen, pélvis e tórax, e exame físico aos gânglios supraclaviculares; a técnica de RMN não é necessária, a menos que haja alergia ao contraste ou resultados inconclusivos;
- Na suspeita de metástases pode-se fazer tomografia computadorizada ao cérebro, cintilografia óssea, ou outros testes considerados convenientes (21).

O sistema de avaliação mais aceite e recomendado nas *guidelines* é o TNM 2009 da União Internacional Contra o cancro, que analisa parâmetros como o Tumor, os Nódulos linfáticos e as Metástases (Tabela 4).

pT Tumor primário[1]	
pTX	Tumor primário não pode ser avaliado
pT0	Sem evidência de tumor primário (por exemplo, cicatriz histológica nos testículos)
pTis	Neoplasia de células germinativas intratubular (Neoplasia Intraepitelial Testicular - NIT)
pT1	Tumor limitado ao testículo e epidídimo sem invasão vascular/linfática: o tumor pode invadir a túnica albugínea, mas não a túnica vaginalis
pT2	Tumor limitado ao testículo e epidídimo com invasão vascular/linfática, ou tumor disseminado através da túnica albugínea com envolvimento da túnica vaginalis
pT3	Tumor invade o cordão espermático com ou sem invasão vascular/linfática
pT4	Tumor invade o escroto com ou sem invasão vascular / linfática

N- Linfonodos Regionais Clínicos	
NX	Linfonodos regionais não podem ser avaliados
N0	Ausência de metástases em linfonodos regionais
N1	Metástase com massa de linfonodos ≤ 2cm na maior dimensão, ou múltiplos linfonodos, nenhum > 2cm na maior dimensão
N2	Metástase com massa de linfonodos >2cm, mas ≤ 5 cm na maior dimensão, ou múltiplos linfonodos, qualquer um com massa> 2cm, porém ≤ 5cm na maior dimensão
N3	Metástase com massa de linfonodos > 5cm na maior dimensão

pN Linfonodos Regionais Patológicos	
pNX	Linfonodos regionais não podem ser avaliados
pN0	Ausência de metástase em linfonodos regionais
pN1	Metástase com massa de linfonodo ≤ 2cm na maior dimensão, ou em 5 ou menos linfonodos, nenhum > 2cm na maior dimensão
pN2	Metástase com massa de linfonodos > 2cm, porém < 5cm na maior dimensão, ou > 5 linfonodos positivos, nenhum > 5cm; ou evidência de extensão extra-linfonodal do tumor
pN3	Metástase com massa de linfonodos > 5cm na maior dimensão

Metástases à distância	
MX	Metástases à distância não podem ser analisadas
M0	Ausência de metástase à distância
M1	Metástase à distância
M1a	Metástases em linfonodos não regionais ou no pulmão
M1b	Outros locais

pM	Metástases patológicas à distância
A categoria pM corresponde à categoria M	

S	Marcadores Tumorais Séricos		
Sx	Estudos de marcadores séricos não estão disponíveis ou não foram realizados		
S0	Exames de marcadores séricos dentro dos limites normais		
S1	DHL (U/L)	hCG (mIU/ml)	AFP (ng/ml)
S2	<1,5x N e	< 5000 e	<1000
S3	1,5-10xN ou	5000 -50.000 ou	1000 -10.000
S4	>10xN ou	>50.000 ou	>10.000

Tabela 4 – Sistema TNM 2009 da União Internacional Contra o Cancro (22)

Para ajudar a fazer o prognóstico dos pacientes, é utilizada a classificação elaborada pela AJCC – American Joint Comittee of Cancer (Tabela 5).

AMERICAN JOINT COMMITTEE OF CANCER (AJCC) STAGING CLASSIFICATION OF TESTICULAR TUMOURS

Stage 0	Stage I	Stage II	Stage III
pTis, N0, M0, S0	pT1-4, N0, M0, SX	Any pT/Tx, N1-3, M0, SX	Any pT/Tx, Any N, M1, SX
	Stage IA	Stage IIA	Stage IIIA
	pT1, N0, M0, S0	Any pT/Tx, N1, M0, S0	Any pT/Tx, Any N, M1a, S0
	Stage IB	Any pT/Tx, N1, M0, S1	Any pT/Tx, Any N, M1a, S1
	pT2, N0, M0, S0	Stage IIB	Stage IIIB
	pT3, N0, M0, S0	Any pT/Tx, N2, M0, S0	Any pT/Tx, N1-3, M0, S2
	pT4, N0, M0, S0	Any pT/Tx, N2, M0, S1	Any pT/Tx, Any N, M1a, S2
	Stage IS	Stage IIC	Stage IIIC
	Any pT/Tx, N0, M0, S1-3	Any pT/Tx, N3, M0, S0	Any pT/Tx, N1-3, M0, S3
		Any pT/Tx, N3, M0, S1	Any pT/Tx, Any N, M1a, S3
			Any pT/Tx, Any N, M1b, Any S

Tabela 5 – Avaliação das fases de tumores testiculares da American Joint Comitee of Cancer (23)

De uma forma simplificada, as diferentes fases podem ser descritas da seguinte forma:

- Fase I – Cancro localizado apenas no testículo, em que à partida a remoção do mesmo curará o doente, apesar de poder ser feito algum tratamento adicional como ação preventiva;
- Fase II – Cancro que progrediu para os nódulos linfáticos a nível do abdómen; a simples remoção do testículo não é suficiente, sendo necessários outros tratamentos;
- Fase III – Cancro com progressão para áreas como o cérebro e os pulmões, por vezes até o fígado ou os ossos, sendo absolutamente necessário recorrer a quimioterapia, e eventualmente a cirurgia (17).

Os planos de tratamento que constam nas Guidelines da European Association of Urology variam consoante a fase e o tipo de cancro, podendo ir desde a simples supervisão até linfoadenectomia retroperitoneal com preservação dos nervos, ciclos de quimioterapia com etopósido, cisplatina e bleomicina e/ou radioterapia (21).

O seguimento destes pacientes tem como principal objetivo detetar possíveis recidivas o mais cedo possível, e a sua periodicidade varia consoante o tipo de cancro e os tratamentos executados. São sempre analisados parâmetros como exame físico, marcadores tumorais, radiografia ao tórax e tomografia computadorizada abdómino-pélvica. Todavia, poderão ser feitos outros exames, se for considerado oportuno (21).

Em caso de recidiva, usualmente o tratamento passa por vários ciclos de quimioterapia (21).

Alfa fetoproteína no diagnóstico do Síndrome de Down

O Síndrome de Down é causado pela existência de uma cópia extra do cromossoma 21, ou seja, pela trissomia 21 (24). Existem várias técnicas que levam ao diagnóstico pré-natal, sendo a determinação da concentração sérica de alfa fetoproteína um biomarcador muito utilizado.

Epidemiologicamente, o Síndrome de Down é a aneuploidia humana mais frequente de todas, afetando aproximadamente 1 em cada 800 nascidos (24). Esta ocorre na maioria das vezes quando na meiose I se dá uma não-disjunção. Um dos fatores de risco mais significativos é a idade materna (25).

A aparência das pessoas que têm Síndrome de Down é bastante característica, como se pode observar na Figura 4. Verificam-se sinais como fendas palpebrais oblíquas, pregas em torno dos olhos, manchas esbranquiçadas na íris (manchas de Brushfield), nariz pequeno, encurvamento do 5º dedo das mãos, entre outros (25)

Figura 4 – Criança com Síndrome de Down (26)

A diminuição do tónus muscular, ou hipotonia, bem como o atraso mental moderado a severo com problemas de aprendizagem e dificuldades de linguagem são também características transversais a todos estes doentes. Adicionalmente, em 40% dos casos está presente doença cardíaca congénita e em 5% observam-se anomalias gastrointestinais. A prevalência de leucemia infantil aumenta cerca de 20x nesta população comparativamente à população geral. Os adultos com Síndrome de Down sofrem degeneração neuronal semelhante à que está presente na Doença de Alzheimer (25). Segundo dados da National Association for Down Syndrome, a esperança média de vida de indivíduos com esta patologia é de 55 anos de idade (27).

A concentração sérica de alfa fetoproteína é então relevante para a monitorização do Síndrome de Down, neste caso não pela sua elevação mas sim pela diminuição.

A monitorização pode ser feita através de inúmeras técnicas e recorrendo a vários biomarcadores. Existem várias formas de classificar os diferentes métodos de monitorização,

mas a mais simples é dividir entre os que são usados no primeiro trimestre, no segundo trimestre e em ambos.

- 1° Trimestre

  A vantagem de fazer a monitorização neste trimestre é a de se saberem os resultados mais precocemente.

  Existe apenas um teste que é efetuado só neste trimestre, e é conhecido como o Teste Combinado. Este recorre à determinação sérica de dois biomarcadores: a gonadotrofina coriónica humana (hCG), que está normalmente elevada, e a proteína plasmática A associada à gravidez (PAPP-A), que está normalmente diminuída. Consiste também na determinação da translucência nucal (NT) através de ultrassom, sendo que esta medida está normalmente aumentada e refere-se a um espaço claramente demarcado atrás do pescoço fetal que está cheio de fluido.

  A colheita de sangue para as análises bioquímicas deve ser feita entre as 9 e as 13 semanas de gestação, e o ultrassom entre as 11 e as 14 (28).

- 2° Trimestre

  Durante muitos anos foi a forma de utilização mais utilizada, pois foi a primeira a ser implementada.

  Há vários testes que são executados apenas neste trimestre envolvendo a determinação da concentração sérica de biomarcadores. No entanto, estes apenas foram sendo acrescentados de um teste para o outro à medida que se verificou a associação entre um biomarcador e a ocorrência de Síndrome de Down. Inicialmente verificou-se a associação entre os baixos valores séricos de AFP e a trissomia 21. Posteriormente surgiu o Teste Duplo, que à concentração sérica de AFP juntou a de gonadotrofina coriónica humana (hCG), que está normalmente elevada. O Teste Triplo, utilizado durante largos anos, associa aos dois biomarcadores anteriores o estriol não conjugado (uE3), que se descobriu estar diminuído em casos de Síndrome de Down. O mais recente e completo dos testes desta categoria é o Teste Quádruplo, que junta as concentrações séricas de AFP, hCG e uE3 à da inibina A, normalmente aumentada no Síndrome de Down (29).

  Todos estes testes são realizados entre as 15 e as 20 semanas de gestação (28).

- 1° e 2° Trimestres

A monitorização nos dois trimestres permite tirar as vantagens da associação dos resultados através do Teste Integrado, que ao combinar a determinação serológica da PAPP-A e o ultrassom para determinar a NT no 1° trimestre com o teste (serológico) quádruplo – AFP, hCG, uE3 e inibina no 2° trimestre, apresenta a melhor taxa de deteção de trissomia 21 (28). Na impossibilidade de obter a medida da NT, existe o Teste Serológico Integrado, que associa a PAPP-A do 1° trimestre com o teste quádruplo do 2° trimestre (28).

Apesar das claras vantagens na deteção, o teste integrado foi alvo de várias questões éticas pelo facto de os resultados do 1° trimestre serem omitidos às pacientes até ao final do teste e de estas assim não terem a opção de escolher fazer um teste precoce de diagnóstico caso os resultados do 1° trimestre indiquem já um risco elevado de aneuploidia (28). No sentido de permitir a revelação dos resultados do 1° trimestre, foram introduzidas duas monitorizações sequenciais: a gradual e a de contingência (28). Na gradual a paciente que apresente elevado risco no 1° trimestre é informada do resultado e pode submeter-se a uma CVS e possível interrupção, mas em caso de risco baixo ou moderado prossegue para as análises do 2° trimestre e recebe no fim uma avaliação do risco baseada em ambos os trimestres (25). Na de contingência apenas as pacientes cujos resultados do 1° trimestre estejam dentro de uma margem considerada intermédia pelo laboratório continuam para as análises serológicas do 2° trimestre (25). Outro dos problemas que se coloca com estes dois testes é que a paciente pode não regressar no 2° trimestre para a colheita de sangue (28).

A Tabela 6 sintetiza os testes e determinações que foram descritos.

Test name	Used in	Analytes
Double test3	Second trimester	AFP + hCG (total or free-β)
Triple test3	Second trimester	As double test + unconjugated estriol
Quadruple test37	Second trimester	As triple test (using free-β hCG) + inhibin-A
Combined test38	First trimester	Ultrasound measurement of NT + PAPP-A + free-β hCG
Serum integrated test39	Both first and second trimester	PAPP-A (first trimester) + quadruple test (or triple test)
Integrated test39	Both first and second trimester	As serum integrated test + NT in first trimester
Contingent test40	Both first and second trimester	Dependent on structure of contingent screen chosen

Tabela 6 – Quadro-resumo das formas de monitorização da trissomia 21 (30)

Outro fator considerado importante é a idade materna, que deve ser considerado para a determinação dos resultados.

As técnicas que foram referidas são técnicas que determinam se o risco de sofrer desta patologia é suficientemente elevado para que se justifique recorrer à determinação do cariótipo através das técnicas invasivas que estão disponíveis (29), sendo elas no 1° trimestre, entre as 10 e as 13 semanas de gestação, a biópsia de vilosidades coriónicas (CVS) e no 2° trimestre, a partir das 15 semanas de gestação, a amniocentese (31).

No sentido de prevenir as possíveis complicações que possam advir dos métodos de diagnóstico invasivos de que atualmente se dispõe, surgiu o conceito de teste de diagnóstico pré-natal não invasivo (32), que se baseia na existência de DNA e RNA fetal não associado a células na circulação sanguínea materna (33). Além da vantagem óbvia de ser um método não invasivo, este teste pode ser executado às 7 semanas de gestação (33).

Existem ainda poucas companhias a disponibilizar este teste que, além de levantar várias questões éticas (32), ainda tem de ser avaliado quanto à sua relação benefício-custo comparativamente aos métodos utilizados atualmente, uma vez que ainda não permite estabelecer um diagnóstico, mas sim fazer a monitorização (33).

Conclusão/Agradecimentos

Este trabalho avalia a importância da alfa fetoproteína no carcinoma hepatocelular, onde tem sido usada com mais interesse, e ainda em várias outras patologias como o cancro testicular, o Síndrome de Down e outras que não foram aqui abordadas, seja pela simples determinação da sua concentração sérica ou pelo uso de técnicas mais avançadas envolvendo mRNA.

Desde a sua descoberta, a realidade da ciência e da investigação mudou drasticamente, o que resultou numa combinação de técnicas e de determinações que juntas contribuem para resultados mais fiáveis, tendo como sempre como objectivo final a saúde do doente.

Este foi um trabalho extremamente gratificante para mim, pois além de me permitir expandir os meus conhecimentos sobre esta proteína e a sua influência no carcinoma hepatocelular, deu-me também uma visão de toda a sua abrangência nas outras patologias e fez-me perceber o constante progresso e atualização que ocorreram.

Bibliografia

Capa
MIZEJEWSKI, G. – Mapping of Structure-Function Peptide Sites on the Human Alpha-fetoprotein Amino Acid Sequence. Atlas of Genetics and Cytogenetics in Oncology and Haematology. (March 2009). Disponível na internet em: http://AtlasGeneticsOncology.org/Deep/MappingAFPID20077.html [Acedido a 8 Julho 2014]
(1) GOMAA, A., KHAN, S., LEEN, E., WAKED, I. and TAYLOR-ROBINSON, S. - Diagnosis of hepatocellular carcinoma. World Journal of Gastroenterology. 15 (2009) 1301-1302.
(2) SOLTANI, K. - Alpha-Fetoprotein – A Review. The Journal Of Investigative Dermatology. 72 (1979) 211-212.
(3) STEFANIUK, P. - Present and future possibilities for early diagnosis of hepatocellular carcinoma. World Journal of Gastroenterology. 16 (2010) 419-420.
(4) WESTPHAL, U. - Alpha-Fetoprotein. Monographs on Endocrinology - Steroid-Protein Interactions II. 27 (1986) 321.
(5) KEW, M. - Alpha-fetoprotein in primary liver cancer and other diseases. Gut. 15 (1974) 814.
(6) Figura 1
SILVA, R., LOPES, A. and FARIA, R. – Eletroforese de proteínas séricas: interpretação e correlação clínica. Revista Médica de Minas Gerais. 18 (2008) 117.
(7) ADINOLFI, A., ADINOLFI, M. and LESSOF, M. - Alpha-feto-protein during development and in disease. Journal of Medical Genetics. 12 (1975) 139.
(8) International Agency for Research on Cancer – GLOBOCAN 2012. World Health Organization. Disponível na internet em: http://globocan.iarc.fr/Pages/fact_sheets_cancer.aspx. [Acedido entre 13 Janeiro e 04 Julho 2014]
(9) SHIRAHA, H., YAMAMOTO, K. and NAMBA, M. - Human hepatocyte carcinogenesis (Review). International Journal of Oncology. 42 (2013) 1133.
(10) Figura 2
SHIRAHA, H., YAMAMOTO, K. and NAMBA, M. – Human hepatocyte carcinogenesis (Review). International Journal of Oncology. 42 (2013) 1136.

(11) FERENCI, P. et al. - Carcinoma hepatocelular (CHC): uma perspectiva mundial. World Gastroenterology Organisation Practice Guidelines. (2009) 3.
(12) ZHOU, L., LIU, J. and LUO, F. - Serum tumor markers for detection of hepatocellular carcinoma. World Journal of Gastroenterology. 12 (2006) 1175-1181.
(13) LAI, Q. - Alpha-Fetoprotein and Novel Tumor Biomarkers as Predictors of Hepatocellular Carcinoma Recurrence after Surgery: A Brilliant Star Rises Again. International Journal of Hepatology. 2012 (2012) 1.
(14) Tabela 1
GOMAA, A., KHAN, S., LEEN, E., WAKED, I. and TAYLOR-ROBINSON, S. - Diagnosis of hepatocellular carcinoma. World Journal of Gastroenterology. 15 (2009) 1302.
(15) Tabela 2
FERENCI, P. et al. - Carcinoma hepatocelular (CHC): uma perspectiva mundial. World Gastroenterology Organisation Practice Guidelines. (2009) 7.
(16) MILOSE, J., FILSON, C., WEIZER, A., HAFEZ, K and MONTGOMERY, J. - Role of biochemical markers in testicular cancer: diagnosis, staging, and surveillance. Open Acess Journal of Urology. 4 (2011) 1-2.
(17) VASDEV, N., MOON, A. and THORPE, A. - Classification, epidemiology and therapies for testicular germ cell tumours. The International Journal of Developmental Biology. 57 (2013) 133-137.
(18) SCHMOLL, H. et al. - Testicular non-seminoma: ESMO Clinical Practice Guidelines for diagnosis, treatment and follow-up. Annals of Oncology. 21 (2010) 147.
(19) Figura 3
DAMJANOV, I. and WEWER-ALBRECHTSEN, N. – Testicular germ cell tumors and related research from a historical point of view. The International Journal of Developmental Biology. 57 (2013) 199.
(20) Tabela 3
MILOSE, J., FILSON, C., WEIZER, A., HAFEZ, K and MONTGOMERY, J. - Role of biochemical markers in testicular cancer: diagnosis, staging, and surveillance. Open Acess Journal of Urology. 4 (2011) 3.
(21) ALBERS, P. et al. - Diretrizes para câncer dos testículos. European Association of Urology. (2011) 116-130.
(22) Tabela 4

ALBERS, P. et al. - Diretrizes para câncer dos testículos. European Association of Urology. (2011) 118-120.
(23) Tabela 5
VASDEV, N., MOON, A. and THORPE, A. - Classification, epidemiology and therapies for testicular germ cell tumours. The International Journal of Developmental Biology. 57 (2013) 137.
(24) CRÉAU, N. - Molecular and Cellular Alterations in Down Syndrome: Toward the Identification of Targets for Therapeutics. Neural Plasticity. 2012 (2012) 1.
(25) PALOMAKI, G. et al - Technical standards and guidelines: Prenatal screening for Down syndrome that includes first-trimester biochemistry and/or ultrasound measurements. Genetics IN Medicine. 11 (2009) 670-680.
(26) Figura 4
National Association for Down Syndrome. Disponível na internet em: http://www.nads.org/ [Acedido entre 13 de Janeiro e 04 de Julho de 2014]
(27) National Association for Down Syndrome. Disponível na internet em: http://www.nads.org/ [Acedido entre 13 de Janeiro e 04 de Julho de 2014]
(28) DRISCOLL, D. and GROSS, S. - Screening for fetal aneuploidy and neural tube defects. Genetics IN Medicine. 11 (2009) 819-820.
(29) WEISZ, B. and RODECK, C. - An update on antenatal screening for Down's syndrome and specific implications for assisted reproduction pregnancies. Human Reproduction Update. 12 (2006) 513-514.
(30) Tabela 6
REYNOLDS, T. – The triple test as a screening technique for Down syndrome: reliability and relevance. International Journal of Women's Health. 2 (2010) 84.
(31) DRISCOLL, D. and GROSS, S. - First trimester diagnosis and screening for fetal aneuploidy. Genetics IN Medicine. 10 (2008) 73.
(32) JONG, A., DONDORP, W., DIE-SMULDERS, C., FRINTS, S. and WERT, G. - Non-invasive prenatal testing: ethical issues explored. European Journal of Human Genetics. 18 (2010) 272.
(33) SMITH, M. and VISOOTSAK, J. - Noninvasive screening tools for Down syndrome: a review. International Journal of Women's Health. 5 (2013) 127-130.