




UNIVERSIDADE D  
COIMBRA



Sónia Alexandra Folgado Soares

**ANÁLISE DE INDIVÍDUOS DA NECRÓPOLE  
MEDIEVAL-MODERNA DA IGREJA MATRIZ DE SÃO  
SALVADOR (SINES):  
RAÍZES AFRICANAS ENTRE O POVO PORTUGUÊS**

Dissertação no âmbito do mestrado em Evolução e Biologia Humanas  
orientada pela Professora Doutora Ana Luísa Santos e apresentada ao  
Departamento de Ciências da Vida da Faculdade de Ciências e Tecnologia da  
Universidade de Coimbra.

Setembro de 2019

1 2 9 0



UNIVERSIDADE D  
**COIMBRA**

Sónia Alexandra Folgado Soares

**ANÁLISE DE INDIVÍDUOS DA NECRÓPOLE  
MEDIEVAL-MODERNA DA IGREJA MATRIZ DE SÃO  
SALVADOR (SINES):  
RAÍZES AFRICANAS ENTRE O POVO PORTUGUÊS**

Dissertação no âmbito do mestrado em Evolução e Biologia Humanas  
orientada pela Professora Doutora Ana Luísa Santos e apresentada ao  
Departamento de Ciências da Vida da Faculdade de Ciências e Tecnologia da  
Universidade de Coimbra.

Setembro de 2019

Aos meus pais, Mário e Gabriela, e à minha mana, Marina, são o meu porto de abrigo em dias de tempestade.

## SUMÁRIO

ÍNDICE DE FIGURAS .....	vii
ÍNDICE DE TABELAS .....	vii
LISTA DE ABREVIATURAS.....	xv
AGRADECIMENTOS .....	xvii
RESUMO .....	xix
ABSTRACT .....	xxi
1. INTRODUÇÃO .....	1
1.1. Enquadramento Histórico de Sines (Século XV-XVI).....	1
1.2. A História da Escravatura em Portugal .....	3
1.3. Inumações “Atípicas” .....	4
1.4. Ancestralidade .....	7
1.5. Objetivos.....	8
2. MATERIAL E MÉTODOS .....	11
2.1 Material.....	11
2.2 Métodos .....	11
2.2.1 Preservação e representatividade do material osteológico.....	11
2.2.2 Estimativa do Sexo.....	13
2.2.3 Estimativa da idade à morte .....	13
2.2.4 Estimativa da estatura.....	14
2.2.5 Ancestralidade.....	15
2.2.6 Índices de achatamento e robustez .....	15
2.2.7 Caracteres discretos cranianos e pós-cranianos .....	16
2.2.8 Caracteres morfológicos dentários .....	17
2.2.9 Modificações dentárias.....	18
2.2.10 Análise paleopatológica .....	20
3. ANTROPOLOGIA FUNERÁRIA .....	23
3.1. Dados funerários.....	24
3.2. Inumações “atípicas” .....	26
3.3. Espólio.....	29
4. RESULTADOS .....	31
4.1. Índice de conservação anatómica .....	31
4.2. Tafonomia.....	32

4.3.	Paleodemografia .....	33
4.3.1.	Caracterização da amostra.....	33
4.3.2.	Estimativa do sexo .....	33
4.3.3.	Estimativa da idade à morte .....	34
4.3.4.	Ancestralidade .....	34
4.4.	Morfologia .....	36
4.4.1.	Estatura.....	36
4.4.2.	Índices de achatamento e robustez .....	37
4.4.3.	Caracteres discretos cranianos e pós-cranianos .....	38
4.4.4.	Caracteres morfológicos dentários .....	40
4.5.	Modificações dentárias .....	44
4.6.	Paleopatologia .....	55
4.6.1.	Patologia Oral.....	55
4.6.2.	Patologia Degenerativa .....	62
4.6.3.	Nódulos de Schmorl .....	63
4.6.4.	Casos particulares.....	64
4.6.5.	Possível patologia traumática.....	68
4.6.6.	Patologia congénita .....	73
4.6.7.	Indicadores de stresse fisiológico.....	74
4.6.8.	Patologia neoplásica .....	75
4.6.9.	Patologia infecciosa.....	76
4.6.10.	Lesões inespecíficas .....	76
5.	DISCUSSÃO .....	79
5.1.	Antropologia funerária .....	79
5.2.	Paleodemografia .....	82
5.3.	Morfologia .....	83
5.4.	Modificações dentárias .....	85
5.5.	Patologia oral.....	89
5.6.	Patologia degenerativa.....	91
5.7.	Nódulos de Schmorl .....	92
5.8.	Casos particulares .....	92
5.9.	Patologia traumática .....	94
5.10.	Patologia congénita.....	95
5.11.	Indicadores de stresse fisiológico .....	95

5.12.	Patologia neoplásica .....	96
5.13.	Patologia infecciosa .....	97
5.14.	Lesões inespecíficas .....	98
6.	CONSIDERAÇÕES FINAIS .....	101
7.	BIBLIOGRAFIA .....	103
8.	APÊNDICES .....	117



## ÍNDICE DE FIGURAS

<b>Figura 1.</b> Ilustração da Zona Geral de Proteção e do Monumento de Interesse Público no Centro Histórico de Sines. ....	3
<b>Figura 2.</b> Fórmulas para o cálculo do ICA e IRO (Dutour, 1989, adaptado por Garcia, 2006: 278-279). ....	12
<b>Figura 3.</b> Diagrama esquemático do funcionamento do MEV (Lai et al., <i>s.d</i> ). ....	19
<b>Figura 4.</b> Mapa aéreo do local intervencionado – Largo Poeta Bocage (linha amarela), Igreja São Salvador e Castelo de Sines (imagem retirada do google maps). .	24
<b>Figura 5.</b> Vestígios de fragmentos metálicos nas tíbias do enterramento 1 (indivíduo adolescente, sexo masculino), possivelmente elos de uma corrente (Foto de Sónia Ferro, 2013). ....	27
<b>Figura 6.</b> Espólio numismático do enterramento 11 (adulto, sexo masculino), encontrado na zona superior dos fémures (Foto de Sónia Ferro, 2013). ....	27
<b>Figura 7.</b> Falanges do pé direito do enterramento 38 (adulto, sexo feminino) em posição atípica. Norma lateral (Foto de Sónia Ferro, 2013). ....	28
<b>Figura 8.</b> Inumação atípica do enterramento 45 (adulto, sexo feminino), com dois seixos grandes sobre a face e um numisma na mão (Foto de Sónia Ferro, 2013). ....	28
<b>Figura 9.</b> Espólio numismático do enterramento 11 (indivíduo adulto, sexo masculino), constituído por 25 moedas de prata (fotografia retirada de Pereira, 2013: página 62). ....	30
<b>Figura 10.</b> Distribuição dos indivíduos da amostra por classes de índice de conservação anatómica. ....	31
<b>Figura 11.</b> Média do índice de conservação anatómica por zonas anatómicas (n e %). ....	31
<b>Figura 12.</b> Alterações tafonómicas na tíbia direita do enterramento 1 (adolescente, sexo masculino) de cor acastanhada, por ação de uma possível corrente de ferro junto ao tornozelo direito. ....	32
<b>Figura 13.</b> Alterações de origem tafonómica, de cor esverdeada, nas falanges da mão esquerda do indivíduo 2 (adulto, sexo indeterminado), por contato com moeda de cobre. ....	32
<b>Figura 14.</b> Número de indivíduos adultos e não-adultos da amostra. ....	33
<b>Figura 15.</b> Indivíduos da amostra (27 adultos e um adolescente – enterramento 1) distribuídos por sexo. ....	33



<b>Figura 16.</b> Distribuição etária de 38 indivíduos da amostra (excluído indivíduo 31 com perfil biológico indeterminado). .....	34
<b>Figura 17.</b> Distribuição dos 54 fêmures adultos da amostra por ancestralidade, de acordo com o método de Baker <i>et al.</i> , 1990. ....	35
<b>Figura 18.</b> Distribuição dos 54 calcâneos adultos da amostra por ancestralidade, de acordo com o método de Bunning e Barnet, 1965. ....	36
<b>Figura 19.</b> Incisivos superiores do enterramento 1 (adolescente, masculino), os dentes laterais apresentam uma superfície irregular. ....	44
<b>Figura 20.</b> Incisivo superior lateral direito em vista lingual (a), oclusal (b) e bucal (c), do enterramento 1, observado com lupa binocular. ....	44
<b>Figura 21.</b> Incisivo lateral superior direito (a, b) e esquerdo (c, d), do enterramento 1, em vista oclusal observado com microscópio eletrônico de varrimento. ....	45
<b>Figura 22.</b> Mapa cromático do incisivo superior lateral direito, do enterramento 1, mostrando a presença de oxigênio, alumínio, silicatos e ferro. ....	45
<b>Figura 23.</b> Espectro químico onde se observam picos de oxigênio, alumínio e silicatos no incisivo superior lateral esquerdo (enterramento 1) .....	46
<b>Figura 24.</b> Dentição superior do enterramento 11, em que os incisivos centrais superiores mostram remoção de ângulos interproximais (b), assim como o incisivo lateral (seta branca) e canino (seta vermelha) esquerdos (a). ....	46
<b>Figura 25.</b> Incisivo superior central direito, do enterramento 11, em vista oclusal (a) e lingual (b,c), onde se observa facetas de desgaste, exposição de dentina e microfraturas. ....	47
<b>Figura 26.</b> Incisivo superior central esquerdo, do enterramento 11, em vista oclusal (a), distal (b) e bucal (c), onde se verifica a existência de facetas de desgaste, exposição de dentina e microfraturas .....	47
<b>Figura 27.</b> Maxilar superior direito do enterramento 34, com a dentição anterior em vista oclusal, onde se observa desgaste acentuado que eliminou as coroas. ....	48
<b>Figura 28.</b> Observação em lupa binocular, do incisivo superior central direito (enterramento 34) em vista medial (a) e oclusal (b). ....	48
<b>Figura 29.</b> Observação em lupa binocular, do incisivo superior central direito do enterramento 34, com desgaste acentuado, em vista lateral (a) e oclusal (b), mostrando a superfície irregular (b) e microfraturas (a). ....	49
<b>Figura 30.</b> Incisivos centrais superiores do indivíduo 39, com desgaste atípico na superfície lingual. ....	49

<b>Figura 31.</b> Incisivo superior central direito em vista bucal (a), oclusal (b) e lingual (c), mostrando exposição de dentina e microfraturas.....	50
<b>Figura 32.</b> Incisivo superiores centrais do enterramento 39, na base do microscópio eletrónico, com fotografia em BSE. ....	50
<b>Figura 33.</b> Fibras orgânicas do incisivo superior central direito do enterramento 39, vistas ao microscópio eletrónico de varrimento, com ampliações de 10000x, 5000x e 2000x, (da esquerda para a direita).....	51
<b>Figura 34.</b> Fibras orgânicas do incisivo superior central direito (a, b) e do incisivo superior central esquerdo (c, d) do indivíduo 39, no MEV, com ampliações de 2000x, 5000x, 4000x e 2000x (da esquerda para a direita).....	51
<b>Figura 35.</b> Análise das componentes químicas de uma fibra com carbono encontrada no incisivo superior central direito (foto esquerda) e do incisivo superior central esquerdo (foto direita), do enterramento 39.....	51
<b>Figura 36.</b> Mapa cromático das componentes químicas das fibras existentes nos incisivos superiores centrais direito (foto esquerda) e esquerdo (foto direita), do indivíduo 39, onde se verifica azoto na fibra orgânica. ....	52
<b>Figura 37.</b> Caninos inferiores decíduos, do indivíduo 47, com possível remoção dos ângulos mesiodistais vista lingual e bucal.....	52
<b>Figura 38.</b> Caninos inferiores decíduos em vista oclusal (a, canino direito; b, canino esquerdo), do enterramento 47. ....	53
<b>Figura 39.</b> Mapa com a largura de uma depressão no canino inferior decíduo direito (a) e microfratura no canino inferior decíduo esquerdo (b).....	53
<b>Figura 40.</b> Superfícies dentárias irregulares do canino inferior decíduo direito em SE (a) e BSE (b) e do canino inferior decíduo esquerdo em SE (c). ....	54
<b>Figura 41.</b> Fibras identificadas no canino inferior decíduo direito do enterramento 47.....	54
<b>Figura 42.</b> Mapa cromático das componentes químicas das depressões dos caninos inferiores decíduos do enterramento 47.....	55
<b>Figura 43.</b> Perda dentária <i>antemortem</i> de dez indivíduos da amostra, por arcadas dentárias e lateralidade. ....	57
<b>Figura 44.</b> Registo de tártaro nos indivíduos adultos da amostra, por arcada dentária e lateralidade.....	59
<b>Figura 45.</b> Ponte óssea (seta) numa vértebra torácica do enterramento 39 (adulto, sexo feminino). Provavelmente iria ocorrer fusão com a vértebra superior.....	65

<b>Figura 46.</b> Fusão entre a 5ª vértebra lombar e a 1ª vértebra sacrada do enterramento 39 (adulto, sexo feminino).....	65
<b>Figura 47.</b> Ponte óssea (seta) no coxal esquerdo do enterramento 28 (adulto, sexo masculino), onde iria ocorrer fusão óssea com o sacro. ....	66
<b>Figura 48.</b> Úmeros do enterramento 34 (adulto, sexo masculino), onde se observa a diferença no comprimento dos ossos.....	67
<b>Figura 49.</b> Metade distal do rádio direito, em vista posterior, do enterramento 34 (adulto, sexo masculino), onde se observa a formação de osso novo e alargamento da diáfise (setas). ....	67
<b>Figura 50.</b> Metade proximal da ulna direita, em vista anterior, do enterramento 34 (adulto, sexo masculino), onde se observa alteração da morfologia óssea da epífise proximal (setas). ....	68
<b>Figura 51.</b> Metade distal do úmero esquerdo, em vista medial (a) e lateral (b) do enterramento 1 (adolescente, sexo masculino), onde se observa alteração da morfologia óssea da epífise distal e a curvatura (setas). ....	68
<b>Figura 52.</b> Metatársicos direitos (4º e 5º) do enterramento 8 (adulto, sexo masculino), onde se observa espículas ósseas e torção da diáfise (setas brancas) no 4º metatársico e espessamento da diáfise do 5º metatársico (setas vermelhas), provavelmente pela deposição de osso após o trauma.....	69
<b>Figura 53.</b> Tíbia esquerda do enterramento 15 (adulto, sexo masculino), onde se observa uma espícula óssea no lado posterior da diáfise, aparentemente causada por ossificação de tecidos moles.....	70
<b>Figura 54.</b> Cabeça do úmero esquerdo (à esquerda) e cavidade glenóide (à direita) da omoplata esquerda, do indivíduo 18 (adulto, sexo masculino), onde se observa eburnação, macro e microporosidade e labiação. ....	70
<b>Figura 55.</b> Radiografia da fíbula direita do indivíduo 35 (adulto jovem, sexo masculino), onde se verifica o espessamento ao longo da diáfise (setas). ....	71
<b>Figura 56.</b> Fratura remodelada do 5ª metatársico direito do indivíduo 36 (adulto, sexo masculino). ....	71
<b>Figura 57.</b> Ulna direita do indivíduo 39 (adulto, sexo feminino), com espessamento da diáfise (setas brancas) e alargamento da articulação proximal (setas vermelhas). ....	72
<b>Figura 58.</b> Clavícula esquerda do enterramento 45 (adulto, sexo feminino), com possível calo ósseo na extremidade acromial (setas).....	72

<b>Figura 59.</b> <i>Foramina</i> no centro do hióide do enterramento 5 (adulto jovem, sexo feminino), com rebordos delimitados.....	73
<b>Figura 60.</b> Falanges intermédias da mão esquerda, do enterramento 11 (adulto, sexo masculino), com <i>foramina</i> nas extremidades distais.....	73
<b>Figura 61.</b> Fémur direito do enterramento 42 (infante, 7-12 anos), com <i>cribra femoralis</i> (seta).....	74
<b>Figura 62.</b> Radiografia da mandíbula do enterramento 5 (adulto jovem, feminino), com um possível osteoma (seta).....	75
<b>Figura 63.</b> Tiróide ossificada do enterramento 25 (adulto, sexo masculino) com lesões osteolíticas e aspeto poroso.....	75
<b>Figura 64.</b> Clavícula esquerda do enterramento 31 (perfil biológico indeterminado), com uma camada de osso novo poroso ao longo da diáfise (setas), em vista superior (a) e na vista interior do osso (b). .....	76
<b>Figura 65.</b> Navicular direito (a) e 5º metatársico esquerdo (b) do enterramento 35 (adulto jovem, sexo masculino), com lesões osteolíticas e remodelação óssea, simultaneamente (setas).....	77



## ÍNDICE DE TABELAS

<b>Tabela 1.</b> Partes anatómicas a classificar para definir a conservação do esqueleto (Dutour, 1989, adaptado por Garcia, 2006: 278).....	12
<b>Tabela 2.</b> Caracteres discretos cranianos selecionados para pesquisa na amostra em estudo.....	16
<b>Tabela 3.</b> Caracteres discretos pós-cranianos selecionados para pesquisa na amostra em estudo.....	17
<b>Tabela 4.</b> Caracteres discretos pesquisados na dentição superior dos indivíduos da amostra.....	17
<b>Tabela 5.</b> Caracteres discretos pesquisados na dentição inferior dos indivíduos da amostra.....	18
<b>Tabela 6.</b> Articulações observadas para o registo de osteoartrose (adaptado de Buikstra e Ubelaker, 1994; Assis, 2007).....	21
<b>Tabela 7.</b> Escala de alterações para o registo de osteoartrose (OA) (adaptado de Rogers e Waldron, 1995 <i>in</i> Assis, 2007).....	21
<b>Tabela 8.</b> Zonas de inserção observadas nos respetivos ossos, para o registo das alterações das enteses.....	22
<b>Tabela 9.</b> Descrição das lesões osteolíticas que podem ser observadas nas enteses.....	22
<b>Tabela 10.</b> Descrição das lesões osteofíticas que podem ser observadas nas enteses.....	22
<b>Tabela 11.</b> Dados funerários da amostra em estudo, recolhidos durante escavação da Necrópole da Igreja de São Salvador, em 2013.....	26
<b>Tabela 12.</b> Estatura (em cm) dos indivíduos adultos da amostra, segundo o método de Mendonça (2000) e Santos (2002).....	37
<b>Tabela 13.</b> Índices de achatamento e robustez para os fémures dos indivíduos adultos da amostra.....	38
<b>Tabela 14.</b> Índices de achatamento e robustez para as tíbias dos indivíduos adultos da amostra.....	38
<b>Tabela 15.</b> Frequência dos caracteres discretos cranianos dos adultos da amostra.....	39
<b>Tabela 16.</b> Frequência dos caracteres discretos pós-cranianos dos adultos da amostra.....	40

<b>Tabela 17.</b> Contagem da dentição definitiva, superior e inferior, da amostra em estudo.....	41
<b>Tabela 18.</b> Frequência dos caracteres discretos dentários para os dentes superiores da amostra.....	42
<b>Tabela 19.</b> Frequência dos caracteres discretos dentários para os dentes inferiores da amostra.....	43
<b>Tabela 20.</b> Modelo estatístico de probabilidade de origem biogeográficas dos indivíduos.....	43
<b>Tabela 21.</b> Discriminação da dentição de 14 adultos da amostra, por tipo de dente e lateralidade.....	56
<b>Tabela 22.</b> Discriminação da dentição definitiva de 7 não-adultos da amostra, por tipo de dente e lateralidade.....	56
<b>Tabela 23.</b> Perda dentária <i>antemortem</i> e <i>postmortem</i> dos indivíduos da amostra.	57
<b>Tabela 24.</b> Frequência das cáries dentárias na dentição definitiva dos indivíduos da amostra.....	58
<b>Tabela 25.</b> Frequência de tártaro na dentição definitiva dos indivíduos da amostra.....	59
<b>Tabela 26.</b> Graus de desgaste da dentição definitiva de 14 adultos e 1 adolescente, por tipo de dente.....	60
<b>Tabela 27.</b> Frequência das hipoplasias lineares do esmalte dentário, por tipo de dente, em 14 indivíduos adultos e um adolescente da amostra.....	61
<b>Tabela 28.</b> Registo da presença de osteoartrose dos indivíduos da amostra em estudo.....	62
<b>Tabela 29.</b> Registo das alterações das enteses nos indivíduos da amostra em estudo.....	63

## **LISTA DE ABREVIATURAS**

**ASUDAS** – Arizona State University Dental Anthropology System

**BSE** – Backscattering electrons

**CEF** – Centro de Ecologia Funcional

**EDS** – Energy dispersive spectrometer

**ICA** – Índice de conservação anatómica

**IRO** – Índice de representatividade óssea

**JCE** – Junção cimento-esmalte

**LBV** – Laboratório de biotecnologia vegetal

**LSAMAT** – Lingual surface attrition of the maxillary anterior teth

**MEV** – Microscópio eletrónico de varrimento

**MIP** – Monumento de Interesse Público

**SE** – Secondary electrons

**SEM** – Scanning electron microscope

**TAIL-UC** – Coimbra Trace Analysis and Imaging Laboratory

**UC** – Universidade de Coimbra

**WDS** – Wavelength dispersive spectrometer

**ZGP** – Zona Geral de Proteção





## AGRADECIMENTOS

À minha orientadora Professora Doutora Ana Luísa Santos pela orientação, paciência, disponibilidade e ensinamentos ao longo desta investigação.

À Câmara de Sines por me ter fornecido a série osteológica estudada nesta investigação.

À Dra. Paula Pereira e Dra. Sónia Ferro por me terem fornecido as fichas de campo, desenhos, fotografias e relatório arqueológico.

Ao Centro Hospitalar Universitário de Coimbra pelo fornecimento das radiografias necessárias a esta investigação.

Ao Herbário e à Dra. Fátima Sales por me ter dado acesso ao laboratório e ao Dr. Joaquim Santos por me ter ajudado a realizar as observações na lupa binocular.

Ao Laboratório de Biotecnologia Vegetal (CEF-UC) e ao Dr. João Martins pela ajuda em laboratório.

Ao Coimbra Trace Analysis and Imaging Laboratory (TAIL-UC) e ao Dr. Pedro Sidónio, por me ter recebido e ajudado no uso do microscópio eletrónico de varrimento, bem como o meu colega Dr. Álvaro Monge Calleja, que me acompanhou durante esse processo e me ajudou no entendimento dos resultados obtidos.

Ao Professor Doutor Vítor Matos pelas críticas e ajuda quando houveram dúvidas em relação à série osteológica.

À Professora Doutora Ana Maria Silva, pela ajuda e visão crítica em relação ao material dentário analisado.

À D. Lina Alves, por me facilitar e disponibilizar o acesso à toda a bibliografia necessária ao desenvolvimento deste trabalho.

Às minha colegas de Mestrado, Mariana Pedrosa, Eduarda Silva e Flávia Teixeira, por me terem ajudado na limpeza do material osteológico.

Ao meu colega e amigo Dr. Calil Makhoul pelo empréstimo de material técnico para a realização do trabalho, por toda a ajuda e momentos de riso.

Aos meus amigos Valéria Moreira, Joana Zuzarte, Inês Cardoso, Bárbara Quitério, Fernando Mestre, Sónia Bárbara e Oscár Ferraz, por toda ajuda na limpeza do material, mas principalmente por todos os momentos de alegria, companheirismo e boa disposição nos momentos mais difíceis, que tanto foram necessários à conclusão desta investigação.

Às minha amiga e colega Tania Arraiolos pela amizade, conselhos e paciência.

Por fim, um obrigada muito especial para os meus pais e especialmente para a minha irmã, pela paciência e apoio, carinho e por nunca me deixarem desistir quando havia vontade para isso.

## RESUMO

No decorrer desta investigação propõe-se a análise dos indivíduos exumados da necrópole Medieval-Moderna (séculos XIII-XVII) associada à Igreja de São Salvador em Sines. Em março de 2013, no decorrer do acompanhamento arqueológico foram detetados enterramentos na área de afetação de uma vala aberta para a colocação de cabos de média tensão, escavada no Largo Poeta Bocage. O objetivo deste estudo é analisar a série osteológica, descrevendo os rituais funerários associados e fazer a caracterização paleodemográfica, morfológica e paleopatológica. O estudo da antropologia funerária revelou quatro inumações atípicas e 38 numismas. Vinte e sete indivíduos adultos (16 de sexo masculino, sete femininos e quatro de sexo indeterminado), 11 não adultos e um de perfil biológico indeterminado foram estudados. A análise morfológica revelou que a estatura dos indivíduos varia entre  $142,30 \pm 5,92$  cm e  $174,20 \pm 6,90$  cm. Identificaram-se cinco possíveis casos de modificações dentárias intencionais e não intencionais em cinco indivíduos (três adultos e dois não-adultos). No estudo das patologias orais verificou-se a perda *ante mortem* de 67,8% (80/118) dentes. As cáries afetaram 76,2% (16/21) dos indivíduos. Relativamente ao tártaro, este verificou-se em 86,7% (13/15). O desgaste dentário registou-se em 15/21 (71,42%) indivíduos. Identificou-se dois casos de lesões periapicais em adultos. Não se registou doença periodontal mas os maxilares não se preservaram. No que remete ao stresse fisiológico, identificaram-se hipoplasias dentárias em 73,3% (11/15) dos indivíduos. A osteoartrose identificou-se em 29,6% (8/27) dos adultos, afetando principalmente a coluna vertebral. As alterações da entese incidiram principalmente sobre o tendão de Aquiles e o epicôndilo lateral do úmero. Identificaram-se outras patologias como nódulos de Schmorl, patologia traumática, congénita, neoplásica, infecciosa e indicadores de stresse fisiológico. Esta investigação contribuiu para o melhor entendimento desta necrópole. Apesar de ser pequena e não poder ser representativa da população de Sines, estabeleceu-se conhecimentos sobre a vida e morte destes indivíduos.

**Palavras-Chave:** Antropologia Funerária, Inumações Atípicas, Numismas, Modificações Dentárias, Paleopatologia.



## ABSTRACT

In the course of this investigation, it is proposed the analysis of exhumed individuals from the Medieval-Modern necropolis (13th-17th centuries), associated with Church of São Salvador in Sines. In March 2013, during the archaeological excavations, several burials were detected in the area affected by a ditch, opened for the laying of medium voltage cables, excavated at Largo Poeta Bocage. This study aims to analyse the osteological series, describing the associated funerary rituals and to make the paleodemographic, morphological and paleopathological characterization. The study of funerary anthropology revealed four atypical inhumations and 38 coins. Twenty-seven adult individuals (16 male, seven female and four undetermined), 11 non-adults and one of undetermined biological profile were studied. The morphological analysis revealed that the height of the individuals varies between  $142.30 \pm 5.92$  cm and  $174.20 \pm 6.90$  cm. Five possible cases of intentional and unintentional dental modifications were identified in five individuals (three adults and two non-adults). In the study of oral pathologies, it was found an ante mortem loss of 67.8% (80/118 teeth). Caries affected 76.2% (16/21) of the individuals. Regarding dental calculus, this affected 86.7% (13/15). Dental wear was found in 15/21 (71.42%). Two cases of periapical lesions in adults were identified. It wasn't found periodontal disease but the jaws were not preserved. In relation to physiological stress, dental hypoplasias were identified in 73.3% (11/15) of individuals. Osteoarthritis was identified in 29.6% (8/27) of adults, affecting mainly the spine. The modification of the enthesis mainly affected the Achilles tendon and the lateral humeral epicondyle. Other pathologies such as Schmorl's nodules, traumatic, congenital, neoplastic, infectious pathology and indicators of physiological stress were identified. This research contributed to a better understanding of this necropolis. Although small and cannot be representative of the population of Sines, knowledge has been established about the life and death of these individuals.

**Keywords:** Funerary Anthropology, Atypical Inhumations, Numismatic, Dental Modifications, Paleopathology.

# 1. INTRODUÇÃO

A Antropologia Biológica tem um papel importante no que concerne à análise de restos esqueléticos humanos. Através do estudo do esqueleto e do seu contexto de inumação é possível obtermos dados paleobiológicos e paleopatológicos dos indivíduos e fazer inferências sobre as suas práticas funerárias e mortuárias. Ao mesmo tempo, é possível também observar quais os processos tafonómicos que ocorrem no indivíduo após a morte (Buikstra e Ubelaker, 1994; Little e Sussman, 2010; White e Folkens, 2005; White *et al.*, 2012).

Os antropólogos biológicos têm um papel importante no que toca ao estudo das variações biológicas, explicando-as em termos de adaptação, evolução e história (Walker, 2008). É com o estudo de esqueletos humanos que conseguimos explicar a história das populações do passado (White e Folkens, 2005; White *et al.*, 2012), uma vez que um dos principais objetivos da Antropologia Biológica é traçar o perfil biológico (paleoantropológico) dos indivíduos, nomeadamente, estimativa da idade à morte, sexo, estatura e ancestralidade (White e Folkens, 2005; White *et al.*, 2012). A obtenção destes dados só é possível porque o esqueleto humano, juntamente com os dentes, é o resultado simultaneamente da influência ambiental e da ação genética (White e Folkens, 2005).

É através da combinação de estudos multidisciplinares (Antropologia Biológica, Antropologia Dentária, Antropologia Funerária, Osteologia, Paleopatologia, História, Arqueologia, Genética, etc.) que conseguimos obter dados sobre dieta, saúde, práticas culturais e funerárias, dados genéticos, evolução, padrões de subsistência, paleodemografia, perfil biológico, entre outros (Buikstra e Ubelaker, 1994).

A paleopatologia (que consiste no estudo da doença do passado) (Buikstra e Ubelaker, 1994; Roberts e Manchester, 1995), como subdisciplina da Antropologia Biológica, é também importante para esclarecer o papel que a doença apresenta no desenvolvimento das sociedades humanas contemporâneas, sendo que para tal, é essencial o seu estudo em populações do passado (Ortner, 2011).

## 1.1. Enquadramento Histórico de Sines (Século XV-XVI)

A Igreja de S. Salvador de Sines (da qual se desconhece a data de construção), em 1371 é mencionada, pela primeira vez, na literatura (Patrício, 2017; Pereira, 2013, Pereira e Ferro, 2017). Encontra-se localizada no atual Largo do Poeta Bocage (Pereira e Ferro,

2017). Em 1517, D. Jorge de Lencastre visita a igreja matriz e descreve-a com três naves, capela-mor construída com pedra e cal e um altar forrado a azulejos (Pereira, 2013).

Entre 1525 e 1532, registou-se que viveriam dentro do castelo 17 moradores, ao mesmo tempo que na vila registava-se a presença de 810 habitantes (sem contabilizar com os escravos, que eram uma mão-de-obra importante) (Patrício, 2017; Pereira, 2013). O castelo iria servir como local de refúgio e proteção em caso de guerra (Pereira, 2013).

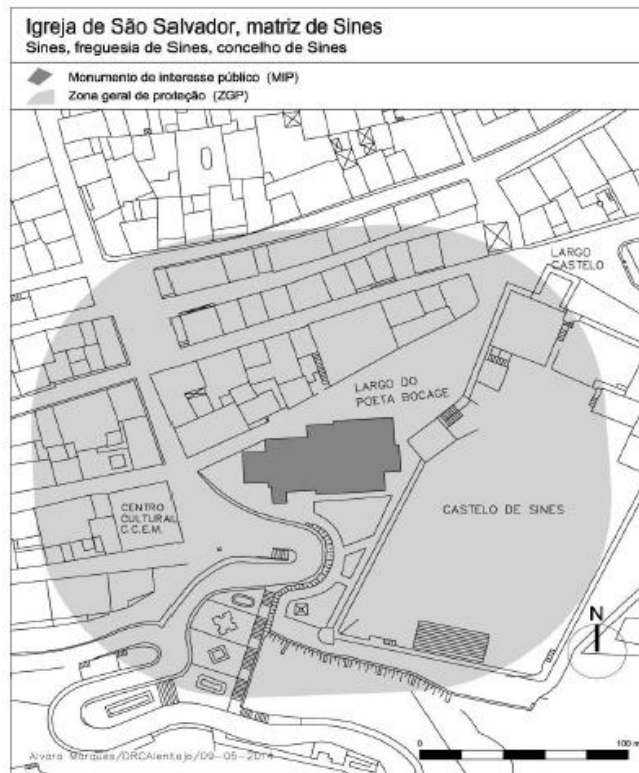
O Castelo de Sines apresentava um compartimento destinado aos escravos, que surge descrito literariamente num auto-de-posse em 1533 (Fonseca *et al.*, 2017). Na primeira metade do século XVII, cerca de 4% da população de Sines era escrava (Fonseca *et al.*, 2017). Para se integrar os indivíduos na população local praticavam-se casamentos mistos, ou eram colocados a trabalhar em atividades agro-pecuárias, serviço doméstico, comércio, transportes ou artesanato, sendo que estes ofícios eram mantidos após libertação da condição de escravo (Fonseca 2017). A prática religiosa era também um modo de integrar os escravos socialmente, pelo que, os que fossem trazidos de África chegavam a Portugal já batizados (Fonseca *et al.*, 2017). Os que nasciam em Portugal eram batizados no seu local de residência, os filhos de escravos, em Sines, eram batizados na Igreja Matriz de São Salvador (Fonseca *et al.*, 2017). Assim, como cristãos, após a sua morte, tinham direito a ser sepultados no solo da igreja (Fonseca *et al.*, 2017).

O castelo e a igreja de São Salvador eram monumentos de destaque, pela sua arquitetura e funcionalidade (Fonseca *et al.*, 2017). O castelo abrigava a aldeia piscatória (Pereira, 2013). Foi edificado na primeira metade do século XV, sofrendo alterações no fim do século. Foi uma construção importante para a expansão do centro urbano de Sines (Pereira, 2013).

A vila de Sines sofre um grande crescimento populacional no século XVI, que estagna no século XVII (Patrício, 2017; Pereira, 2013). Desde a sua origem, que se encontra ligada ao mar e aos recursos marítimos (Patrício, 2017). A História de Sines demonstra que esta evoluiu até aos dias de hoje, sustentando-se unicamente, com recurso à pesca e comércio marítimo, sendo que constituiu um importante porto marítimo da modernidade (Pereira, 2013).

Atualmente, o Centro Histórico, abrange uma zona geral de proteção (ZGP) que inclui o Castelo de Sines e a Igreja Matriz de São Salvador, sendo que esta foi classificada como monumento de interesse público (MIP) pela sua história (Figura 1) (Lei nº 449/2014).





**Figura 1.** Ilustração da Zona Geral de Proteção e do Monumento de Interesse Público no Centro Histórico de Sines.

## 1.2. A História da Escravatura em Portugal

O tráfico negreiro, durante mais de três séculos, foi o alicerce do comércio e capitalismo mercantil (Alexandre, 1991), proporcionando mão-de-obra escrava necessária para as plantações e diversos ofícios que o Novo Mundo oferecia. O uso de mão-de-obra escrava permitia aos impérios grande acumulação de capital (Alexandre, 1991). O auge do comércio de escravos ocorreu no século XVIII, sendo que Portugal exportou da África mais de 1.8 milhões de negros (Alexandre, 1991).

No século XVI, Portugal tinha como componente da sua população uma grande parte de escravos negros. Desde sempre que a existência destes é descrita na literatura, ainda que os relatos não fossem abundantes (Fonseca, 2014).

O primeiro registo em Portugal da venda de escravos data 8 de Agosto de 1444, sob a tutela do Infante D. Henrique (1394-1460), na cidade de Lagos (Algarve) (Henriques, 2009; Pimentel, 1995; Rosas, 2015). Um dos primeiros cronistas a descrever o processo de venda e disputa pelos escravos foi Gomes Eanes de Zuzara (Fonseca, 2014; Henriques, 2009; Neves *et al.*, 2015; Pimentel, 1995; Rosas, 2015). Este período histórico coincide

com o início dos Descobrimentos, pelo que a mão-de-obra escrava veio servir como substituta da mão-de-obra livre, que parte nas viagens marítimas portuguesas (Rosas, 2015). Com o aumento da escravatura, aumentou também a emigração da população livre, uma vez que como a mão-de-obra escrava era gratuita, tornou-se cada vez mais utilizada (Rosas, 2015). Com a conquista de territórios, como o Brasil, a Costa Ocidental Africana, ou a América Central, cada vez mais a mão-de-obra escrava era empregada, sendo que estes eram transportados para as colónias, para fazerem diversos ofícios, como trabalhar nas plantações, na moagem do açúcar ou nas minas (Henriques, 2009; Pimentel, 1995; Rosas, 2015).

Já no século XVI, sendo Portugal o maior importador de escravos, torna-se também no maior fornecedor de mão-de-obra escrava para toda a Europa e Américas, tendo tido um papel marcante nas rotas transatlânticas (Rosas, 2015).

As confrarias e irmandades tinham um papel importante na proteção dos escravos, pois eram abertas a todos os negros, escravos de condição ou não, sendo que estas tinham uma função solidária e de assistência para com estes. No século XVIII, aquando das primeiras leis abolicionistas da escravatura ordenadas pelo Marquês de Pombal, estas confrarias vão ter um papel essencial na fiscalização destas leis, de modo a garantir o seu cumprimento (Pereira, 2008; Rosas, 2015).

A abolição da escravatura e do comércio e importação de escravos é um processo gradual, tanto em Portugal, como nas colónias, principalmente entre 1836 e 1869. A escravatura só conhece o seu fim a 23 de fevereiro de 1869, com uma lei que proíbe a escravatura em Portugal e em todos os seus domínios portugueses. A massa de negros é então absorvida pela restante massa populacional (Rosas, 2015).

### **1.3. Inumações “Atípicas”**

O enterramento é um ato com profunda significância, a morte não é apenas uma realidade biológica, mas também um evento cultural complexo (Murphy e Le Roy, 2017). De acordo com estes autores, a escolha do último local de descanso do corpo é um processo lento e cuidadosamente levado a cabo. Diferentes sociedades tratam os seus mortos com uma grande diversidade de práticas, envolvendo várias manipulações do corpo e formas de enterramento, assim como o arranjo do corpo de uma forma particular, acautelando a provisão dos materiais funerários e a diferenciação espacial de enterramento para certos membros da sociedade (Murphy e Le Roy, 2017).

É reconhecido na Antropologia e Arqueologia que, certos indivíduos, em diversas culturas, de diferentes períodos de tempo e espaço, têm recebido tratamento diferencial no que remete ao contexto de inumação, em relação a outros indivíduos do mesmo grupo (Murphy, 2008). Segundo o autor, isto ocorre por diversos motivos e em diversos indivíduos, quer sejam criminosos, mulheres que morreram durante o parto, crianças não-batizadas, pessoas com deficiências ou doenças, renegados da sociedade (por exemplo minorias “raciais”), entre outros.

A interpretação das inumações arqueológicas tem mudado ao longo dos anos, dependendo da perspectiva teórica do investigador. Na década de 1970, a abordagem tradicional da arqueologia considerava o enterramento como uma expressão da crença religiosa, enquanto as abordagens processuais consideravam-no como um reflexo da organização social (Murphy e Le Roy, 2017). Por outro lado, as abordagens pós-processuais concentravam-se mais nos restos funerários, que eram vistos como ocorrências particulares, sem um padrão universal de comparação (Murphy e Le Roy, 2017).

Segundo Murphy (2008), o que permite a identificação de contextos funerários não-normativos no registo arqueológico é a análise da localização da inumação e as características exteriores do local de enterramento, bem como a posição do corpo, do espólio deixado, etc.. As motivações por detrás das práticas de enterramento diferencial são diversas e devem ser tidas em conta, pois podem estar associadas a questões sociais ou crenças religiosas, mas estas não são exclusivas nestes enterramentos.

Os enterramentos “atípicos” ou não-normativos foram observados em vários contextos, nomeadamente, Áustria, Inglaterra, França, Alemanha, Grécia, Irlanda, Itália, Roménia, Escócia, Suécia, Portugal, entre outros, atravessando períodos temporais e históricos diferentes que vão desde o Neolítico até ao período Pós-Medieval e Moderno (Murphy, 2008).

Diversos estudos associam enterramentos atípicos a comportamentos e enterramentos “desviantes”. Este tipo de associações apresenta conotações negativas, sugerindo que os indivíduos alvo de práticas funerárias incomuns tenham sido, de alguma forma, rejeitados pela sua sociedade, por má conduta. Contudo, nem sempre é este o caso (Murphy, 2008; Vargha, 2017), pelo que estas práticas de enterramentos não devem ser consideradas “desviantes”, mas antes como minoritárias, atípicas, não-normativas, incomuns ou apenas diferenciais (Murphy, 2008). Os indivíduos de uma sociedade podem ser alvo de práticas funerárias “desviantes” ou fora da norma por várias razões, e em alguns casos, as razões

estão fora do seu controlo, como por exemplo, morte antes do batismo, durante o parto ou como resultado de uma doença infecciosa (Coelho, 2012; Murphy, 2008; Vargha, 2017). Assim, deve ter-se em atenção o uso dos conceitos na literatura que remetem para este tipo de contextos funerários (Murphy, 2008).

Vários estudos mostram que estes enterramentos podem ocorrer por motivos associados também, ao que se pode chamar a “arqueologia do medo” (Murphy, 2008). Algumas práticas funerárias no registo arqueológico indicam necrofobia ou medo dos mortos (Murphy, 2008). Outros estudos revelam casos de enterramentos atípicos em situações de doença ou até sacrifícios humanos e tortura (Neves *et al.*, 2015), bem como, infanticídio, execuções, mutilações após a morte, bruxaria, vampirismo e medo de fantasmas (Murphy, 2008).

É importante ter uma perspetiva multidisciplinar, recolhendo informações obtidas do contexto social (fatores motivacionais que levaram a certo tipo de ritual funerário), biológico e das evidências observadas nas inumações para se perceber os enterramentos atípicos em populações do passado (Murphy, 2008).

Inclusivamente, alguns autores discutem quando é que um enterro deve ser, ou não, considerado “desviante”, ou, por oposição, um enterramento incomum, mas aceitável no comportamento mortuário das populações (Murphy, 2008; Vargha, 2017).

Em algumas situações, os enterramentos parecem exibir rituais de “minorias”, que são simplesmente parte do espectro normal de práticas funerárias utilizadas por uma sociedade em particular. Independentemente da terminologia, a ideia subjacente a estes rituais funerários insiste na necessidade de se estudar os enterramentos “atípicos” dentro de uma sociedade específica, em vez de isoladamente. Formas de enterramento pouco usuais podem ser difíceis de interpretar, e invariavelmente, uma abordagem multidisciplinar é necessária (Murphy, 2008; Vargha, 2017).

Em vários contextos os enterramentos atípicos estão associados a objetos apotropaicos, como por exemplo, pedras colocadas diretamente sobre o falecido (em casos mais drásticos, sobre a face), que previnem e afastam o mal (Gardela e Duma, 2013). Este tipo de práticas foi já observado em vários contextos geográficos, nomeadamente na Polónia (Gardela e Kajkowski, 2013) e também em território português (Pereira, 2013). Para além de superstições, também casos de punição, castigo e tortura estão frequentemente associados a este tipo de inumações (Neves *et al.*, 2015; Pereira, 2013), o que também já se verificou em contexto português, nomeadamente em Sines e Lagos (Neves *et al.*, 2010; Pereira, 2013).

## 1.4. Ancestralidade

A diversidade humana é uma componente importante no estudo da ancestralidade. Desde que se iniciou o exercício da Antropologia que se faz o registo da diversidade humana (Brues, 1990). Contudo, havia dificuldade em entender no que é que se baseia a diversidade humana e as próprias diferenças individuais (Brues, 1990; Coelho, 2012). A diversidade humana é o resultado de uma resposta adaptativa ao meio ambiente (Brues, 1990), que aplica pressões tanto a nível populacional, como a nível individual (Brues, 1990; Coelho, 2012). Neste sentido, os investigadores procuram encontrar variações morfológicas no esqueleto, que sejam o resultado das diferenças individuais e que são visíveis fenotipicamente (Brues, 1990; Coelho, 2012; Sesardic, 2010).

É através destas diferenças que os investigadores trabalham no sentido de tentar definir e enquadrar um indivíduo numa certa “raça” (Blumenfeld, 2011; Brues, 1990; Sesardic, 2010; Ta’ala, 2015). Contudo, estas conceções tornam-se potencialmente problemáticas, já que a este conceito está subjacente uma conotação social que não se verifica a nível biológico (Blumenfeld, 2011; Sesardic, 2010; Sierp e Henneberg, 2015; Ta’ala, 2015).

Os seres humanos desde sempre desenvolveram categorias, classes, grupos ou espécies, para descrever e perceber a diversidade que os rodeia (Ta’ala, 2015). Neste sentido, as tipologias associadas ao conceito de “raça” têm um longo historial nos campos da Biologia e da Antropologia (Blumenfeld, 2011; Sesardic, 2010; Sierp e Henneberg, 2015; Ta’ala, 2015).

Na Antropologia Biológica, a variabilidade é difícil de se observar no esqueleto, mas pode ter alguma repercussão principalmente a nível do crânio, sendo a face a zona mais discriminante para a determinação da ancestralidade (Coelho, 2012; Ferguson *et. Al.*, 2011; Relethford, 2009).

Estes padrões de variações biológicas são ajustados e adaptados por fatores como a cultura, língua, ambiente, geografia, entre outros, sendo que compreende implicações a nível social, forense e biomédico (Coelho, 2012; Ferguson *et al.*, 2011). Sendo o conceito de “raça” tão abrangente, é possível ser adaptado por várias áreas de investigação, quer seja no campo evolutivo, onde as alterações filogenéticas são importantes, quer seja em campos mais práticos como a Antropologia, em que o objetivo é determinar a ancestralidade (Coelho, 2012).

Atualmente, ainda se verifica um grande debate em torno da ancestralidade, sendo um parâmetro que tem aplicabilidade não só no estudo das populações do passado, mas também em ciências como a Antropologia Forense (Coelho, 2012), que é hoje em dia um campo com bastante destaque.

Para se determinar a ancestralidade de um indivíduo com base no esqueleto é necessário proceder-se a métodos métricos e morfológicos, tanto no crânio como no esqueleto pós-craniano (Brues, 1990; Ferguson, *et al.*, 2011; Relethford, 2009). Mas, como já foi referido anteriormente, o crânio, nomeadamente a zona da face, é o melhor indicador para se determinar as afinidades populacionais de um indivíduo, uma vez que as características presentes são particulares em cada grupo populacional (Brues, 1990; Coelho, 2012). Contudo, não existem características que sejam estanques de um único grupo, apesar de poderem ser mais frequentes num do que noutra (Ferguson *et al.*, 2011; Relethford, 2009).

## **1.5. Objetivos**

Nesta investigação propõe-se analisar os indivíduos exumados da Igreja de São Salvador, através de uma análise paleobiológica e paleopatológica, associando-se ao contexto social dos indivíduos. Tendo em conta a história de Sines, e as características dos indivíduos, põe-se a hipótese de alguns poderem ser de origem africana. O objetivo é tentar enquadrar estes indivíduos na história local de Sines, através da aferição dos perfis biológicos destes. Para tal, durante este estudo os objetivos prendem-se com:

- 1- A análise do perfil biológico dos indivíduos para estimar a idade à morte, sexo, estatura e ancestralidade.
- 2- Enquadrar historicamente estes indivíduos, através da observação de evidências primárias, como o contexto de inumação, o espólio associado e a forma da deposição, na tentativa de identificar possíveis inumações “atípicas”.
- 3- Descrever possíveis patologias observadas nos esqueletos descrevendo (1) padrões de lesões encontradas nos indivíduos; (2) analisando a natureza e distribuição ao longo do esqueleto; e (3) discutindo os fatores etiológicos subjacentes, tentando fazer uma aproximação ao contexto social de origem destes indivíduos, identificando também as dificuldades e limitações que este tipo de análise apresenta.

- 4- Comparar com outros locais descobertos em Portugal, em que se recuperaram vestígios osteológicos de indivíduos africanos, possivelmente escravos, de modo a debater as diferenças e similitudes observadas.





## **2. MATERIAL E MÉTODOS**

### **2.1 Material**

Em Março de 2013, no decorrer do acompanhamento arqueológico do projeto “Requalificação da Avenida Vasco da Gama, Reabilitação e Consolidação da Falésia de Sines e Reforço à Acessibilidade à Avenida Vasco da Gama: Instalação de Ligação Vertical” levado a cabo pela empresa *Smile at Culture, Lda.*, foram detetados diversos enterramentos na área de afetação de uma vala, aberta para a colocação de cabos de média tensão, escavada no Largo do Poeta Bocage (Pereira, 2013). De acordo com esta autora, que coordenou a escavação, houve um rebentamento de uma conduta de água que afetou algumas das inumações; ainda assim identificaram-se 47 enterramentos. Foram escavados 39 indivíduos – 27 adultos, 11 não-adultos e um indivíduo de perfil biológico indeterminado e vários ossários, que não estão incluídos neste estudo.

Associado aos enterramentos foi recuperado diverso espólio (Pereira, 2013) que irá ser apresentado no capítulo dos resultados (Capítulo 4).

Esta necrópole foi identificada como sendo cristã, ou seja, os esqueletos estavam orientados O-E, possivelmente da Baixa Idade Média (séculos XIII) à Idade Moderna (século XVII) pelos numismas existentes em sete das inumações, sendo o mais antigo do reinado de D. Sancho II (1209-1248) e o mais recente do reinado de D. Filipe I de Portugal (1527-1598) (Pereira, 2013, 2019; Pereira e Ferro, 2017).

### **2.2 Métodos**

#### **2.2.1 Preservação e representatividade do material osteológico**

Durante este estudo atestou-se a preservação óssea, sendo este parâmetro condicionante no que concerne à obtenção de dados relativos à análise paleodemográfica e paleopatológica (Garcia, 2006). Para tal, aplicou-se o método de Dutour (1989, adaptado por Garcia, 2006), identificando-se que ossos do esqueleto estão presentes e se estão completos ou incompletos, classificando os diferentes elementos anatómicos. Este método consiste na divisão do esqueleto em 44 partes, agrupando-as em 4 zonas anatómicas, nomeadamente, crânio, esqueleto axial, esqueleto apendicular e extremidades (representado na tabela 1). Para cada uma, atribui-se uma classificação entre 0, se o osso estiver ausente, e 1 se o osso estiver presente (completo ou quase completo). Com base nesta classificação, calcula-se depois o índice de conservação anatómica (ICA).

O índice de conservação calculou-se para ossos ímpares, que apenas são compostos por um único elemento (ex.: occipital, frontal, mandíbula, parietal, etc.) e para ossos que se compõem por vários elementos (ex.: mãos e pés), utilizando fórmulas diferentes. Assim, para os primeiros, calculou-se o ICA e para os segundos o IRO (índice de representatividade óssea) contando o número de ossos presentes em cada mão ou pé, dividindo-se pelo total de ossos esperados nessa zona anatômica. Estes dados não foram tratados separadamente, apenas tendo servido para auxiliar a determinação do índice de conservação anatômica (ICA) dos esqueletos (para mais informações, consultar Garcia, 2006). Ambas as fórmulas do ICA e do IRO encontram-se apresentadas em baixo (Figura 2):

$$\text{I.C.A.} = 100 \times \sum \text{valor atribuído a cada parte anatômica/número de partes anatômicas}$$

$$\text{I.R.O.} = \sum \text{peças ósseas observadas/número de peças ósseas esperadas}$$

**Figura 2.** Fórmulas para o cálculo do ICA e IRO (Dutour, 1989, adaptado por Garcia, 2006: 278-279).

**Tabela 1.** Partes anatômicas a classificar para definir a conservação do esqueleto (Dutour, 1989, adaptado por Garcia, 2006: 278).

Crânio (n=10)	Esqueleto axial (n=8)	Esqueleto apendicular (n=18)	Extremidades (n=8)	
1 - Frontal	11 - Ráquis cervical	19 - Clavícula d	29 - Fémur d	37 - Mão d
2 - Parietal d	12 - Ráquis dorsal	20 - Clavícula e	30 - Fémur e	38 - Mão e
3 - Parietal e	13 - Ráquis lombar	21 - Omoplata d	31 - Tíbia d	39 - Astrágalo d
4 - Temporal d	14 - Coxal d	22 - Omoplata e	32 - Tíbia e	40 - Astrágalo e
5 - Temporal e	15 - Coxal e	23 - Úmero d	33 - Perónio d	41 - Calcâneo d
6 - Occipital	16 - Sacro	24 - Úmero e	34 - Perónio e	42 - Calcâneo e
7 - Base	17 - Sacro	25 - Rádio d	35 - Rótula d	43 - Pé d
8 - Face	18 - Costelas	26 - Rádio e	36 - Rótula e	44 - Pé e
9 - Mandíbula		27 - Cúbito d		
10 - Dentes		28 - Cúbito e		

Legenda: d – direito, e – esquerdo

### **2.2.2 Estimativa do Sexo**

Para se estimar o sexo, conjugaram-se vários métodos morfológicos e métricos. Os coxais são os ossos mais fidedignos, seguidos do crânio e dos ossos longos (Ferembach *et al.*, 1980), pelo que os métodos aplicados combinaram estas várias componentes. A estimativa do sexo é fidedigna a partir da adolescência, quando o osso ilíaco –, osso mais dimórfico do esqueleto humano (Bruzek, 2002) –, se encontra completamente formado. Contudo, desenvolveram-se vários métodos ao longo dos anos para se obter a diagnose sexual em indivíduos não adultos, usando principalmente o osso ilíaco e a mandíbula (Luna *et al.*, 2017; Luv *et al.*, 2017; Reinman, 2015; Wilson *et al.*, 2008; entre outros). É de considerar que os estudos apresentam ainda algumas limitações. Não obstante, quando possível, tentou-se estimar o sexo dos não adultos, analisando-se a superfície auricular do ílio (Luna *et al.*, 2017).

A diagnose sexual através dos coxais, nos adultos, baseou-se nos métodos morfológicos de Ferembach e colaboradores (1980), Buikstra e Ubelaker (1994) e Bruzek (2002). Por sua vez, usando o crânio, aplicaram-se também os métodos morfológicos de Ferembach e colaboradores (1980) e Buikstra e Ubelaker (1994). Para os ossos longos, utilizou-se o fémur e o úmero, calculando-se o ponto de cisão do diâmetro vertical da cabeça, bem como o comprimento máximo do rádio, segundo o método métrico de Wasterlain (2000). De acordo com o método de Carretero *et al.* (1995), mediu-se a largura da epífise distal do úmero, usando-se o ponto de cisão para se chegar a determinação da diagnose sexual. Com o método de Silva (1995) estimou-se o sexo, com base na medição do *talus* e calcâneo.

Sempre que exequível, para a aplicação dos métodos métricos, retiraram-se medidas aos ossos esquerdos do esqueleto.

### **2.2.3 Estimativa da idade à morte**

Para a estimativa da idade à morte, foram também conjugados vários métodos. Uma vez que as fases de desenvolvimento para os indivíduos não-adultos estão bem definidas temporalmente, torna-se mais fácil a atribuição da idade, sendo esta bastante fidedigna. O mesmo não sucede para os indivíduos adultos, pois o esqueleto encontra-se formado e a idade estimada baseia-se principalmente nas alterações degenerativas do esqueleto (Cunningham *et al.*, 2016; Scheuer e Black, 2000; White e Folkens, 2005; White *et al.*,

2012), pelo que os intervalos etários definidos são maiores ou, por vezes, abertos (ex.: > 50 anos).

Para os não adultos, foram aplicados métodos que avaliam a calcificação e erupção dentária (Ubelaker, 1989) e a erupção do 3º molar (Ozle *et al.*, 2007).

Foram também usados métodos que consistem na análise do comprimento da diáfise dos ossos longos, bem como na fusão epifisária que ocorre nestes, tal como é proposto por Ferembach e colaboradores (1980), Scheuer e Black (2000) e Cunningham *et al.* (2016).

A fusão da sincondrose esfeno-occipital, no crânio (Shirley e Jantz, 2011), é um indicador de transição entre não-adulto e adulto jovem, pelo que, quando presente, foi considerada. Do mesmo modo, a fusão e as alterações da extremidade medial da clavícula (MacLaughlin, 1990) permitem detetar as fases de transição entre adulto jovem e adulto, tendo sido assinaladas.

Para os adultos, no esqueleto pós-craniano, especificamente no osso coxal, aplicaram-se os métodos de Brooks e Suchey (1990) e Lovejoy e colaboradores (1985), nomeadamente, para a observação da morfologia da sínfise púbica, e da superfície auricular, uma vez que estes são os métodos mais fiáveis para a estimativa da idade.

Registaram-se também, os indicadores de idade na extremidade esternal da quarta costela, aplicando o método de Iscan e Loth (1993).

#### **2.2.4 Estimativa da estatura**

A estatura é estimada com base na equação de regressão que apresenta o menor desvio padrão, sendo que ambos variam consoante o osso em estudo. Por este motivo, usam-se os ossos longos, pois apresentam uma maior correlação entre o seu comprimento e a estatura, variando entre 0,7 e 0,8 (Mendonça, 2000; Olivier *et al.*, 1978; Santos, 2002).

Para estimar a estatura, conjugaram-se assim, dois métodos métricos com maiores taxas de fiabilidade – o método de Santos (2002), fazendo-se medições aos metatársicos, especificamente, medindo o comprimento máximo e o comprimento fisiológico do 1º e 2º metatársicos; e o método de Mendonça (2000), com base nos comprimentos fisiológico e máximo de ossos longos, nomeadamente do úmero e do fémur.

Sempre que possível, selecionou-se o osso que apresenta uma maior correlação associada ao menor desvio padrão. Quando tal não foi exequível, usou-se a equação de regressão associada ao osso ou medida que apresenta o menor desvio padrão seguinte.

Quando executável, as medidas foram tomadas aos ossos esquerdos.

### **2.2.5 Ancestralidade**

Os caracteres para a determinação da ancestralidade podem ser avaliados duplamente, referindo a sua presença ou ausência, ou pela avaliação do grau de expressão (Hughes *et al.*, 2011). Deve-se também proceder à aplicação de métodos métricos e análise dos caracteres antroposcópicos. A conjugação dos métodos é essencial para se chegar a um resultado fidedigno, porque os métodos apresentam limitações.

No que concerne aos métodos métricos do crânio – aplicação do *ForDisc* (Ousley e Jantz, 2005) com as 24 medidas sugeridas por Moore-Jansen *et al.* (1994) –, estes não foram possíveis de usar, pois os crânios da amostra estão bastante deteriorados. Também os caracteres antroposcópicos – forma do palato, forma da abertura nasal, espinha nasal anterior, largura interorbital, entre outros (Byers, 2011; Hefner, 2009, Rhine, 1990), não se puderam observar. Não se conseguiu concretizar a aplicação métodos morfológicos (segundo Iscan, 1983) ou métricos na pélvis, devido à grande fragmentação dos ossos. Fez-se a observação de caracteres epigenéticos (que serão descritos mais à frente).

Uma vez que os índices inter-membrais podem ajudar a definir grupos geográficos de origem, aplicaram-se os métodos métricos de Olivier e Demoulin (1984) para as medições do fêmur, tendo em conta a escala de Wescott (2005) para o índice de platimeria, bem como o método de Baker e colaboradores (1990), para se obter a altura da fossa intercondilar dos fêmures (considerando o sexo e ponto de cisão). Os índices de achatamento dos fêmures dos indivíduos poderá facilitar a determinação da ancestralidade.

O método de Bunning e Barnet (1965), que classifica as facetas de articulação do calcâneo com o *talus* em três tipos, foi também empregue quando se verificou a preservação dos ossos.

### **2.2.6 Índices de achatamento e robustez**

Os índices de achatamento e robustez foram calculados para os fêmures e tíbias de adultos, ou quando as epífises se encontravam fundidas, usando a metodologia de Olivier e Demoulin (1984). No fêmur, calculou-se o índice platimérico, pilástrico e a robustez. Para a tíbia, determinou-se o índice cnémico e a robustez.

Sempre que possível, foram consideradas as medidas obtidas nos ossos esquerdos.

### 2.2.7 Caracteres discretos cranianos e pós-cranianos

Os caracteres discretos ou não-métricos são variações morfológicas que ocorrem no esqueleto (Buikstra e Ubelaker, 1994). Não existe um caracter que seja exclusivo de uma dada população (Buikstra e Ubelaker, 1994). A frequência com que surgem vai ajudar a determinar a probabilidade de certo indivíduo pertencer ou não a uma população, ajudando a determinar a ancestralidade, bem como graus de parentesco dentro de uma população (Cunha, 1994; Hauser e De Stefano, 1989).

Para este estudo selecionaram-se 16 caracteres epigenéticos cranianos da listagem de Hauser e De Stefano (1989), que são diversamente aplicados nos estudos de populações pretéritas portuguesas, e que se podem observar na tabela 2.

**Tabela 2.** Caracteres discretos cranianos selecionados para pesquisa na amostra em estudo.

Caracteres discretos cranianos
1 Sutura metópica
2. Sutura supranasal
3. <i>Foramina</i> parietais
4. <i>Foramina</i> supra-orbitários acessórios
5. <i>Foramina</i> infra-orbitários acessórios
6. Osso sutural coronal
7. Osso sutural sagital
8. Osso sutural lambdóide
9. <i>Ossiculum</i> no bregma
10. <i>Ossiculum</i> no lambda
11. <i>Ossiculum</i> no asterion
12. <i>Ossiculum</i> no ptérion
13. Torus palatino
14. Torus mandibular
15. <i>Foramina mentalia</i> duplos
16. Ponte mielohióide

Para a observação dos caracteres pós-cranianos, recorreu-se às recomendações de Finnegan (1978) e Saunders (1978), tendo sido pesquisados 32 caracteres discretos (tabela 3).

**Tabela 3.** Caracteres discretos pós-cranianos selecionados para pesquisa na amostra em estudo.

Caracteres discretos pós-cranianos	
1.Fossa de Allen	17.Vastus fossa
2.Faceta de Poirier	18.Patella emarginate
3.Placa	29.Os trigonum
4.Fossa hipotrocantérica	20.Superfície articular inferior talar simples
5.Terceiro trocânter	21.Superfície articular inferior talar semi-contínua
6.Faceta contínua de agachamento da tibia	22.Superfície articular inferior talar contínua
7.Faceta medial de agachamento da tibia	23.Superfície articular inferior talar dupla
8.Faceta lateral de agachamento da tibia	24.Faceta anterior do calcâneo semi-contínua
9.Abertura septal	25.Faceta anterior do calcâneo contínua
10.Prega acetabular	26.Faceta anterior do calcâneo dupla
11.Sulco pré-auricular	27.Faceta anterior do calcâneo ausente
12.Facetas acessórias sacrais	28.Tubérculo peronial
13.Faceta articular acromial	29.Faceta dupla do atlas
14.Foramen supraescapular	30.Ponte posterior
15.Sulco circunflexo	31.Ponte lateral
16.Chanfradura vastus	32.Foramen transverso bipartido

### 2.2.8 Caracteres morfológicos dentários

Para o registo dos caracteres não-métricos dentários usou-se a metodologia definida por ASUDAS (*Arizona State University Dental Anthropology System*) (Turner *et al.*, 1991), tendo em conta a nomenclatura traduzida e apresentada por Marado *et al.* (2016; 2017). Na tabela 4 e 5, estão registados os caracteres pesquisados na dentição definitiva superior e inferior, respetivamente.

**Tabela 4.** Caracteres discretos pesquisados na dentição superior dos indivíduos da amostra.

Caracteres discretos da dentição superior	
1. Dente em pá (incisivos e caninos)	13. Tubérculo cónico (prémolares)
2. Cristas labiais marginais (incisivos e caninos)	14. Crista disto-sagital (1º pré-molar superior)
3. Convexidade labial (incisivos)	15. Número de raízes (prémolares e 2º molar)
4. Proeminências cingulares (incisivos e caninos)	16. Extensões de esmalte (prémolares e molares)
5. Sulco lingual (incisivos)	17. Metacone (molares)
6. Rotação mesiolingual (incisivos)	18. Hipocone (molares)
7. Incisivos laterais superiores em cavilha (incisivos laterais)	19. Metacónulo (molares)
8. Crista mesial defletida (caninos)	20. Carácter de Carabelli (molares)
9. Crista distal acessória (caninos)	21. Parastilo (molares)
10. Tubérculos marginais acessórios (prémolares)	22. Agenesia (3º molar)
11. Cristas acessórias (prémolares)	23. Terceiro molar em cavilha (3º molar)
12. Pré-molar tricúspide (prémolares)	

**Tabela 5.** Caracteres discretos pesquisados na dentição inferior dos indivíduos da amostra.

Caracteres discretos da dentição inferior	
1. Dente em pá (incisivos e caninos)	9. Padrão de cúspides (molares)
2. Crista distal acessória (caninos)	10. Entoconulídeo (molares)
3. Número de raízes (caninos e molares)	11. Metaconulídeo (molares)
4. Tubérculo cônico (prémolares)	12. Crista desviada (1º molar)
5. Variação das cúspides linguais (prémolares)	13. Crista distal do trigonídeo (1º molar)
6. Raiz de Tommes (1º prémolar)	14. Protostilídeo (molares)
7. Fóvea anterior (1º molar)	15. Agenesia (3º molar)
8. Número de cúspides (molares)	

Depois da observação dos caracteres discretos dentários, utilizou-se o programa Osteomics, nomeadamente a aplicação rASUDAS (para consultar: <http://osteomics.com/rASUDAS/>), para se obter um modelo estatístico para a estimativa da ancestralidade dos indivíduos, baseando-se nas características morfológicas da coroa e raiz dos dentes (Scott *et al.*, 2018).

### 2.2.9 Modificações dentárias

Para o registo de modificações dentárias intencionais foi utilizada a metodologia de Wasterlain *et al.*, 2016 (adaptado de Almeida, 1953; 1957) que distingue cinco possíveis padrões de modificação intencional, considerando o tipo de dente, o número de ângulos incisais removidos, a sua posição e localização (maxilar superior ou mandíbula).

Quando o desgaste suscitou dúvidas sobre a sua origem, nomeadamente entre intencional ou não-intencional, os dentes foram observados com microscópio eletrónico de varrimento (MEV) e lupa binocular.

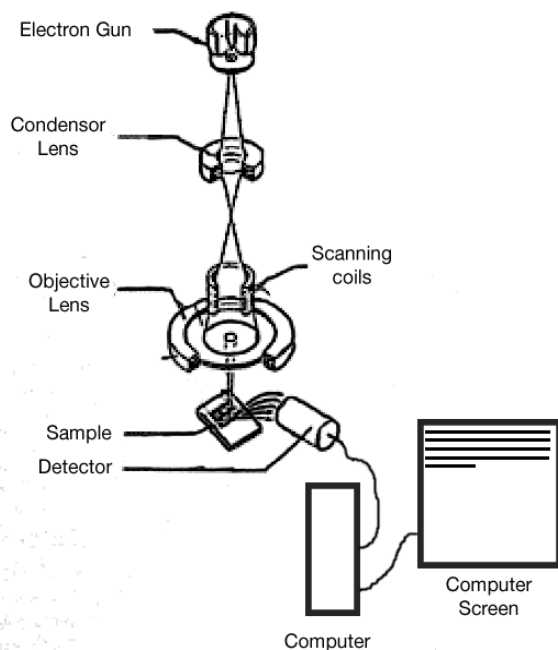
O equipamento utilizado para examinar os dentes foi o TESCAN Vega3 SBH SEM (*scanning electron microscope*). Este microscópio eletrónico de varrimento encontra-se no *Trace Analysis and Imaging Laboratory*, localizado no Departamento de Física, da Faculdade de Ciências e Tecnologia da Universidade de Coimbra (TAIL-UC: <http://www.uc.pt/innovation/pctuc/TAIL/Infraestruturas>).

O microscópio obtém imagens através do uso de um detetor de eletrões retrodifundidos, para que possam ser observadas imagens sem revestimento. Esta técnica é relevante para a análise de restos ósseos humanos (Calleja, 2015), neste caso, para a observação de dentes (Lai *et al.*, *s.d*; Levrini *et al.*, 2014; Power *et al.*, 2014; Roksandic *et al.*, 2016), porque utiliza um feixe de eletrões com energia (figura 3), que vai incidir



na superfície dentária a ser observada, permitindo obter imagens de elevadas magnificações, possibilitando, posteriormente mapeamento de análises e componentes químicas em áreas específicas. Para tal, usou-se o modo de elétrons secundários a 5KV e o modo de elétrons retrodifundidos a 20 KV, tendo-se fotografado as áreas de interesse do dente.

Os dentes foram colados dentro do microscópio, usando-se tiras de adesivo de carbono – que servem de condutor dos elétrons –, fixando-os às bases de alumínio do microscópio. Após o recobrimento das bases de alumínio, inicia-se o processo de vácuo das amostras, usando-se um evaporador de vácuo, cuja pressão necessita de se encontrar a  $< 9 \times 10^{-3} \text{ Pa}^1$  para se iniciar o processo de observação. Os dentes foram observados com diversas ampliações, que variam entre 12x e 50.000x, consoante o tipo de superfície a ser observada (fibras, fissuras, fraturas, etc.).



**Figura 3.** Diagrama esquemático do funcionamento do MEV (Lai et al., *s.d*).

---

<sup>1</sup> Pa é o símbolo da unidade pascal. É uma medida padrão usada no SI (sistema internacional de unidades) para medir pressão ou tensão. Uma unidade de pascal equivale a 1N (Newton) por m<sup>2</sup>.

Como diversos dentes tinham desgaste atípico na superfície oclusal, bem como fraturas *ante mortem*, recorreu-se a duas lupas binoculares. As lupas utilizadas para examinar os dentes encontravam-se em dois laboratórios diferentes – Laboratório de Biotecnologia Vegetal (LBV) do Centro de Ecologia Funcional (CEF), e no Herbário ambos localizados no Departamento de Ciências da Vida (Faculdade de Ciências e Tecnologia da Universidade de Coimbra). As imagens das lupas foram obtidas através do uso de programas como o *Leica Application Suite 4.0* (Herbário) e *NIS-Element D 4.6* (LBV). Os dentes foram colocados na base de observação da lupa, acoplados a plasticina para segurar o dente. Durante a observação faz-se o ajuste das ampliações, procedendo-se ao registo fotográfico na lupa, conectada a um computador.

No LBV, na lupa Nikon SMZ800N, as ampliações variam entre 1x e 8x, permitindo uma maior precisão e pormenorização na observação da superfície dentária. Por outro lado, a lupa do Herbário (Leica MZ95), por ter ampliações mais reduzidas (entre 0,63x e 6x), permitiu observar maiores áreas de superfície dentária.

Com a conjugação das duas lupas a amplitude dos graus de ampliação variaram entre 0,63x e 6x, consoante o tamanho de superfície observada.

### **2.2.10 Análise paleopatológica**

Para registo das cáries dentárias aplicou-se o método de Hillson (2001) e o de Kerr (1988, 1998) foi usado para a doença periodontal. Utilizou-se a metodologia de Dias e Tayles (1997) para se registar as inflamações periapicais. A análise do desgaste dentário foi efetuada através do método de Smith (1984). O tártaro dentário observou-se segundo os graus definidos em Martin e Saller (1957) e as hipoplasias do esmalte dentário de acordo com métodos de Hillson (2001, adaptado por Wasterlain, 2006). Efetou-se também, a contagem de dentes perdidos *ante* ou *post mortem*.

Para o registo da osteoartrose (patologia degenerativa articular), utilizou-se a metodologia recomendada por Assis (2007, adaptado de Rogers e Waldron, 1995), recorrendo-se à observação de 14 zonas anatómicas diferentes (tendo sido acrescentada a articulação temporomandibular) (tabela 6), e atribuindo-se, graus de 0 a 8 (tabela 7). Considerou-se osteoartrose quando existe eburnação – lesão considerada patognomónica –, ou quando se identifica a conjugação de dois dos outros critérios: porosidade e labiação (*lipping*).

Aquando da identificação de lesões, fez-se uma descrição pormenorizada, medição caso se justifique, e respetivo registo fotográfico, bem como identificação numa ficha de esqueleto da zona anatómica afetada, tentando-se chegar a um diagnóstico diferencial tal como sugerido por Ortner (2003; 2011) e Appleby e colaboradores (2015).

**Tabela 6.** Articulações observadas para o registo de osteoartrose (adaptado de Buikstra e Ubelaker, 1994; Assis, 2007).

Articulações
1. Temporomandibular
2. Inter-vertebral (corpos vertebrais)
3. Inter-vertebral (apófises articulares)
4. Esterno-clavicular
5. Acrómio-clavicular
6. Costo-vertebral
7. Ombro (escápulo-umeral)
8. Cotovelo (úmero-antebraquial)
9. Punho (rádio-procárpica)
10. Mão (carpo, metacarpo e falanges)
11. Anca (coxo-femoral)
12. Joelho
13. Tornozelo (tíbio-társica e tíbio-peroneal)
14. Pé (tarso, metatarso, falanges)

**Tabela 7.** Escala de alterações para o registo de osteoartrose (OA) (adaptado de Rogers e Waldron, 1995 *in* Assis, 2007).

Graus	Descrição
0	Ausência de lesões
1	Presença de lipping
2	Presença de porosidade
3	Presença de eburnação
4	Presença de lipping e porosidade
5	Presença de lipping e eburnação
6	Presença de porosidade e eburnação
7	Presença de lipping, porosidade e eburnação
8	Não observável

Para o registo das alterações não articulares (alterações das enteses), utilizou-se a metodologia recomendada por Mariotti *et al.* (2004), registando-se a existência de lesões osteofíticas (tabela 10) e osteolíticas (tabela 9). As zonas de inserção observadas para os respectivos ossos estão apresentadas na tabela 8.

**Tabela 8.** Zonas de inserção observadas nos respectivos ossos, para o registo das alterações das enteses.

Osso	Zonas de inserção	Osso	Zonas de inserção
<b>Clavícula</b>	Ligamento costoclavicular	<b>Fémur</b>	Pequeno trocânter
	Tubérculo conóide		Grande trocânter
<b>Omoplata</b>	Acrómio		Fossa digital
	Processo coracóide		<i>Linea aspera</i>
<b>Úmero</b>	Epicôndilo medial	<b>Tíbia</b>	Fossa solear
	Epicôndilo lateral		Tuberosidade anterior
	Tubérculos (maior e menor)		Maléolo medial
<b>Ulna</b>	Tuberosidade tricipital ( <i>triceps brachii</i> )	<b>Patela</b>	Processo distal
	Estilóide cubital		Zona não-articular
<b>Rádio</b>	Tuberosidade bicipital ( <i>biceps brachii</i> )	<b>Fíbula</b>	Maléolo lateral
	Estilóide radial		Ligamento tibio-fibular
<b>Coxal</b>	Crista íliaca	<b>Calcâneo</b>	Tendão de Aquiles
	Tuberosidade isquiática		Processos lateral e medial

**Tabela 9.** Descrição das lesões osteolíticas que podem ser observadas nas enteses.

Escala	Descrição das lesões osteolíticas
Grau 0	Ausência de lesão
Grau 1	Presença de porosidade fina (orifícios com < 1 mm)
Grau 2	Porosidade difusa (orifícios com > 1 mm), ou presença de pequenas áreas de erosão com +/- 4 mm
Grau 3	Presença de várias áreas de erosão (+/- 4 mm), ou uma área osteolítica extensa com > 4 mm

**Tabela 10.** Descrição das lesões osteofíticas que podem ser observadas nas enteses.

Escala	Descrição das lesões osteofíticas
Grau 0	Ausência de exostose
Grau 1	Exostose mínima (< 1 mm)
Grau 2	Exostose evidente (1 mm – 4 mm)
Grau 3	Exostose substancial (> 4 mm)

### 3. ANTROPOLOGIA FUNERÁRIA

O estudo dos vestígios ósseos humanos permite-nos aceder ao modo de vida das populações do passado. Através destes podemos inferir sobre fatores socioculturais, económicos, paleobiológicos, padrões de subsistência, alimentação, as suas crenças, ideologias, cultura, entre outros. Como tal, a análise dos rituais funerários são fatores relevantes para a aprendizagem sobre o culto funerário praticado pelas sociedades humanas.

A análise dos esqueletos humanos, juntamente com os processos tafonómicos inerentes a estes, auxiliam na interpretação dos gestos funerários, bem como no estudo da paleobiologia e paleopatologia do esqueleto.

Para se poder perceber as conceções mentais de uma determinada sociedade em relação à morte, o estudo e recolha de dados funerários são de extrema importância. O local de inumação, a forma de deposição do cadáver, a orientação deste, a posição dos membros superiores e inferiores, o espólio associado (votivo e não-votivo), a tipologia da sepultura, os materiais usados para a sepultura, o tipo de inumação, entre outros, dão-nos a conhecer os comportamentos funerários associados ao culto da morte. A antropologia funerária tem um papel relevante, no sentido em que nos permite analisar as ideologias e crenças presentes num determinado local e população. Como tal, é necessário o registo prévio de campo, de forma completa e pormenorizada.

No Largo Poeta Bocage (Figura 4) descobriram-se várias inumações primárias, aquando do projeto de reabilitação levado a cabo pela empresa *Smile at Culture, Lda*. Foram retirados os enterramentos no local de afetação direta à obra, salvo algumas exceções. Foram identificadas 47 inumações primárias, tendo sido apenas levantados 39 enterramentos. Inicialmente a cota de escavação foi estabelecida até 1,20 m de profundidade, tendo sido depois reduzida para os 70 cm, de modo a evitar o alargamento da obra e levantamento de outros esqueletos identificados no local da intervenção. Os esqueletos não escavados foram cobertos com geotêxtil e tapados com terra, depois de devidamente identificados e descritos. O local de escavação foi dividido em 4 áreas (58 m<sup>2</sup>), havendo apenas enterramentos nas áreas 1, 2 e 4. A área 1 apresentava a maior densidade de ocupação do espaço da necrópole, tendo várias sepulturas com reutilizações do espaço e inumações secundárias. A maioria da necrópole encontrava-se escavada diretamente na terra, em valas de sedimento arenoso, apenas se verificando uma sepultura que continha uma estrutura com diversas margas e sedimentos (área 2, sepultura 11,

enterramento 39). Nas três áreas em que surgiram enterramentos, registaram-se catorze sepulturas. As mais recentes levaram à destruição das mais antigas, havendo sucessivo reaproveitamento dos sepulcros. As sepulturas eram, em grande parte, de tipologia ovalada e forma antropomórfica. Os indivíduos estavam inumados na posição tipicamente cristã, tendo a cabeça posicionada a Oeste e os pés a Este, havendo apenas ligeiras variações (Pereira, 2013 e 2019; Pereira e Ferro, 2017).



**Figura 4.** Mapa aéreo do local intervencionado – Largo Poeta Bocage (linha amarela), Igreja São Salvador e Castelo de Sines (imagem retirada do google maps).

### 3.1. Dados funerários

Os dados funerários descritos neste capítulo relativos aos enterramentos, resultam de uma compilação de informação retirada das fichas de campo dos esqueletos – tendo estas sido cedidas pela antropóloga responsável, a Dra. Sónia Ferro.

Dos enterramentos escavados, foi possível avaliar a posição de inumação em 38/39 (97,5%) indivíduos. No enterramento 40, esta não foi possível de registar, por apenas existir alguns ossos da mão esquerda (1/39 – 2,6%). Em 37/39 (94,9%) esqueletos a posição de inumação foi decúbito dorsal, um indivíduo (2,6%) apenas apresentava a zona do antebraço direito (enterramento 41), pelo que se suspeitava que a sua deposição também fosse possivelmente decúbito dorsal.

Relativamente à posição do crânio, importa referir que esta não foi analisada em 19/39 (48,7%) enterramentos, pois tinham o crânio ausente. Em 4/39 (10,3%) esqueletos não foi possível de se observar a posição do crânio. Nos restantes 41% (16/39), distinguiram-se 4 tipos de deposição craniana: sobre a face direita (3/39, 7,7%), sobre a face esquerda (4/39, 10,3%) e num (2,6 %) estava descaído sobre o tórax. A posição mais frequente foi o crânio de frente (8/39 – 20,5) – tabela 11.

A posição dos membros superiores não foi possível de registar em 14/39 (35,9%) indivíduos, pois nove (64,3%) tinham ambos os membros superiores ausentes e em cinco (35,7%) não foi possível observar a posição em que estes se encontravam, por alterações pós-deposicionais. Nos restantes 25/39 (64,1%) esqueletos foi registada a posição dos membros, mas é necessário considerar que nem todos possuíam os membros completos ou das duas lateralidades (aos enterramentos 13 e 33 faltava todo o braço esquerdo e aos enterramentos 15 e 36 faltava todo o braço direito). Como observável na tabela 11, identificaram-se, em campo, quatro tipos de posição para os membros superiores: membros sobre o tórax (23/78, 29,5%), cruzados no peito (2/78 – 2,6%), sobre a zona pélvica (17/78, 21,8%) e sobre a zona abdominal (4/78, 5,1%).

Não foi possível registar em campo a posição dos membros inferiores de 23,1% (9/39) dos indivíduos, pois oito (88,9%) não tinham membros inferiores e num (11,1%) não foi possível de se observar a posição em que se encontravam. Para os restantes 30/39 (76,9%), registaram-se três posições de inumação para as pernas: estendidas e cruzadas (4/78, 5,1%), estendidas e paralelas (50/78, 64,1%), semi-fletidas (2/78, 2,6%). Os enterramentos 37, 38 e 42 tinham a perna esquerda ausente e o enterramento 26 não tinha a perna direita (por eventos posteriores à deposição dos corpos nos sepulcros) – tabela 11.

**Tabela 11.** Dados funerários da amostra em estudo, recolhidos durante escavação da Necrópole da Igreja de São Salvador, em 2013.

		n	%
Orientação	Noroeste-Sudeste	2	5,1%
	Oeste-Este	32	82,1%
	Não Observável	5	12,8%
Deposição	Decúbito dorsal	37	94,9%
	Possivelmente decúbito	1	2,6%
	Não Observável	1	2,6%
Posição do crânio	Sobre a face esquerda	4	10,3%
	Sobre a face direita	3	7,7%
	De frente	8	20,5%
	Descaído sobre o peito	1	2,6%
	Ausente	19	48,7%
	Não Observável	4	10,3%
Posição membros superiores	Braço sobre o tórax	23	29,5%
	Cruzados sobre o peito	2	2,6%
	Sobre a zona pélvica	17	21,8%
	Sobre a zona abdominal	4	5,1%
	Ausente	22	28,2%
	Não observável	10	12,8%
Posição membros inferiores	Estendidas e cruzadas	4	5,1%
	Estendidas e paralelas	50	64,1%
	Semi-fletidas	2	2,6%
	Ausente	20	25,6%
	Não observável	2	2,6%
Espólio	Moedas	7	
	Pregos e alfinetes	6	
	Ausente	26	

Legenda: n – número de casos observados

### 3.2. Inumações “atípicas”

No decorrer da escavação foram detetadas quatro (em 39, 10,3%) enterramentos que apesar de estarem em decúbito dorsal (com exceção do esqueleto 40, em que não foi possível avaliar-se a posição de inumação) e na orientação tipicamente cristã (ver subcapítulo 3.1 – dados funerários) foram considerados “atípicos”.

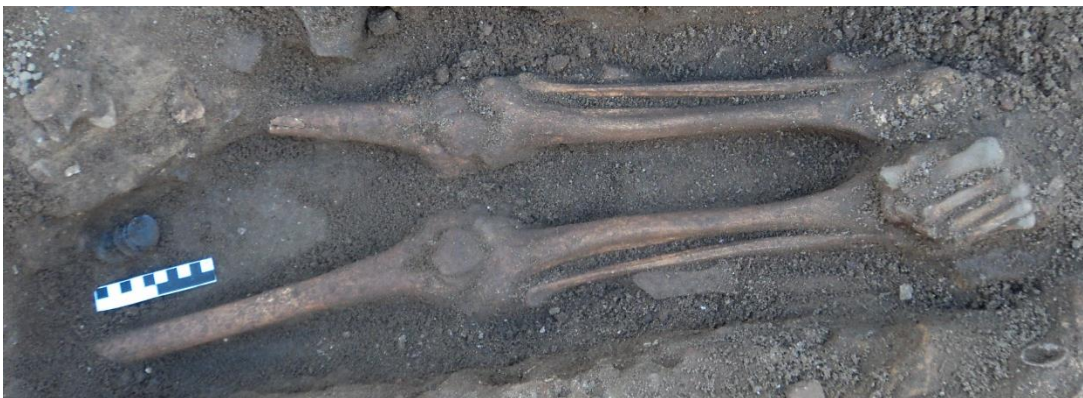O enterramento 1 – adolescente do sexo masculino –, foi encontrado com fragmentos de uma peça metálica, aparentemente elos de uma corrente de ferro no tornozelo e um prego junto à tibia direita, entre a epífise distal e a diáfise, podendo pertencer à corrente, havendo a possibilidade de o indivíduo estar acorrentado no tornozelo direito aquando da sua morte (figura 5).





**Figura 5.** Vestígios de fragmentos metálicos nas tíbias do enterramento 1 (indivíduo adolescente, sexo masculino), possivelmente elos de uma corrente (Foto de Sónia Ferro, 2013).

O enterramento 11 (indivíduo adulto, do sexo masculino), apresentava particularidades, não especificamente relacionadas com a posição de inumação, mas com o espólio numismático de 25 moedas de prata, encontradas entre a zona superior dos fêmures (figura 6) (descrito no subcapítulo 3.3 – Espólio).



**Figura 6.** Espólio numismático do enterramento 11 (adulto, sexo masculino), encontrado na zona superior dos fêmures (Foto de Sónia Ferro, 2013).

O esqueleto 38, de um adulto do sexo feminino, tinha o pé direito (o esquerdo ausente) numa posição atípica: os dedos do pé estavam dobrados, assentando na zona dorsal do pé (figura 7).



**Figura 7.** Falanges do pé direito do enterramento 38 (adulto, sexo feminino) em posição atípica. Norma lateral (Foto de Sónia Ferro, 2013).

Por último, o enterramento 45 – adulto do sexo feminino, com numisma – possuía sobre a face dois seixos grandes, que aparentam ter sido lá colocados de forma intencional após a morte do indivíduo (figura 8).



**Figura 8.** Inumação atípica do enterramento 45 (adulto, sexo feminino), com dois seixos grandes sobre a face e um numisma na mão (Foto de Sónia Ferro, 2013).

### 3.3. Espólio

Dos 39 esqueletos analisados, 13 (33,3%) tinham espólio associado, que inclui alfinetes, pregos, moedas, correntes, um objeto metálico alongado (não identificado) e vestígios de tecido (os dois últimos itens referidos, encontravam-se associados ao enterramento 2). Verificou-se que em 7 (de 13, 53,8%) enterramentos haviam numismas: 38 moedas, 13 em cobre e 25 em prata, sendo que algumas estavam associadas aos enterramentos e outras no solo.

O espólio numismático é constituído por moedas cunhadas em Portugal, Espanha, México e Peru, variando desde o reinado de D. Sancho II (1209-1248) até o reinado de D. Filipe I de Portugal (D. Filipe II de Espanha) (1527-1598).

O espólio numismático de cobre está associado aos enterramentos 2, 8, 25, 28, 37 e 45 e corresponde aos reinados de:

- D. Sancho II (1209-1248) – quatro dinheiros;
- D. Afonso III (1210-1275) ou D. Afonso IV (1291-1357) – um dinheiro;
- D. Afonso V (1432-1481) – três ceitis e um real preto;
- D. João II (1455-1495) ou de D. João III (1502-1557) – um ceitel;
- D. João III (1502-1557) ou de D. Manuel I (1469-1521) – um ceitel;
- D. Manuel I (1469-1521) – um ceitel;
- Um ceitel não identificado (sem datação).

O espólio de moedas em prata (figura 9) foi encontrado num único indivíduo – enterramento 11 (indivíduo adulto, sexo masculino) – que as tinha guardadas entre a zona superior dos fémures. Os numismas em prata variaram também na sua datação, tendo-se encontrado moedas dos reinados de:

- D. João III (1502-1557) – uma moeda de meio tostão, três moedas de tostão e uma moeda de 80 reais;
- D. Sebastião I (1554-1578) – oito moedas de meio tostão e quatro moedas de tostão;
- Moedas espanholas dos reis católicos:
  - Reinado de 1474-1516 (D. Fernando II de Aragão ou D. Fernando V de Castela e Leão aquando do casamento com D. Isabel I de Castela e Leão) – duas moedas de quatro ou oito reais;
  - Reinado de D. Filipe II de Espanha (ou D. Filipe I de Portugal) (1527-1598) – três moedas de quatro ou oito reais, bem como duas moedas de quatro ou

oito reais cunhadas no México e uma moeda de quatro ou oito reais cunhada em Lima (Peru).



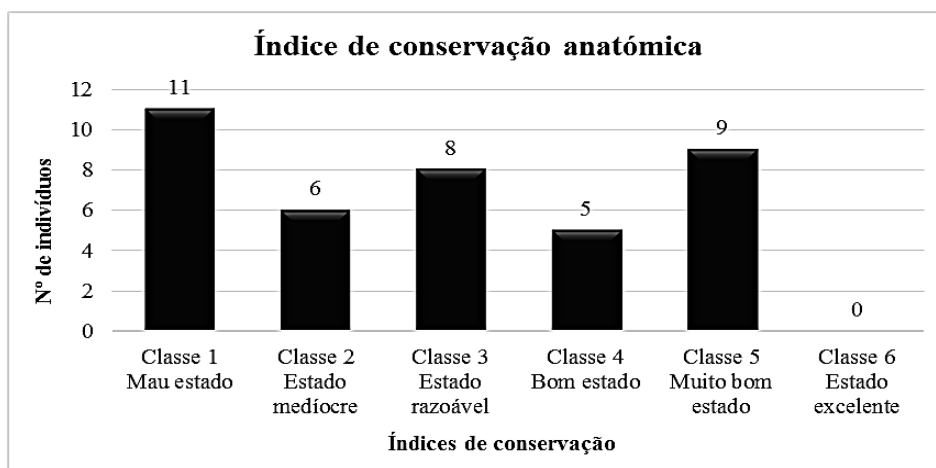
**Figura 9.** Espólio numismático do enterramento 11 (indivíduo adulto, sexo masculino), constituído por 25 moedas de prata (fotografia retirada de Pereira, 2013: página 62).

## 4. RESULTADOS

### 4.1. Índice de conservação anatómica

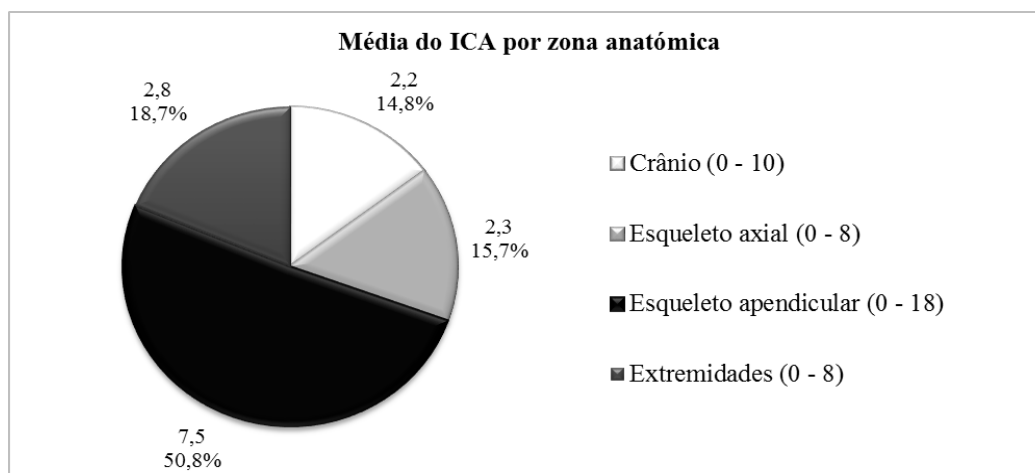
De acordo com o método de Garcia (2006), os indivíduos foram categorizados por classes (1-6) consoante o índice de conservação.

Assim, a amostra em estudo apresenta um índice de conservação anatómica (ICA) médio, no valor de 33,6%, que coincide com a classe 3 – estado razoável. Na figura 10 estão os resultados do ICA por classes.



**Figura 10.** Distribuição dos indivíduos da amostra por classes de índice de conservação anatómica.

O esqueleto apendicular (figura 11) é o grupo anatómico que apresenta o índice de conservação mais alto (7,5/44; 50,78%) enquanto os restantes – crânio (2,2/44, 14,79%), esqueleto axial (2,3/44, 15,70%) e extremidades (2,8/44, 18,73%), apresentam índices de conservação próximos. O índice de conservação por regiões anatómicas variou consoante o indivíduo.



**Figura 11.** Média do índice de conservação anatómica por zonas anatómicas (n e %).

O facto do ICA da amostra ser relativamente baixo com vários indivíduos entre o mau estado (0-10) e o medíocre (11-20), condicionou o registo de parâmetros morfométricos, inicialmente propostos como índices de robustez e achatamento, alterações das enteses, e caracteres discretos em alguns esqueletos.

## 4.2. Tafonomia

Nas inumações primárias desta necrópole encontraram-se vários vestígios de alterações tafonómicas, principalmente associadas ao contato com substâncias metálicas, particularmente com ferro – que deixa marcas nos ossos de cor avermelhada/acastanhada, e cobre, que em contato com o osso, deixa resíduos de cor esverdeada. Para além destas, encontraram-se também alterações tafonómicas associadas ao contato com a água (deu-se o rebentamento de uma conduta de água no decorrer da escavação; ver Pereira, 2013), crescimento de raízes, contato com bactérias ou outros encontrados no solo, marcas de roedores, pressão do solo, fatores antrópicos, entre outros.

As marcas de metal verificaram-se principalmente nas mãos, costelas e vértebras, associadas à existência de numismas (figura 13). No enterramento 1, registou-se marcas de contato com o ferro da corrente e prego (acastanhadas) junto às tíbias (figura 12).



**Figura 12.** Alterações tafonómicas na tíbia direita do enterramento 1 (adolescente, sexo masculino) de cor acastanhada, por ação de uma possível corrente de ferro junto ao tornozelo direito.

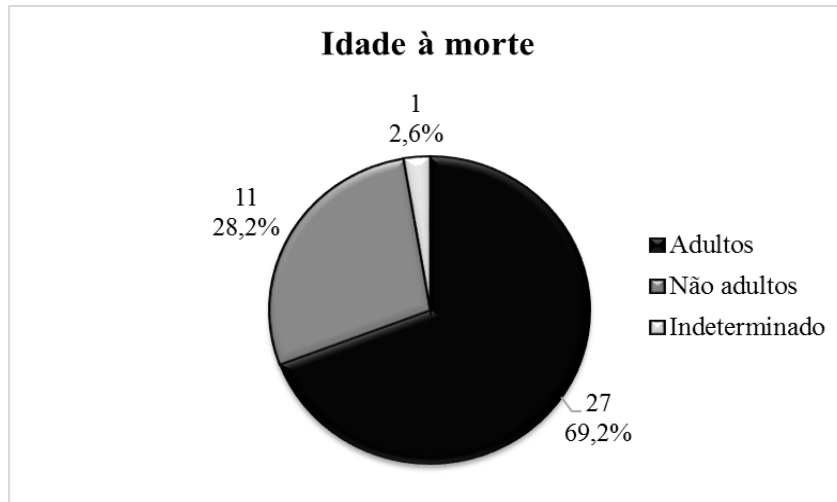


**Figura 13.** Alterações de origem tafonómica, de cor esverdeada, nas falanges da mão esquerda do indivíduo 2 (adulto, sexo indeterminado), por contato com moeda de cobre.

### 4.3. Paleodemografia

#### 4.3.1. Caracterização da amostra

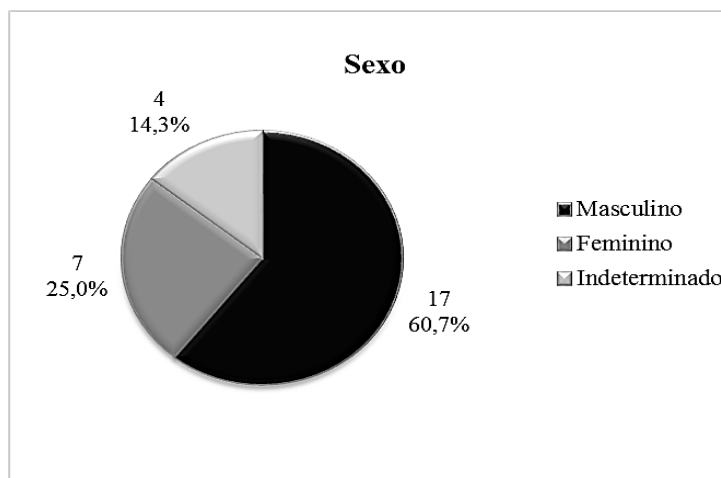
A amostra é constituída por 39 indivíduos, sendo que 27 (69,2%) são adultos, 11 (28,2%) não-adultos e o enterramento 31 (2,6%) tem perfil biológico indeterminado (figura 14) e a análise morfométrica indeterminável (ICA= 1,3/44, 3,0%).



**Figura 14.** Número de indivíduos adultos e não-adultos da amostra.

#### 4.3.2. Estimativa do sexo

A amostra contém 27 indivíduos adultos, 17 (de 28, 60,7%) do sexo masculino (incluindo o enterramento 1 – não adulto, com idade de cerca de 16 anos) e 7/28 (25%) femininos. A 4 (14,3%) dos indivíduos não foi possível fazer a diagnose sexual, devido à fraca conservação anatómica (ver figura 15). Para os não-adultos não foi possível determinar-se o sexo.

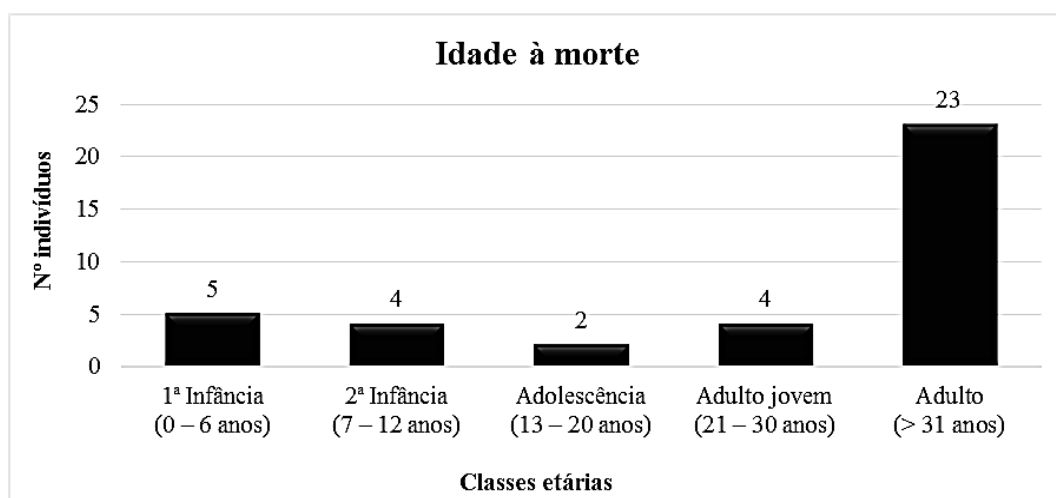


**Figura 15.** Indivíduos da amostra (27 adultos e um adolescente – enterramento 1) distribuídos por sexo.

### 4.3.3. Estimativa da idade à morte

A amostra é composta por 11/38 (28,9%) não-adultos e 27/38 (71,1%) adultos. No que concerne aos não-adultos, 5/11 (45,5%) têm idades compreendidas entre os 0-6 anos (1ª infância); 4/11 (36,4%) têm entre 7-12 anos (2ª infância) e 2/11 (18,2%) têm entre 13-20 anos (adolescência). Nas classes etárias adultas existem 4/27 (14,8%) adultos entre os 21-30 anos (adultos jovens) e 23/27 (85,2%) indivíduos que têm mais de 31 anos (adultos) (figura 16).

Os resultados estão apenas apresentados para um universo de 38 indivíduos, excluindo o indivíduo 31, por ter perfil biológico indeterminado.



**Figura 16.** Distribuição etária de 38 indivíduos da amostra (excluído indivíduo 31 com perfil biológico indeterminado).

### 4.3.4. Ancestralidade

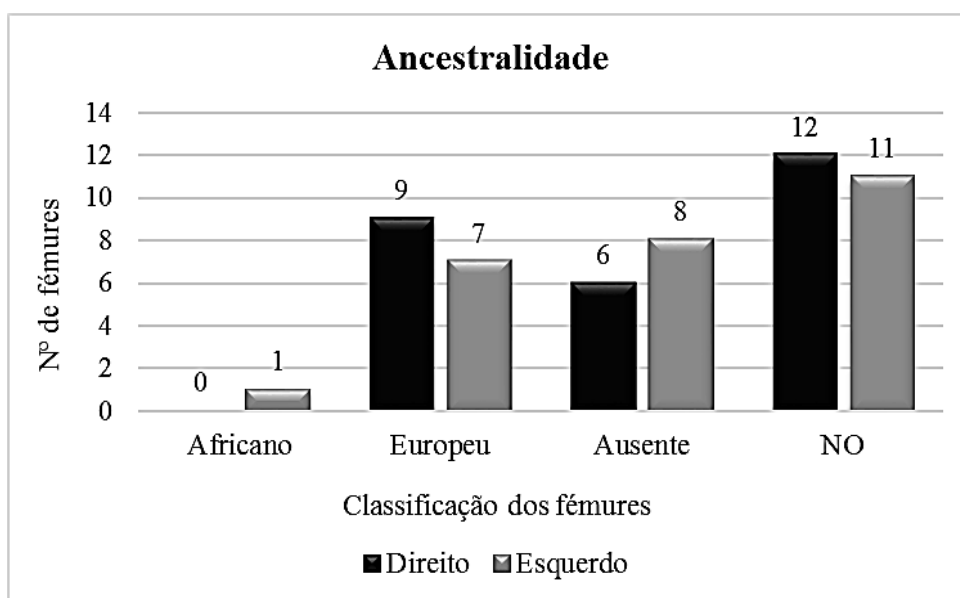
A ancestralidade foi pesquisada em todos os indivíduos adultos. Analisou-se caracteres discretos quando possível, pois podem auxiliar na determinação da ancestralidade, assim como os resultados dos índices inter-membrais do fémur, nomeadamente, o índice de platimeria e a altura da fossa intercondilar.

O método de Baker *et al.* (1990)<sup>2</sup>, para se obter a altura da fossa intercondilar (mediante o sexo e ponto de cisão), foi testado em 27 esqueletos adultos (54 fémures esperados), tendo sido possível obter-se a ancestralidade para 17/54 (31,5%) fémures adultos, sendo que para 37/54 (68,5%) não foi possível determinar este parâmetro do

<sup>2</sup> A nomenclatura usada pelos autores classifica os indivíduos, quanto à sua ancestralidade, como Caucásicos e Negróides. Contudo, a nomenclatura usada neste documento, foi modificada para as classificações usadas atualmente, sendo estas Europeus e Africanos.

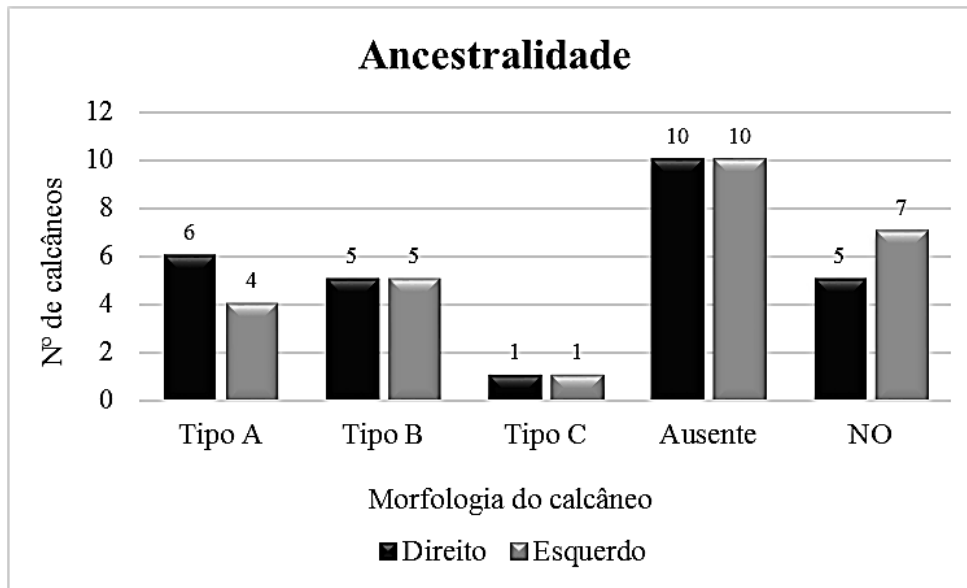


perfil biológico, devido à ausência de 14/54 fêmures (6 direitos e 8 esquerdos – 25,9%) ou fragmentação das peças ósseas e/ou indeterminação do sexo dos esqueletos (23/54 fêmures, 12 direitos e 11 esquerdos – 42,6%). Dos 17 fêmures em que se conseguiu aplicar o método, 16/54 (9 direitos e 7 esquerdos – 29,6%) foram classificados como europeus e apenas 1/54 (1,9% – fêmur esquerdo) foi considerado africano (enterramento 25) (figura 17).



**Figura 17.** Distribuição dos 54 fêmures adultos da amostra por ancestralidade, de acordo com o método de Baker *et al.*, 1990.

O método de Bunning e Barnett (1965) aplicou-se em 27 indivíduos adultos, sendo esperados 54 calcâneos. Verificou-se que apenas se conseguiu classificar quanto à tipologia das facetas, 22/54 (40,7%) ossos, sendo que nos restantes 32/54 (59,3%) não foi possível a observação das facetas articulares, pois 20/54 (37%) estavam ausentes e 12/54 (22,2%) estavam fragmentados. Nos restantes calcâneos, 10/54 (18,5%) eram de tipo A, 10/54 (18,5%) eram de tipo B e apenas 2/54 (3,7%) eram de tipo C – figura 18. É de salientar que o enterramento 28 e 33 tinham calcâneos com tipologias diferentes nas facetas articulares, nomeadamente, o indivíduo 28 tinha calcâneo tipo B no lado direito e tipo C no lado esquerdo, sendo que o inverso aconteceu para o enterramento 33.



**Figura 18.** Distribuição dos 54 calcâneos adultos da amostra por ancestralidade, de acordo com o método de Bunning e Barnet, 1965.

#### 4.4. Morfologia

##### 4.4.1. Estatura

Foi possível obter a estatura para 59,3% (16/27) indivíduos adultos. Para os restantes 40,7% (11/27), não foi possível obter-se esse parâmetro, devido ao fraco estado de conservação. É de salientar que nem sempre foi possível utilizar a fórmula de regressão com o menor desvio-padrão. Nesses casos, utilizou-se a equação seguinte com o menor desvio-padrão associado (ver tabela 12). As estaturas mínima e máxima obtiveram-se pelo método de Mendonça (2000), correspondendo a  $142,30 \pm 5,92$  cm e  $174,20 \pm 6,90$  cm, respetivamente. A média de estatura por sexo variou, considerando as diferentes fórmulas usadas, que têm diferentes desvios-padrão (tabela 12).

**Tabela 12.** Estatura (em cm) dos indivíduos adultos da amostra, segundo o método de Mendonça (2000) e Santos (2002).

<b>Estatura</b>				
<b>ENT</b>	<b>Sexo</b>	<b>Mendonça (2000)</b>	<b>Osso</b>	<b>Média</b>
4	Masculino	161,42 ± 6,90	Fémur (cf)	166,08
18	Masculino	157,82 ± 6,90		
25	Masculino	168,08 ± 6,90		
36	Masculino	174,20 ± 6,90		
34	Masculino	168,87 ± 6,90		
35	Masculino	162,71 ± 8,44	Úmero (c máx)	158,95
6	Masculino	155,19 ± 8,44		
39	Feminino	158,33 ± 5,92	Fémur (cf)	150,53
5	Feminino	142,30 ± 5,92		
9	Feminino	150,95 ± 5,92		
<b>ENT</b>	<b>Sexo</b>	<b>Santos (2002)</b>	<b>Osso</b>	<b>Média</b>
8	Masculino	173,10 ± 4,75	2º mett (c máx)	164,04
11	Masculino	164,92 ± 4,75		
28	Masculino	160,83 ± 4,75		
33	Masculino	157,32 ± 4,75		
18	Masculino	151,60 ± 5,52	1º mett (cf)	151,60
34	Masculino	171,36 ± 5,37	1º mett (c máx)	168,11
35	Masculino	164,86 ± 5,37		
36	Masculino	175,21 ± 4,76	2º mett (cf)	175,21
10	Feminino	149,13 ± 4,75	2º mett (c máx)	150,89
39	Feminino	152,64 ± 4,75		
38	Feminino	159,62 ± 4,76	2º mett (cf)	159,62

Legenda: cf – comprimento fisiológico; c máx – comprimento máximo

#### **4.4.2. Índices de achatamento e robustez**

Nas tabelas 13 e 14 estão os resultados dos índices de achatamento e robustez obtidos nesta amostra. Verifica-se que o achatamento dos fêmures, na sua maioria, insere-se nos valores de classificação de eurimérico (85,0-99,9) e com pilastro médio (110,0-119,9), e que todos os fêmures são classificados como muito robustos (>20). É de referir que o enterramento 36, por ter uma curvatura femoral muito acentuada, obteve o índice de platimeria alterado (73,0), que se encontrava abaixo da classificação de platimérico (75-84,9). No que remete ao achatamento e robustez da tíbia, na sua maioria (7/15, 46,7%) estes ossos são euricnémicos (>70,0) e muito robustos (>21).

**Tabela 13.** Índices de achatamento e robustez para os fêmures dos indivíduos adultos da amostra.

Índice		Nº de indivíduos		%
		Masculino	Feminino	
Platimérico	Platimérico (75-84,9)	3	2	31,3
	Eurimérico (85,0-99,9)	7	1	50,0
	Estenomérico (>100,0)	2	1	18,8
	Total	12	4	100,0
Pilástrico	Pilastro nulo (<99,9)	0	1	14,3
	Pilastro fraco (100,0-109,9)	1	1	28,6
	Pilastro médio (110,0-119,9)	3	0	42,9
	Pilastro forte (>120,0)	1	0	14,3
	Total	5	2	100,0
Robustez	Pouca robustez (<20)	0	0	0
	Média robustez (=20)	0	0	0
	Muita robustez (>20)	5	3	100
	Total	5	3	100,0

**Tabela 14.** Índices de achatamento e robustez para as tíbias dos indivíduos adultos da amostra.

Índice		Nº de indivíduos			%
		Masculino	Feminino	Indeterminado	
Cnêmico	Platicnêmico (55,0-62,9)	3	1	1	33,3
	Mesocnêmico (63,0-69,9)	2	1	0	20,0
	Euricnêmico (>70,0)	3	4	0	46,7
	Total	8	6	1	100,0
Robustez	Pouca robustez (<20)	1	0	0	10,0
	Média robustez (20-21)	1	2	0	30,0
	Muita robustez (>21)	5	1	0	60,0
	Total	7	3	0	100,0

#### 4.4.3. Caracteres discretos cranianos e pós-cranianos

Os caracteres cranianos foram observados em 15 indivíduos adultos e 1 indivíduo adolescente, uma vez que os restantes não possuíam crânio ou mandíbula para se fazer a observação. Como se observa na tabela 15, nos caracteres pares, tanto para o lado esquerdo como direito, os *foramina* infra-orbitários estão representados em 100,0% (3/3 e 1/1, respetivamente), embora os casos observados sejam reduzidos. Os *foramina parietalia*, em ambas as lateralidades, são os menos frequentes (1/7 – 14,3% no lado

esquerdo e direito). Nos caracteres ímpares, o mais frequente é a sutura supranasal (3/5 – 60,0%) e o menos frequente é a sutura metópica (2/7 – 28,6%).

**Tabela 15.** Frequência dos caracteres discretos cranianos dos adultos da amostra.

Caracter discreto	Esquerdo				Direito			
	N	n	%	NO	N	n	%	NO
<i>Foramina parietalia</i>	7	1	14,3	9	7	1	14,3	9
<i>Foramina supra-orbitários acessórios</i>	7	5	71,4	9	7	5	71,4	9
<i>Foramina infra-orbitários acessórios</i>	3	3	100,0	13	1	1	100,0	15
Osso sutural coronal	3	0	0,0	13	3	0	0,0	13
Osso sutural sagital	7	0	0,0	9	7	0	0,0	9
Osso sutural lambdóide	6	2	33,3	10	6	0	0,0	10
<i>Ossiculum no asterion</i>	1	0	0,0	15	1	0	0,0	15
<i>Ossiculum no pterion</i>	1	0	0,0	15	1	0	0,0	15
<i>Torus palatino</i>	0	0	0,0	16	0	0	0,0	16
<i>Torus mandibular</i>	9	0	0,0	7	9	0	0,0	7
<i>Foramina mentalia duplos</i>	4	0	0,0	12	5	1	20,0	11
Ponte mielohióide	5	0	0	11	6	0	0	10
Caracter discreto	Ímpares							
	N	n	%	NO				
Sutura metópica	7	2	28,6	9				
Sutura supranasal	5	3	60,0	11				
<i>Ossiculum no bregma</i>	3	0	0,0	13				
<i>Ossiculum no lambda</i>	6	2	33,3	10				

Legenda: N - Nº de indivíduos com a região preservada; n - Nº de indivíduos com o caracter ; NO - Nº de indivíduos não observáveis.

No que concerne aos caracteres pós-cranianos, foram observados em 27 indivíduos adultos, num adolescente e noutro cujo perfil biológico não foi possível determinar. Na tabela 16 está registada a frequência dos caracteres e verificou-se que a *vastus fossa* foi o caracter mais frequente para o lado esquerdo (78,6% – 11/14) e para o lado direito foi a faceta lateral de agachamento da tibia (100,0% – 9/9). Os caracteres menos frequentes foram a faceta contínua de agachamento da tibia (10,0% – 1/10) e a *patella emarginate* (6,3% – 1/16), para o lado esquerdo e para o direito, respetivamente.

**Tabela 16.** Frequência dos caracteres discretos pós-cranianos dos adultos da amostra.

Caracter discreto	Esquerdo				Direito			
	N	n	%	NO	N	n	%	NO
Faceta dupla do atlas	4	2	50,0%	21	4	2	50,0%	21
Ponte posterior	3	0	0,0%	22	3	0	0,0%	22
Ponte lateral	3	0	0,0%	22	3	0	0,0%	22
<i>Foramen</i> transverso bipartido	4	3	75,0%	19	4	3	75,0%	19
Faceta articular acromial	5	1	20,0%	20	7	1	14,3%	18
<i>Foramen</i> supraescapular	4	1	25,0%	21	3	1	33,3%	22
Sulco circunflexo	6	1	16,7%	19	4	0	0,0%	21
Abertura septal	11	0	0,0%	14	15	1	6,7%	10
Prega acetabular	1	0	0,0%	24	2	0	0,0%	23
Sulco pré-auricular	8	2	25,0%	17	9	3	33,3%	16
Facetas acessórias sacrais	2	0	0,0%	23	4	1	25,0%	21
Fossa de Allen	6	1	16,7%	19	10	1	10,0%	15
Faceta de Poirier	5	0	0,0%	20	6	0	0,0%	19
Placa	6	1	16,7%	19	7	2	28,6%	18
Fossa hipotrocantérica	14	8	57,1%	11	18	9	50,0%	7
Terceiro trocânter	13	2	15,4%	12	15	4	26,7%	10
Chanfradura <i>vastus</i>	13	0	0,0%	12	16	0	0,0%	9
<i>Vastus</i> fossa	14	11	78,6%	11	16	11	68,8%	9
<i>Patella emarginate</i>	14	0	0,0%	11	16	1	6,3%	9
Faceta medial de agachamento da tibia	10	2	20,0%	15	9	0	0,0%	16
Faceta lateral de agachamento da tibia	10	7	70,0%	15	9	9	100,0%	16
Faceta contínua de agachamento da tibia	10	1	10,0%	15	9	0	0,0%	16
<i>Os trigonum</i>	9	0	0,0%	16	14	1	7,1%	11
Superfície articular inferior talar simples	9	2	22,2%	16	12	2	16,7%	13
Superfície articular inferior talar dupla	9	1	11,1%	16	12	2	16,7%	13
Superfície articular inferior talar semi-contínua	9	1	11,1%	16	12	3	25,0%	13
Superfície articular inferior talar contínua	9	5	55,6%	16	12	5	41,7%	13
Faceta anterior do calcâneo ausente	10	0	0,0%	15	12	0	0,0%	13
Faceta anterior do calcâneo dupla	10	4	40,0%	15	12	6	50,0%	13
Faceta anterior do calcâneo semi-contínua	10	2	20,0%	15	12	0	0,0%	13
Faceta anterior do calcâneo contínua	10	4	40,0%	15	12	6	50,0%	13
Tubérculo peronial	6	4	66,7%	19	10	6	60,0%	15

Legenda: N - N° total de observações realizadas; n - N° de casos presentes; NO - N° de casos não observáveis.

#### 4.4.4. Caracteres morfológicos dentários

Para o registo dos caracteres dentários foram considerados os 313 dentes definitivos da amostra (tabela 17). Na dentição superior, o carácter mais frequente é o metacone (tabela 18), tanto para o lado esquerdo como para o direito (72,4% – 21/29 e 80,0% – 24/30, respetivamente) e os menos frequentes são as cristas labiais marginais (1/32 – 3,1% e 1/34 – 2,9%, lado esquerdo e direito, respetivamente) e as proeminências cingulares (lado esquerdo: 1/32 – 3,1% e lado direito: 1/34 – 2,9%). Na dentição inferior, para o lado esquerdo, o carácter mais representado é a crista desviada, com 45,5% (5/11), e para o

lado direito, é a variação das cúspides linguais com 47,6% (10/21). Os resultados dos caracteres discretos para dentição inferior, estão expressos na tabela 19.

Com base na análise dos caracteres epigenéticos dentários, usou-se a aplicação rASUDAS de modo a obter-se um modelo estatístico que permite estabelecer a maior probabilidade de origem biogeográfica dos indivíduos, considerando as características morfológicas das coroas e raízes dos dentes. Foram selecionados três possíveis grupos de origem, tendo em conta o contexto histórico da amostra. Os resultados estão expressos na tabela 20, mostrando que a Eurásia ocidental foi o grupo de origem geográfica com maior correspondência probabilística.

**Tabela 17.** Contagem da dentição definitiva, superior e inferior, da amostra em estudo.

Maxilar	E	D	Total	Mandíbula	E	D	Total
Incisivo central	10	10	20	Incisivo central	9	11	20
Incisivo lateral	10	12	22	Incisivo lateral	11	10	21
Canino	12	12	24	Canino	9	11	20
1º pré - molar	12	10	22	1º pré - molar	9	12	21
2º pré - molar	8	9	17	2º pré - molar	7	9	16
1º molar	11	10	21	1º molar	11	10	21
2º molar	11	12	23	2º molar	9	9	18
3º molar	7	8	15	3º molar	6	6	12
<b>Total</b>	<b>81</b>	<b>83</b>	<b>164</b>	<b>Total</b>	<b>71</b>	<b>78</b>	<b>149</b>

Legenda: E – esquerdos; D - direitos

**Tabela 18.** Frequência dos caracteres discretos dentários para os dentes superiores da amostra.

CARACTER	Esquerdo			Direito		
	N	n	%	N	n	%
Dente em pá (11;21;12;22;13;23) (+ = ASU 3-6)	32	0	0,0%	34	0	0,0%
Cristas labiais marginais (11;21;12;22;13;23) (+ = ASU 2-6)	32	1	3,1%	34	1	2,9%
Convexidade labial (11;21;12;22) (+ = ASU 2-4)	20	1	5,0%	22	5	22,7%
Proeminências cingulares (11;21;12;22;13;23) (+ = ASU 2-6)	32	1	3,1%	34	1	2,9%
Sulco lingual (11;21;12;22) (+ = ASU +)	20	4	20,0%	22	3	13,6%
Rotação mesiolingual (11;21) (+ = ASU 1)	10	1	10,0%	10	1	10,0%
Raiz hipotrófica dos incisivos centrais superiores (11;21) (+ = ASU +)	10	0	0,0%	10	0	0,0%
Incisivos laterais superiores em cavilha (12;22) (+ = ASU +)	10	0	0,0%	12	0	0,0%
Crista mesial defletida (13;23) (+ = ASU 1-3)	12	2	16,7%	12	3	25,0%
Crista distal acessória (13;23) (+ = ASU 2-5)	12	2	16,7%	12	1	8,3%
Tubérculos marginais acessórios (14;24;15;25) (+ = ASU +)	20	2	10,0%	19	2	10,5%
Cristas acessórias (14;24;15;25) (+ = ASU 1-4)	20	4	20,0%	19	3	15,8%
Prémolar Tricúspide (14;24;15;25) (+ = ASU +)	20	0	0,0%	19	0	0,0%
Tubérculo cónico (14;24;15;25) (+ = ASU +)	20	0	0,0%	19	0	0,0%
Crista disto-sagital (14;24) (+ = ASU +)	12	0	0,0%	10	0	0,0%
Número de raízes (14;24;15;25;17;27) (+ = ASU +)	31	4	12,9%	31	0	0,0%
Extensões de esmalte (14;24;15;25;16;26;17;27;18;28) (+ = ASU 1-3)	49	0	0,0%	49	1	2,0%
Metacone (16;26;17;27;18;28) (+ = ASU 3-5)	29	21	72,4%	30	24	80,0%
Hipocone (16;26;17;27;18;28) (+ = ASU 3-5)	29	16	55,2%	30	17	56,7%
Metacónulo (16;26;17;27;18;28) (+ = ASU 1-5)	29	1	3,4%	30	2	6,7%
Carácter de Carabelli (16;26;17;27;18;28) (+ = ASU 5-7)	29	1	3,4%	30	2	6,7%
Parastilo (16;26;17;27;18;28) (+ = ASU 1-5)	29	0	0,0%	30	1	3,3%
Terceiro molar em cavilha (18;28) (+ = ASU +)	7	0	0,0%	8	0	0,0%

Legenda: N - Nº total de observações realizadas; n - Nº de casos presentes.



**Tabela 19.** Frequência dos caracteres discretos dentários para os dentes inferiores da amostra.

CARACTER	Esquerdo			Direito		
	N	n	%	N	n	%
Dente em pá (31;41;32;42;33;43) (+ = ASU 3 – 6)	29	0	0,0%	32	0	0,0%
Crista distal acessória (33;43) (+ = ASU 2-5)	9	1	11,1%	11	2	18,2%
Número de raízes (33;43;36;46;37;47;38;48) (+ = ASU +)	35	0	0,0%	36	0	0,0%
Tubérculo cônico (34;44;35;45) (+ = ASU +)	16	0	0,0%	21	0	0,0%
Varição das cúspides linguais (34;44;35;45) (+ = ASU 2 – 9)	16	7	43,8%	21	10	47,6%
Raiz de Tomes (34;44) (+ = ASU 4 – 7)	9	0	0,0%	12	0	0,0%
Fóvea anterior (36;46) (+ = ASU 2 - 4)	11	1	9,1%	10	1	10,0%
Número de cúspides (36;46;37;47;38;48) (+ = ASU 5 - M2 ou 6 - M1, M3)	26	2	7,7%	25	3	12,0%
Padrão de cúspides (36;46;37;47;38;48) (+ = ASU Y)	26	10	38,5%	25	8	32,0%
Entoconulídeo (36;46;37;47;38;48) (+ = ASU 1 – 5)	26	1	3,8%	25	2	8,0%
Metaconulídeo (36;46;37;47;38;48) (+ = ASU 1 – 4)	26	0	0,0%	25	0	0,0%
Crista desviada (36;46) (+ = ASU 1 – 6)	11	5	45,5%	10	2	20,0%
Crista distal do trigonídeo (36;46) (+ = ASU +)	11	0	0,0%	10	0	0,0%
Protostilídeo (36;46;37;47;38;48) (+ = ASU 1-6)	26	3	11,5%	25	3	12,0%

Legenda: N - N° total de observações realizadas; n - N° de casos presentes.

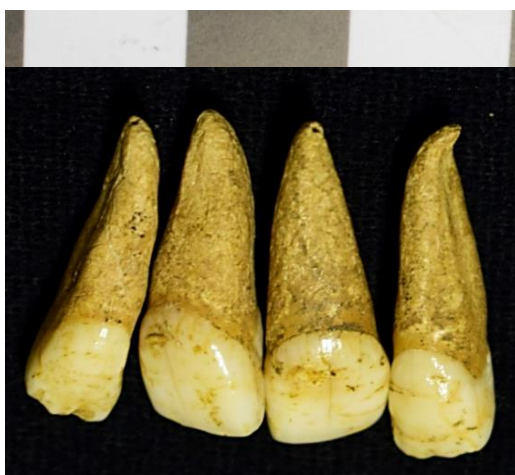**Tabela 20.** Modelo estatístico de probabilidade de origem biogeográficas dos indivíduos.

Enterramento	Índio Americano	África Subsahariana	Eurásia Ocidental	Maior probabilidade de origem biogeográfica
1	0.0001	0.0218	0.9780	Eurásia ocidental
4	0.0028	0.2141	0.7831	Eurásia ocidental
5	0.6149	0.1396	0.2455	Índio americano
6	0.1130	0.0358	0.8512	Eurásia ocidental
8	0.4051	0.2738	0.3211	Índio americano
9	0.0202	0.1976	0.7821	Eurásia ocidental
11	0.2154	0.3804	0.4041	Eurásia ocidental
18	0.1414	0.3070	0.5516	Eurásia ocidental
23	0.0005	0.3401	0.6593	Eurásia ocidental
25	0.4426	0.2489	0.3085	Índio americano
28	0.4356	0.2433	0.3211	Índio americano
30	0.1725	0.2031	0.6245	Eurásia ocidental
34	0.0071	0.0029	0.9900	Eurásia ocidental
35	0.0001	0.0469	0.9530	Eurásia ocidental
39	0.0003	0.1401	0.8596	Eurásia ocidental
42	0.0001	0.7300	0.2699	África subsahariana
43	0.0499	0.6274	0.3227	África subsahariana
45	0.0000	0.0297	0.9703	Eurásia ocidental
47	0.0002	0.4550	0.5448	Eurásia ocidental

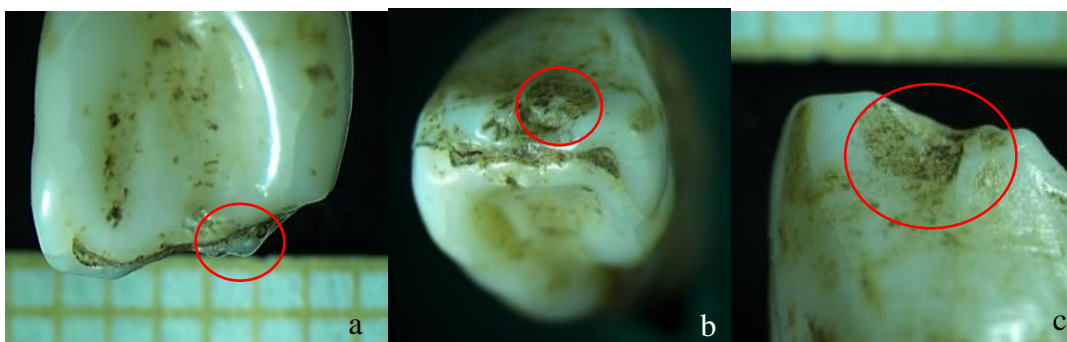#### 4.5. Modificações dentárias

Em cinco indivíduos verificou-se alterações a nível da dentição: enterramento 1 (adolescente, masculino), 11 e 34 (adultos, masculinos), 39 (adulto, feminino) e 47 (criança, 7-12 anos), tendo os dentes sido observados com lupa binocular e microscópio eletrónico de varrimento – MEV.

No indivíduo 1, por aparentar ter sofrido modificações não-intencionais, devido a desgaste atípico verificado nos dentes, fez-se observação dos incisivos superiores laterais na lupa binocular e no MEV. A superfície dentária apresenta zonas irregulares e onduladas (figura 19). Com a lupa binocular, verificou-se que a superfície oclusal de ambos os dentes apresentam um aspeto rendilhado, com depressões, causadas por fraturas que aparentam ser *ante mortem*. Também se verifica a presença de sulcos (figura 20).

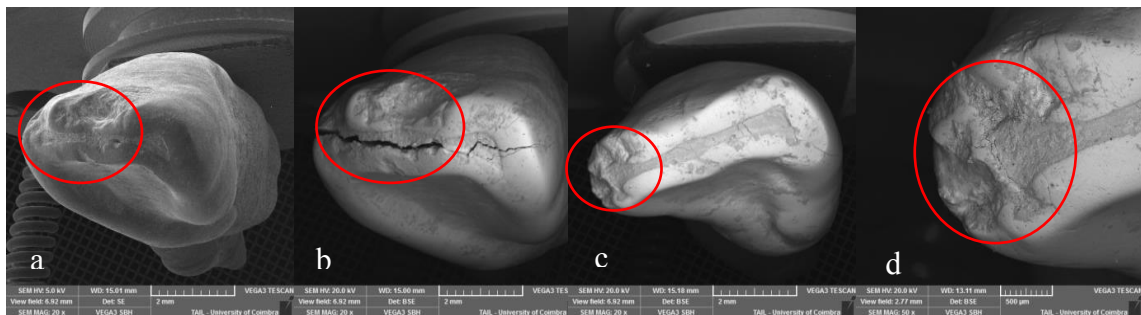


**Figura 19.** Incisivos superiores do enterramento 1 (adolescente, masculino), os dentes laterais apresentam uma superfície irregular.




**Figura 20.** Incisivo superior lateral direito em vista lingual (a), oclusal (b) e bucal (c), do enterramento 1, observado com lupa binocular.

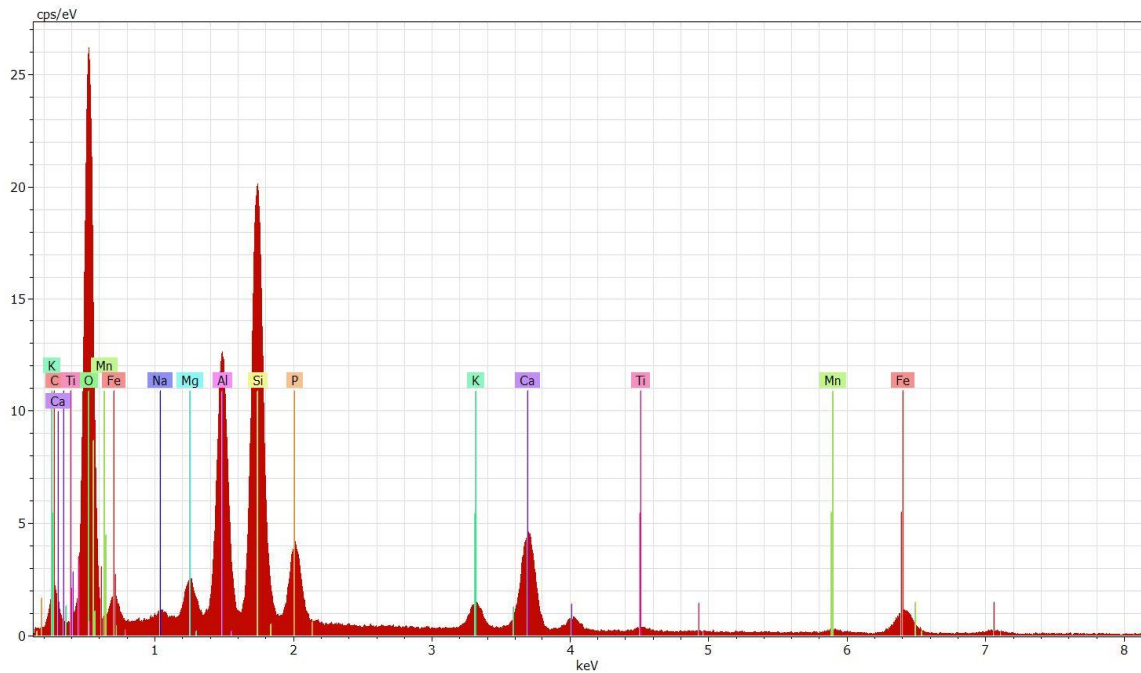
Quando observados ao microscópio, usando o modo de elétrons retrodifundidos (BSE – *backscattering electrons*), o mesmo padrão irregular e rendilhado estava presente e associado a microfraturas, tanto no incisivo esquerdo como no direito. Foram feitos vários mapas cromáticos aos dentes para se perceber os elementos químicos presentes, bem como espectros de análise. O incisivo lateral direito apresenta uma fratura que ocorreu *post mortem*, dentro do microscópio, pelo vácuo não ter ocorrido na totalidade e haver diferença da pressão do ar interior e exterior do dente (figura 21). Quando usado o BSE no incisivo direito e feito mapeamento de análises e componentes químicas, o mapa cromático mostrou oxigênio, alumínio, silicatos e ferro (figura 22), o mesmo se verificou nos espectros de análise (figura 23). O mesmo tipo de componentes estavam também no espectro realizado ao dente esquerdo.



**Figura 21.** Incisivo lateral superior direito (a, b) e esquerdo (c, d), do enterramento 1, em vista oclusal observado com microscópio eletrônico de varrimento.

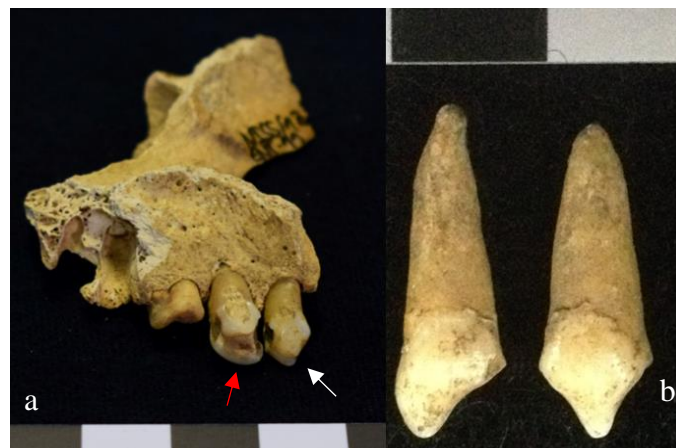

**Figura 22.** Mapa cromático do incisivo superior lateral direito, do enterramento 1, mostrando a presença de oxigênio, alumínio, silicatos e ferro.



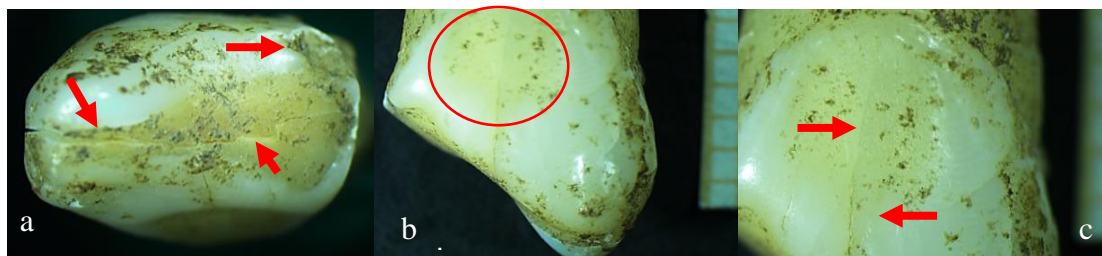**Figura 23.** Espectro químico onde se observam picos de oxigênio, alumínio e silicatos no incisivo superior lateral esquerdo (enterramento 1)

Os incisivos centrais superiores do enterramento 11 (adulto, masculino), apenas foram observados à lupa binocular. A dentição deste indivíduo é composta por sete dentes: na arcada superior existem os quatro incisivos, o canino esquerdo e o 1º pré-molar superior esquerdo; na arcada inferior apenas existe o 3º molar esquerdo, tendo perdido *ante mortem* dez dentes inferiores; para os restantes 15 dentes não foi possível de se observar se foram perdidos *ante* ou *post mortem*. Verificou-se remoção do ângulo mesial no incisivo central superior direito e mesiodistal nos dois incisivos e canino esquerdos (figura 24).



**Figura 24.** Dentição superior do enterramento 11, em que os incisivos centrais superiores mostram remoção de ângulos interproximais (b), assim como o incisivo lateral (seta branca) e canino (seta vermelha) esquerdos (a).

No incisivo central superior direito, em vista oclusal, existe uma fratura que atravessa a superfície dentária, bem como uma faceta de desgaste que expõe a dentina. Verificou-se no lado mesial uma área com superfície irregular, compatível com uma possível fratura *ante mortem*. Na vista lingual, observa-se também uma faceta de desgaste, na qual se insere um microfratura dentária (figura 25).




**Figura 25.** Incisivo superior central direito, do enterramento 11, em vista oclusal (a) e lingual (b,c), onde se observa facetas de desgaste, exposição de dentina e microfraturas.

Como referido, o incisivo central superior esquerdo apresenta remoção dos ângulos mesiodistal. Tem uma fratura oclusal e na mesma vista tem exposição de dentina, consequência da remoção dos ângulos interproximais. Vêm-se também várias facetas de desgaste na superfície lingual e bucal (figura 26).



**Figura 26.** Incisivo superior central esquerdo, do enterramento 11, em vista oclusal (a), distal (b) e bucal (c), onde se verifica a existência de facetas de desgaste, exposição de dentina e microfraturas

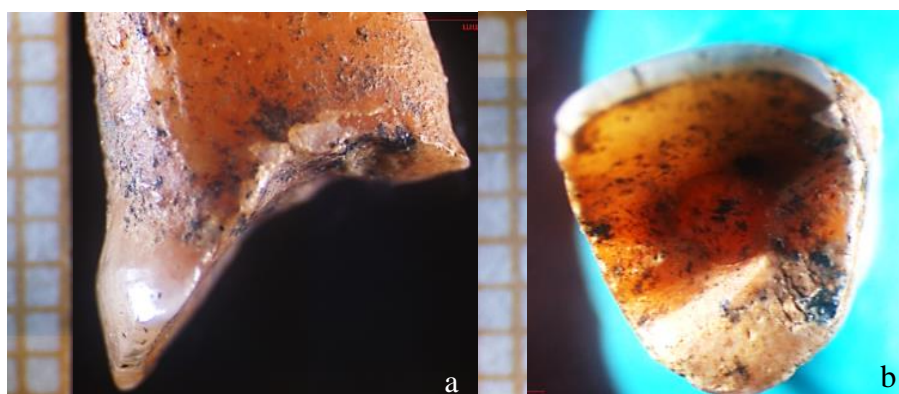
O indivíduo 34 (adulto, masculino), apresentava alterações na dentição anterior superior direita, compatíveis com possíveis modificações não-intencionais, pelo que foi necessária também a observação dos dentes com lupa binocular. Contudo, isso só foi realizado no incisivo central superior direito, pois os restantes encontravam-se *in situ* no maxilar o que, pela sua dimensão, impediu a colocação na lupa. Os incisivos e canino superiores direitos apresentavam desgaste, que causou a remoção, quase por completo, da coroa, tendo o desgaste afetado os ângulos mesiodistais em todos os dentes (figura 27).




**Figura 27.** Maxilar superior direito do enterramento 34, com a dentição anterior em vista oclusal, onde se observa desgaste acentuado que eliminou as coroas.

Não é possível afirmar se o desgaste dentário é simétrico, ou assimétrico, porque não existe maxilar nem dentição esquerdos. Do direito recuperaram-se os incisivos, canino e 2º molar. Os prémolares e 1º molar direitos perderam-se *ante mortem* e o 3º molar *post mortem*. A dentição inferior está quase completa, com exceção do 3º molar direito (perdido *ante mortem*) e o 1º pré-molar e 1º molar esquerdos (perdidos *post mortem*).

Quando observados à lupa verificou-se a existência de desgaste atípico na coroa, fazendo com que esta esteja “escavada”, sobrando apenas uma fração do rebordo da superfície bucal (figura 28a). Apresenta sulcos e uma superfície irregular (figura 28b, 29b) em vista oclusal, com exposição da câmara polpar (figura 28b). E na superfície bucal observaram-se microfraturas (figura 29a). Os padrões de abrasão são difusos e irregulares na direção, severidade e na distribuição, sendo que todas as vistas foram afetadas.

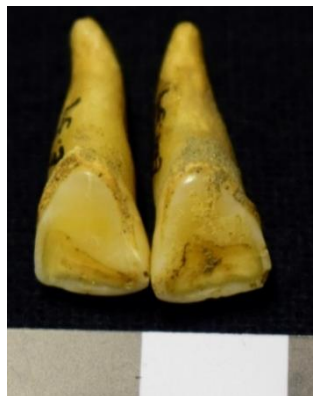

**Figura 28.** Observação em lupa binocular, do incisivo superior central direito (enterramento 34) em vista medial (a) e oclusal (b).



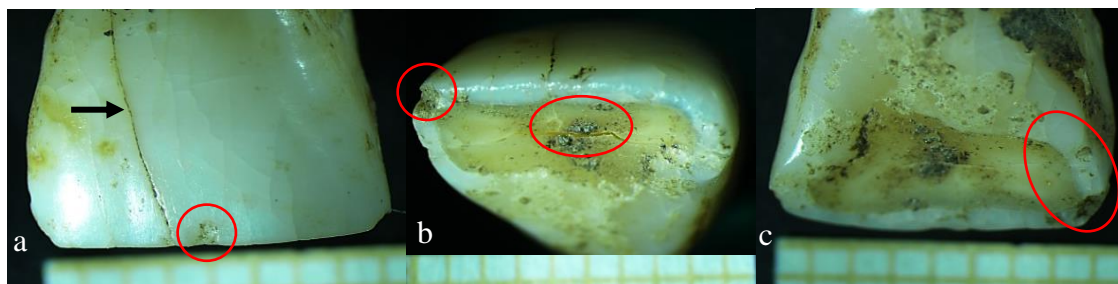**Figura 29.** Observação em lupa binocular, do incisivo superior central direito do enterramento 34, com desgaste acentuado, em vista lateral (a) e oclusal (b), mostrando a superfície irregular (b) e microfraturas (a).

O indivíduo 39 (adulto, feminino) possuía desgaste atípico nas facetas linguais dos incisivos centrais superiores (figura 30). Foi observado na lupa binocular o incisivo superior central direito e no MEV ambos os dentes. Existe desgaste demarcado na face lingual dos dentes, havendo exposição de dentina. Dos dois incisivos centrais, o direito é o dente que tem maior desgaste atípico. A dentição inferior não está afetada por desgaste.




**Figura 30.** Incisivos centrais superiores do indivíduo 39, com desgaste atípico na superfície lingual.

Na lupa binocular, em vista bucal os dentes possuem uma fissura longitudinal que atravessa a coroa (figura 31a), bem como uma fratura *ante mortem* com superfície irregular, junto dessa mesma fissura. Outras microfraturas podem ser observadas tanto lateral como medialmente, com superfícies rugosas e irregulares. Na superfície lingual, a camada de desgaste observada, em que está exposta a dentina, é também atravessada por uma fratura/fissura mesiodistal, cujos rebordos se encontram polidos (figura 31b).



**Figura 31.** Incisivo superior central direito em vista bucal (a), oclusal (b) e lingual (c), mostrando exposição de dentina e microfraturas..

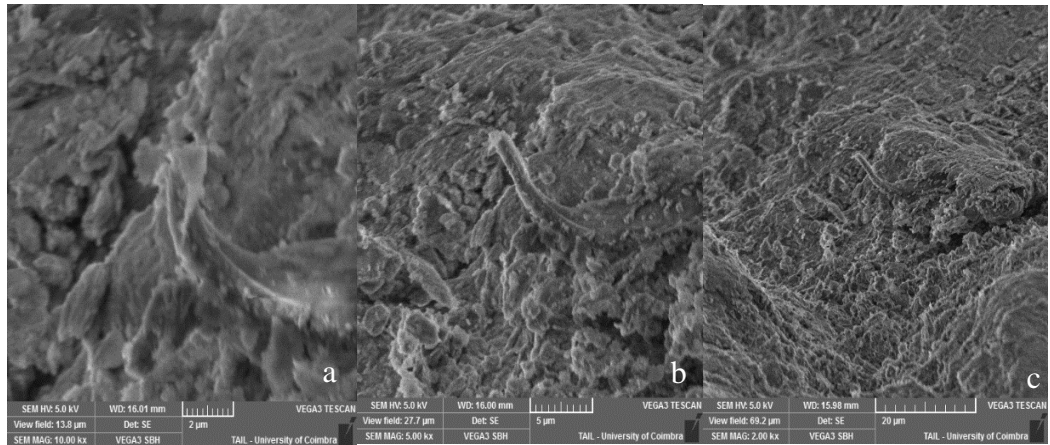
Os incisivos superiores centrais revelaram acentuados padrões de desgaste, e quando observados no microscópio eletrônico de varrimento (figura 32), verifica-se que estão associados a várias microfraturas no esmalte, principalmente na zona de exposição da dentina.



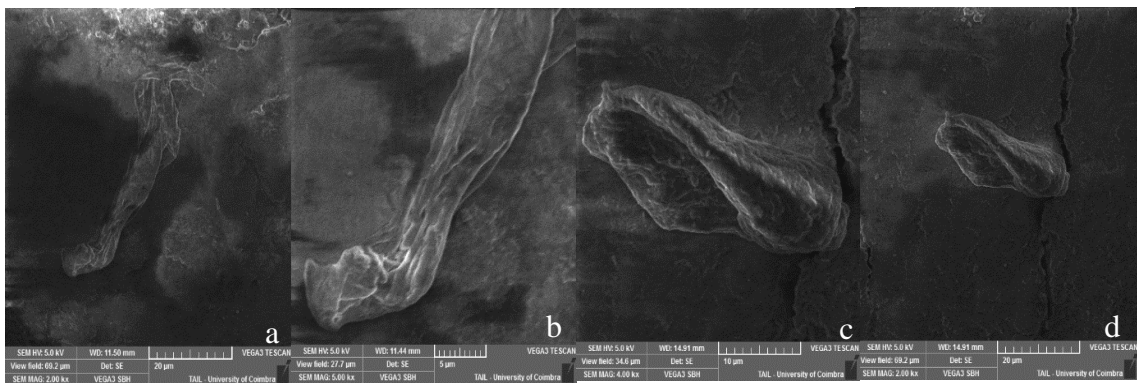
**Figura 32.** Incisivo superiores centrais do enterramento 39, na base do microscópio eletrônico, com fotografia em BSE.

Ambos os dentes continham microfibras de origem desconhecida, eventualmente vegetais (figura 33 e 34). As microfibras encontravam-se junto de microfraturas dentárias. Por esse motivo, realizaram-se mapas de componentes químicas às fibras, verificando-se que, em ambos os dentes, estas eram compostas por carbono e azoto, estando estes elementos apenas nas fibras e não nas superfícies dentária (figura 35 e 36).





**Figura 33.** Fibras orgânicas do incisivo superior central direito do enterramento 39, vistas ao microscópio eletrônico de varrimento, com ampliações de 10000x, 5000x e 2000x, (da esquerda para a direita).

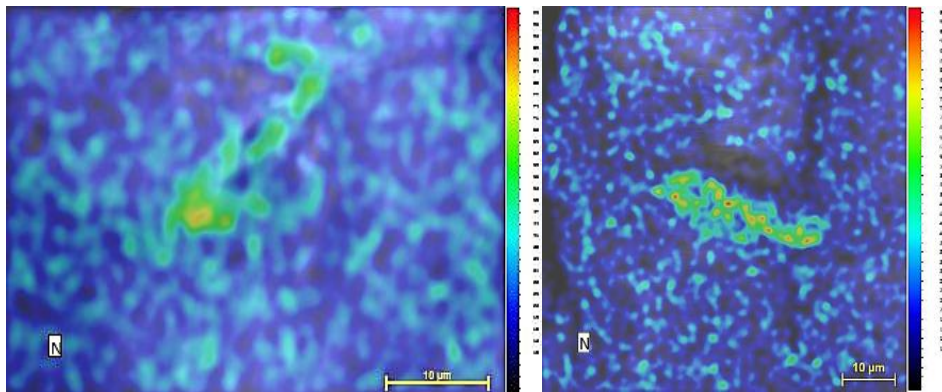


**Figura 34.** Fibras orgânicas do incisivo superior central direito (a, b) e do incisivo superior central esquerdo (c, d) do indivíduo 39, no MEV, com ampliações de 2000x, 5000x, 4000x e 2000x (da esquerda para a direita).



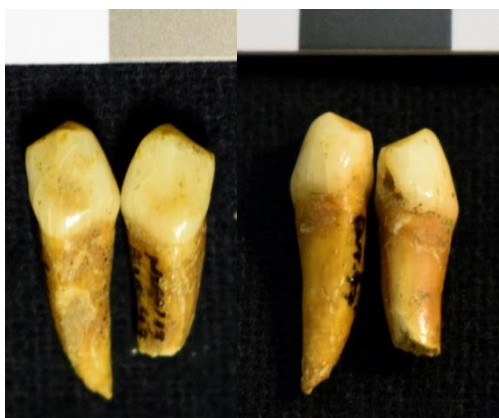**Figura 35.** Análise das componentes químicas de uma fibra com carbono encontrada no incisivo superior central direito (foto esquerda) e do incisivo superior central esquerdo (foto direita), do enterramento 39.

Os mapas cromáticos realizados nas fibras mostram que as concentrações de azoto e carbono, se encontram nos níveis entre 60-80 graus e nalgumas zonas ronda os 100. Apesar de não se poderem identificar de forma mais específica, as fibras são de material orgânico.



**Figura 36.** Mapa cromático das componentes químicas das fibras existentes nos incisivos superiores centrais direito (foto esquerda) e esquerdo (foto direita), do indivíduo 39, onde se verifica azoto na fibra orgânica.

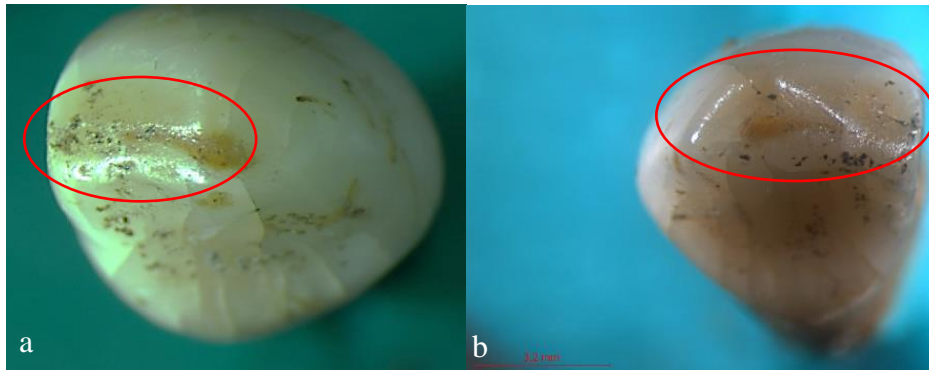
O último caso trata-se do indivíduo 47 (infantil, 7-12 anos), cujos caninos inferiores decíduos aparentam ter remoção de ambos os ângulos interproximais (figura 37). Os dentes deste indivíduo foram observados com lupa binocular e MEV.



**Figura 37.** Caninos inferiores decíduos, do indivíduo 47, com possível remoção dos ângulos mesiodistais vista lingual e bucal.


Em ambos os caninos registaram-se várias microfraturas longitudinais, na face bucal dos dentes e, em ambos, as fraturas longitudinais estão localizadas no meio da coroa, indo da JCE até superfície oclusal com desgaste. Quando se observam em vista lingual, existem microfraturas e zonas em que a superfície dentária é irregular. Aquando da observação na lupa, parecem apenas ter remoção do ângulo mesial, em que se vê uma

faceta de polimento, bem como exposição de dentina (figura 38). O canino esquerdo foi afetado por uma cárie mesial, podendo ser subseqüente da possível modificação (estando localizada numa zona com microfraturas).




**Figura 38.** Caninos inferiores decíduos em vista oclusal (a, canino direito; b, canino esquerdo), do enterramento 47.

Quando observados ao microscópio, estes dentes revelam vários sulcos, depressões e microfraturas, como se verifica na figura 39. No canino inferior decíduo direito, registou-se uma depressão com 1,95  $\mu\text{m}$  (1,95 micrometros = 0,00195 mm). A microfratura observada no dente esquerdo, mostra rebordos com polimento, deixando estrias/marcas que parecem ter sido causadas por limagem da superfície. Registaram-se também, várias estrias na superfície dentária de ambos os dentes (figura 40).

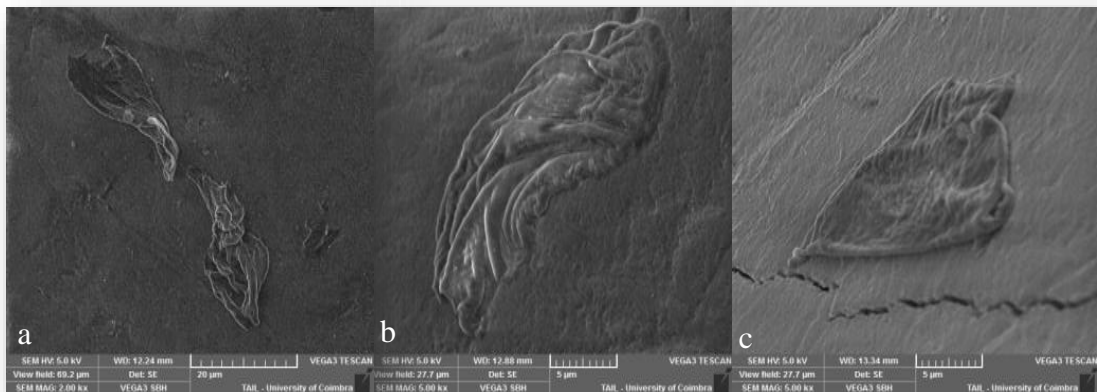


**Figura 39.** Mapa com a largura de uma depressão no canino inferior decíduo direito (a) e microfratura no canino inferior decíduo esquerdo (b).



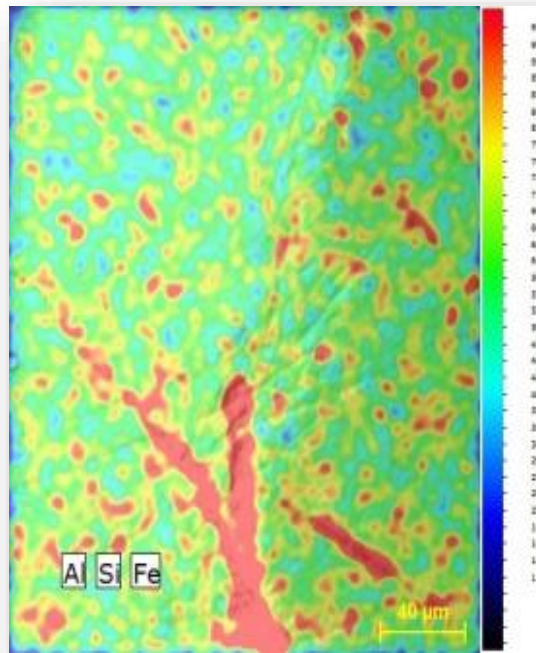**Figura 40.** Superfícies dentárias irregulares do canino inferior decíduo direito em SE (a) e BSE (b) e do canino inferior decíduo esquerdo em SE (c).

No canino inferior decíduo direito encontraram-se várias fibras associadas a depressões ou microfraturas (figura 41). Quando realizado o mapa cromático de uma das depressões dentárias, verificaram-se vários componentes químicos, como alumínio, silicatos e ferro, verificando-se a sua concentração e distribuição na superfície. Assim, como se vê na figura 42, a amostra tem um volume de interação<sup>3</sup> elevado, uma vez que se aproxima dos 100  $\mu\text{m}$  (concentração dos elementos químicos na superfície).



**Figura 41.** Fibras identificadas no canino inferior decíduo direito do enterramento 47.

<sup>3</sup> A cor de uma partícula é determinada pela frequência da onda de energia que reflete. A quantidade de energia é denominada quantum (menor valor que esta grandeza física pode apresentar). Os *quantums* de energia que atingem os metais, forçam os elétrons do átomo a distanciarem-se do núcleo. A quantidade de elétrons que se afastam do núcleo atômico, mede a quantidade de energia aplicada. A energia absorvida pelo elétron é depois libertada na mesma quantidade sobre a forma de fóton, quando este se volta a aproximar do núcleo. O fóton é a medida da radiação eletromagnética. O volume da amostra que gera fótons de raio-x depende do número atômico médio e da voltagem e corrente do feixe de elétrons incidentes na amostra. Os fótons de raio-x emitidos podem ser medidos de acordo com a energia, através do espectrómetro de energia dispersiva (EDS – *energy dispersive spectrometer*) ou em comprimento de onda, usando o espectrómetro de comprimento de onda dispersiva (WDS – *wavelength dispersive spectrometer*). Neste caso, o mapa cromático foi feito usando o EDS, o que gerou uma imagem de energia de raio-x. A quantidade de fótons aumenta, quanto maior for a voltagem e corrente do feixe principal e quanto maior o número atômico da amostra (Echlin, 2009). Assim, a absorção de energia feita pelos elétrons quando o feixe principal interage com a amostra, originam o volume de interação, que varia de tamanho consoante a energia dos elétrons, o  $n^{\circ}$  atômico e a densidade da amostra.



**Figura 42.** Mapa cromático das componentes químicas das depressões dos caninos inferiores decíduos do enterramento 47.

## 4.6. Paleopatologia

### 4.6.1. Patologia Oral

O estudo da patologia oral incidiu na análise da perda *ante mortem* de dentes, cárie dentária, tártaro, doença periodontal e inflamações periapicais. Neste capítulo, para além dos aspetos referidos, inseriram-se também os resultados do desgaste dentário oclusal e hipoplasias do esmalte dentário (indicador de stress fisiológico).

A contagem da dentição foi efetuada diferenciando-se a perda de dentes *ante mortem* e *post mortem*. É considerada perda *ante mortem* quando se verifica início do processo de remodelação no alvéolo do dente (parcial ou total) e *post mortem* quando este não mostra indícios de reabsorção.

A amostra é composta por 360 dentes, provenientes de 21/39 (53,8%) indivíduos, adultos e não-adultos, considerando que os restantes esqueletos não possuíam dentição e/ou mandíbulas e maxilares para se observarem. No que concerne aos indivíduos adultos da amostra, apenas 14/27 (51,8%) têm dentição (tabela 21), estando presentes 214 dentes (24,8%), de 864 esperados – 119 superiores e 95 inferiores. Somente 7/11 (63,6%) indivíduos não-adultos (tabela 22) possuíam dentição, existindo 142 dentes destes indivíduos – 99 definitivos (45 superiores e 54 inferiores) e 43 decíduos.

Não foram possíveis de identificar 4/360 (1,1%) dentes da amostra.

**Tabela 21.** Discriminação da dentição de 14 adultos da amostra, por tipo de dente e lateralidade.

Dentição Adultos							
Maxilar	E	D	Total	Mandibula	E	D	Total
Incisivo central	6	7	13	Incisivo central	5	7	12
Incisivo lateral	8	9	17	Incisivo lateral	7	6	13
Canino	9	9	18	Canino	7	8	15
1º pré - molar	9	7	16	1º pré - molar	7	8	15
2º pré - molar	6	6	12	2º pré - molar	4	6	10
1º molar	7	7	14	1º molar	6	6	12
2º molar	7	9	16	2º molar	5	5	10
3º molar	6	7	13	3º molar	4	4	8
<b>Total</b>	<b>58</b>	<b>61</b>	<b>119</b>	<b>Total</b>	<b>45</b>	<b>50</b>	<b>95</b>

Legenda: E – esquerda; D – direita;

**Tabela 22.** Discriminação da dentição definitiva de 7 não-adultos da amostra, por tipo de dente e lateralidade.

Dentição Não-Adultos							
Maxilar	E	D	Total	Mandibula	E	D	Total
Incisivo central	4	3	7	Incisivo central	4	4	8
Incisivo lateral	2	3	5	Incisivo lateral	4	4	8
Canino	3	3	6	Canino	2	3	5
1º pré - molar	3	3	6	1º pré - molar	2	4	6
2º pré - molar	2	3	5	2º pré - molar	3	3	6
1º molar	4	3	7	1º molar	5	4	9
2º molar	4	3	7	2º molar	4	4	8
3º molar	1	1	2	3º molar	2	2	4
<b>Total</b>	<b>23</b>	<b>22</b>	<b>45</b>	<b>Total</b>	<b>26</b>	<b>28</b>	<b>54</b>

Legenda: E – esquerda; D – direita;

### Perda de dentes *antemortem*

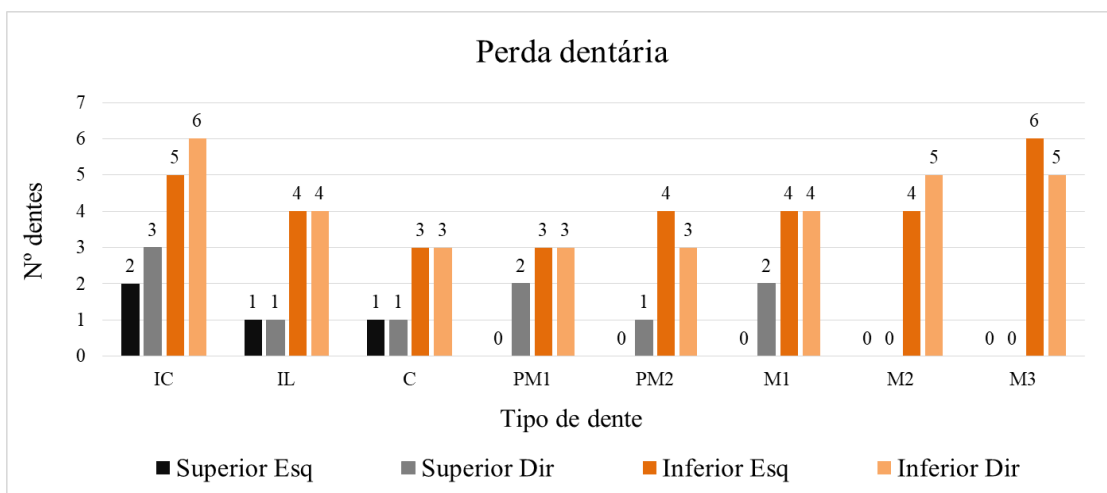
A perda de dentes *ante mortem* foi pesquisada em 14 indivíduos adultos (quatro do sexo feminino, nove do sexo masculino, um de sexo indeterminado) e num adolescente (sexo masculino) que tinha ainda os 3<sup>os</sup> molares a erupcionar, sendo estes considerados presentes. Dos 15 indivíduos considerados, verificou-se perda *ante mortem* de dentes em quatro esqueletos do sexo feminino, em cinco do sexo masculino (indivíduos adultos) e no esqueleto de sexo indeterminado. Como se verifica na tabela 23, 67,8% (80/118) dos dentes foram perdidos durante a vida dos indivíduos, dos quais 29,7% (35/118) estavam ainda em fase de reabsorção aquando da sua morte e 38,1% (45/118) já estavam reabsorvidos na totalidade. O dente mais perdido em vida, no maxilar, foi o incisivo

central direito e na mandíbula foi o terceiro molar esquerdo, juntamente com o incisivo central direito (figura 43).

**Tabela 23.** Perda dentária *antemortem* e *postmortem* dos indivíduos da amostra.

Perda Dentária										
Tipo dente	NO		PAM completa		PAM ativa		Postmortem		Total n	Total %
	n	%	n	%	n	%	n	%		
IC	2	1,7	9	7,6	7	5,9	1	0,8	19	16,1
IL	1	0,8	5	4,2	5	4,2	2	1,7	13	11,0
C	4	3,4	3	2,5	5	4,2	1	0,8	13	11,0
PM1	4	3,4	4	3,4	4	3,4	1	0,8	13	11,0
PM2	4	3,4	6	5,1	2	1,7	2	1,7	14	11,9
M1	5	4,2	6	5,1	4	3,4	0	0,0	15	12,7
M2	4	3,4	6	5,1	3	2,5	1	0,8	14	11,9
M3	5	4,2	6	5,1	5	4,2	1	0,8	17	14,4
<b>Total</b>	<b>29</b>	<b>24,6</b>	<b>45</b>	<b>38,1</b>	<b>35</b>	<b>29,7</b>	<b>9</b>	<b>7,6</b>	<b>118</b>	<b>100,0</b>

Legenda: NO – não observável; PAM completa – perda *ante mortem* com reabsorção completa; PAM ativa – perda *ante mortem* com reabsorção; n – nº de casos observados.



**Figura 43.** Perda dentária *antemortem* de dez indivíduos da amostra, por arcadas dentárias e lateralidade.

### Lesões cariogénicas

No que remete ao estudo das cáries, em 21 indivíduos com dentição, 76,2% (16/21) foram afetados por lesões cariogénicas, nomeadamente quatro indivíduos do sexo feminino, nove de sexo masculino (incluindo um adolescente), um de sexo indeterminado e dois não-adultos. Dez indivíduos (62,5%) apresentam dentição policariada e apenas seis (37,5%) têm um dente afetado pela cárie. Foram registadas 45 cáries (40 em dentes definitivos e 5 em decíduos), o equivalente a 12,5% na dentição total da amostra (n=360).

O esqueleto 9 (adulto, sexo feminino) apresenta o maior número de cáries, tendo 10 dentes afetados, 7 superiores e 3 inferiores. Na tabela 24, estão apresentados os resultados para a dentição definitiva, por tipo de dente, sexo, lateralidade e arcada superior e inferior.

Verificou-se que, no maxilar, os dentes com maior frequência de cáries foram os 1<sup>os</sup> molares e os incisivos centrais foram os menos afetados (não se registou ocorrência de cárie). Nos dentes mandibulares, os mais afetados foram os caninos, mas, por outro lado, não se verificou existência de lesões cariogénicas nos 1<sup>os</sup> e 2<sup>os</sup> prémolares inferiores.

**Tabela 24.** Frequência das cáries dentárias na dentição definitiva dos indivíduos da amostra.

		Lesões cariogénicas														Total (n=245)	Total %		
		Tipo de dente																	
		IC		IL		C		PM1		PM2		M1		M2				M3	
		E	D	E	D	E	D	E	D	E	D	E	D	E	D				
Maxilar	Fem	0	0	1	0	2	1	0	1	1	0	1	1	2	1	1	2	14	5,7
	Masc	0	0	1	1	1	0	3	1	1	0	2	2	0	1	0	0	13	5,3
	Ind	0	0	0	0	0	0	0	0	0	0	0	0	0	0	0	0	0	0,0
Mandíbula	Fem	1	0	1	0	1	0	0	0	0	0	0	0	0	1	1	1	6	2,4
	Masc	0	0	0	0	1	2	0	0	0	0	0	2	0	1	0	1	7	2,9
	Ind	0	0	0	0	0	0	0	0	0	0	0	0	0	0	0	0	0	0,0
	Total	1	0	3	1	5	3	3	2	2	0	3	5	2	4	2	4	40	
	Total %	0,4	0,0	1,2	0,4	2,0	1,2	1,2	0,8	0,8	0,0	1,2	2,0	0,8	1,6	0,8	1,6		16,3

Legenda: Fem – feminino; Masc – masculino; Ind – indeterminado; E – esquerda; D – direita;

Na dentição decídua, verificaram-se cinco cáries. Foram afetados dois indivíduos (enterramento 42 e 47), sendo que um tinha dentição policariada (com quatro cáries, enterramento 42) e o outro apenas tinha uma cárie (enterramento 47). Nos dentes maxilares, registaram-se duas cáries – 1<sup>o</sup> e 2<sup>o</sup> molares superiores direitos; na dentição mandibular verificaram-se três cáries, tendo sido afetados um 1<sup>o</sup> molar inferior direito, um 2<sup>o</sup> molar inferior direito e um canino inferior esquerdo.

### Tártaro

O tártaro foi avaliado em 14 indivíduos adultos (quatro do sexo feminino, nove do sexo masculino, um de sexo indeterminado) e um adolescente (sexo masculino). Importa ainda referir que em oito (5,8%) dentes não foi possível analisar este parâmetro. Registou-se tártaro em 86,7% (13/15) dos indivíduos – quatro de sexo feminino, oito masculinos e um de sexo indeterminado. Em 245 dentes analisados, verificou-se que 131 (53,5%) têm

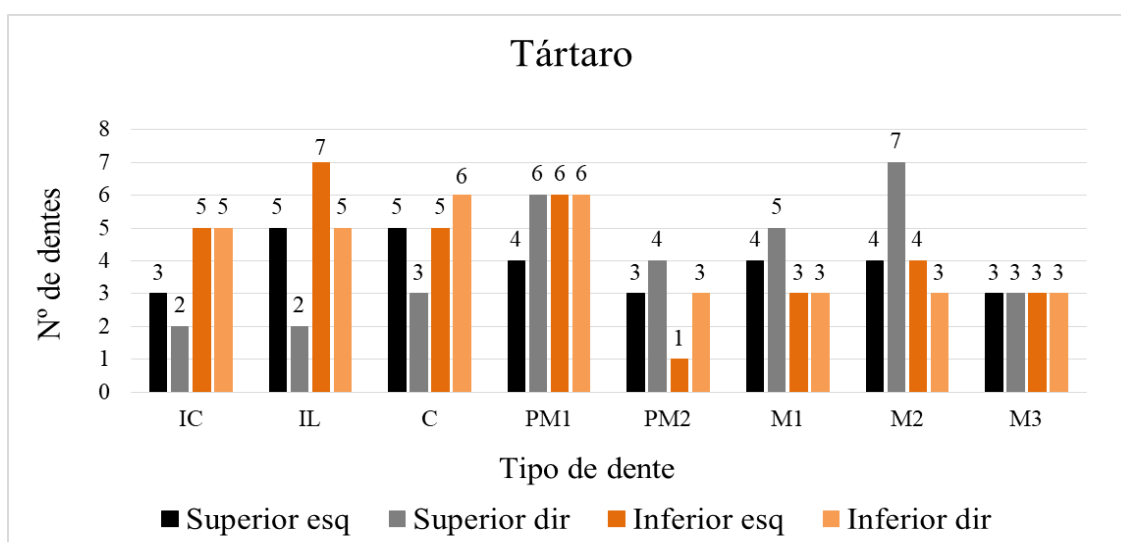


cálculo dentário. De acordo com a tabela 25, o grau um foi o que mais se registou, nomeadamente em 52,5% (73/139) dos dentes. Pelo contrário, o grau quatro foi o menos observado, sendo que, apenas 6,5% (9/139) dos dentes apresentam este grau. Como se observa na figura 44, no maxilar, o tipo de dente que registou mais tártaro foi o 2º molar direito, contrariamente, os incisivos centrais e laterais direitos foram os que registaram menor presença. Na mandíbula, o dente em que se verificou maior frequência de tártaro foi o incisivo lateral esquerdo. Em oposição, o 2º pré-molar esquerdo tinha a menor frequência de tártaro.

**Tabela 25.** Frequência de tártaro na dentição definitiva dos indivíduos da amostra.

Tártaro												
Tipo dente	NO		Grau 1		Grau 2		Grau 3		Grau 4		Total n	Total %
	n	%	n	%	n	%	n	%	n	%		
IC	0	0,0	4	2,9	11	7,9	0	0,0	0	0,0	15	10,8
IL	2	1,4	14	10,1	2	1,4	2	1,4	1	0,7	21	15,1
C	2	1,4	10	7,2	4	2,9	3	2,2	2	1,4	21	15,1
PM1	2	1,4	14	10,1	4	2,9	4	2,9	0	0,0	24	17,3
PM2	0	0,0	7	5,0	3	2,2	0	0,0	1	0,7	11	7,9
M1	1	0,7	9	6,5	3	2,2	1	0,7	2	1,4	16	11,5
M2	0	0,0	6	4,3	5	3,6	4	2,9	3	2,2	18	12,9
M3	1	0,7	9	6,5	2	1,4	1	0,7	0	0,0	13	9,4
Total	8	5,8	73	52,5	34	24,5	15	10,8	9	6,5	139	100,0

Legenda: IC – incisivo central; IL – incisivo lateral; C – canino; PM1 – 1º pré-molar; PM2 – 2º pré-molar; M1 – 1º molar; M2 – 2º molar; M3 – 3º molar



**Figura 44.** Registro de tártaro nos indivíduos adultos da amostra, por arcada dentária e lateralidade.

## Desgaste dentário oclusal

O desgaste registou-se em 15/21 (71,42%) indivíduos (14 adultos – quatro de sexo feminino, nove de sexo masculino e um de sexo indeterminado; e um adolescente de sexo masculino). Como se observa na tabela 26, a dentição anterior foi mais afetada pelo desgaste do que a dentição posterior. Todos os graus de desgaste estavam presentes. Em 245 dentes definitivos, 24,9% (61 dentes) apresentam um desgaste de grau 3, sendo este o mais pronunciado. Pelo contrário, apenas 1,6% (quatro dentes – dois incisivos laterais e dois caninos) apresentam o grau mais elevado – grau 8, que foi o menos registado. Refere-se que em 5,7% (14/245) dos dentes não foi possível observar o desgaste.

Quando considerados todos (n=245) os dentes definitivos, o desgaste médio é 3,65. Os indivíduos do sexo feminino possuem em média menor desgaste que os masculinos, respectivamente 3,4 (n=85) e 3,80 (n=157). A média de desgaste dentário do indivíduo de sexo indeterminado é 2,67 (n=3).

**Tabela 26.** Graus de desgaste da dentição definitiva de 14 adultos e 1 adolescente, por tipo de dente.

Tipo dente		Grau de Desgaste												Total n	Total %	Média %						
		NO		Grau 1		Grau 2		Grau 3		Grau 4		Grau 5					Grau 6		Grau 7		Grau 8	
		n	%	n	%	n	%	n	%	n	%	n	%				n	%	n	%	n	%
Dentes anteriores	IC	2	0,8	0	0,0	5	2,0	8	3,3	6	2,4	5	2,0	2	0,8	1	0,4	0	0,0	29	11,8	13,6
	IL	1	0,4	4	1,6	6	2,4	9	3,7	4	1,6	6	2,4	1	0,4	1	0,4	2	0,8	34	13,9	
	C	2	0,8	4	1,6	8	3,3	9	3,7	7	2,9	3	1,2	1	0,4	1	0,4	2	0,8	37	15,1	
Dentes posteriores	PM1	2	0,8	3	1,2	6	2,4	12	4,9	5	2,0	3	1,2	0	0,0	4	1,6	0	0,0	35	14,3	11,8
	PM2	0	0,0	6	2,4	5	2,0	5	2,0	3	1,2	3	1,2	0	0,0	3	1,2	0	0,0	25	10,2	
	M1	1	0,4	0	0,0	1	0,4	6	2,4	4	1,6	6	2,4	8	3,3	2	0,8	0	0,0	28	11,4	
	M2	2	0,8	0	0,0	7	2,9	8	3,3	6	2,4	3	1,2	6	2,4	0	0,0	0	0,0	32	13,1	
	M3	4	1,6	4	1,6	5	2,0	4	1,6	1	0,4	3	1,2	3	1,2	1	0,4	0	0,0	25	10,2	
Total		14	5,7	21	8,6	43	17,6	61	24,9	36	14,7	32	13,1	21	8,6	13	5,3	4	1,6	245	100,0	

Legenda: IC – incisivo central; IL – incisivo lateral; C – canino; PM1 – 1º pré-molar; PM2 – 2º pré-molar; M1 – 1º molar; M2 – 2º molar; M3 – 3º molar; n – nº de dentes com o desgaste

## Doença periodontal

De acordo com o método de Kerr (1988, 1998), para se avaliar a doença periodontal é necessário ter pelo menos 15 septos interdentários conservados. Foram considerados indivíduos adultos e não-adultos com dentição definitiva erupcionada. Assim sendo, esta patologia apenas pôde ser avaliada num indivíduo (adolescente do sexo masculino), mas este não apresentava alterações no periodonte, sendo considerado saudável (categoria 1).

## Lesões periapicais

As inflamações periapicais registaram-se em apenas dois indivíduos adultos – enterramento 8 (sexo masculino) e 30 (sexo indeterminado). No primeiro identificou-se no maxilar superior esquerdo, três cavidades, com aspeto circular e rebordos definidos, associadas às raízes distais do incisivo lateral, canino e pré-molar. O mesmo tipo de lesão estava também presente na mandíbula, na zona do canino direito. Estas lesões são compatíveis com a existência de quistos periapicais.

No segundo caso (indivíduo 30), verificou-se, no lado direito da mandíbula, na zona do incisivo lateral e canino direitos uma cavidade com rebordos remodelados, microporosidade e crescimento de osso novo. Os dentes associados à zona da lesão foram perdidos *ante mortem*, bem como os incisivos centrais direito e esquerdo.

## Hipoplasias lineares do esmalte dentário

As hipoplasias lineares do esmalte dentário foram contabilizadas em 14 indivíduos adultos (quatro de sexo feminino, nove do sexo masculino, um de sexo indeterminado) e um adolescente (sexo masculino). Este indicador de stresse afetou 73,3% (11/15) dos indivíduos – quatro de sexo feminino, sete de sexo masculino (incluindo o adolescente). Foram pesquisadas em 245 dentes, sendo que em 51,4% (126 dentes) se verificaram estes defeitos de esmalte. Para 38,4% (94/245), a mesma não se manifesta. Nos restantes 10,2% (25/245) não foi possível observar este parâmetro. Como se vê na tabela 27, o canino foi o dente que mais registou estes defeitos na deposição do esmalte dentário.

**Tabela 27.** Frequência das hipoplasias lineares do esmalte dentário, por tipo de dente, em 14 indivíduos adultos e um adolescente da amostra.

Hipoplasias do esmalte dentário								
Tipo dente	NO		Presente		Ausente		Total n	Total %
	n	%	n	%	n	%		
IC	2	0,8	16	6,5	11	4,5	29	11,8
IL	3	1,2	17	6,9	14	5,7	34	13,9
C	4	1,6	30	12,2	4	1,6	38	15,5
PM1	5	2,0	23	9,4	7	2,9	35	14,3
PM2	1	0,4	16	6,5	8	3,3	25	10,2
M1	2	0,8	10	4,1	16	6,5	28	11,4
M2	4	1,6	6	2,4	21	8,6	31	12,7
M3	4	1,6	8	3,3	13	5,3	25	10,2
Total	25	10,2	126	51,4	94	38,4	245	100,0

Legenda: IC – incisivo central; IL – incisivo lateral; C – canino; PM1 – 1º pré-molar; PM2 – 2º pré-molar; M1 – 1º molar; M2 – 2º molar; M3 – 3º molar; NO – não observável; n – nº de casos

## 4.6.2. Patologia Degenerativa

### Patologia degenerativa articular: osteoartrose

Para o estudo da patologia degenerativa articular (osteoartrose) observaram-se as articulações móveis (fibrocartilaginosas) do esqueleto apendicular e uma articulação do esqueleto axial, nomeadamente, a articulação temporomandibular.

Foi possível avaliar 100,0% (27/27) dos indivíduos adultos, sendo que 29,6% (8/27, dois do sexo feminino e seis do sexo masculino) têm pelo menos uma articulação afetada por esta condição patológica.

Como se registou na tabela 28, as articulações mais afetadas são da coluna vertebral, tanto nos processos como nos corpos intervertebrais. A zona menos afetada é a da mão.

**Tabela 28.** Registo da presença de osteoartrose dos indivíduos da amostra em estudo.

Articulação	Osteoartrose																	
	Feminino			Masculino			Indeterminado											
	Esq			Dir			Esq			Dir								
	N	OA	%	N	OA	%	N	OA	%	N	OA	%						
Temporo-mandibular	2	0	0,0%	2	0	0,0%	4	0	0,0%	5	0	0,0%	1	0	0,0%	1	0	0,0%
Inter-vertebral (corpo)	4	1	25,0%	4	1	25,0%	11	5	45,5%	11	5	45,5%	0	0	0,0%	0	0	0,0%
Inter-vertebral (processos)	4	2	50,0%	4	2	50,0%	2	0	0,0%	2	0	0,0%	0	0	0,0%	0	0	0,0%
Esterno-clavicular	2	0	0,0%	3	0	0,0%	5	1	20,0%	5	1	20,0%	0	0	0,0%	0	0	0,0%
Acrómio-clavicular	3	0	0,0%	3	0	0,0%	6	1	16,7%	5	0	0,0%	0	0	0,0%	0	0	0,0%
Costo-vertebral	1	0	0,0%	1	0	0,0%	0	0	0,0%	0	0	0,0%	0	0	0,0%	0	0	0,0%
Ombro	3	0	0,0%	3	0	0,0%	5	1	20,0%	6	0	0,0%	0	0	0,0%	0	0	0,0%
Cotovelo	3	0	0,0%	4	0	0,0%	9	0	0,0%	11	0	0,0%	0	0	0,0%	1	0	0,0%
Punho	2	0	0,0%	3	0	0,0%	11	0	0,0%	10	0	0,0%	0	0	0,0%	0	0	0,0%
Mão	2	0	0,0%	2	0	0,0%	11	1	9,1%	9	0	0,0%	2	0	0,0%	1	0	0,0%
Anca	2	0	0,0%	3	0	0,0%	3	0	0,0%	3	0	0,0%	0	0	0,0%	0	0	0,0%
Joelho	4	0	0,0%	5	0	0,0%	10	2	20,0%	12	3	25,0%	0	0	0,0%	0	0	0,0%
Tornozelo	4	0	0,0%	4	0	0,0%	8	0	0,0%	9	0	0,0%	1	0	0,0%	1	0	0,0%
Pé	2	0	0,0%	4	0	0,0%	7	0	0,0%	9	0	0,0%	1	0	0,0%	0	0	0,0%

Legenda: Esq – esquerdo; Dir – direito; N – nº total de observações realizadas; OA – nº de casos com osteoartrose

### Patologia degenerativa não-articular: alterações das enteses

As alterações das enteses pesquisaram-se em 92,6% (25/27) dos indivíduos adultos (sete de sexo feminino, dezasseis de sexo masculino e dois de sexo indeterminado). Como se verifica na tabela 29, no lado esquerdo, a entese mais afetada é na inserção do tendão de Aquiles (calcâneo) e no lado direito é no epicôndilo lateral (úmero).

**Tabela 29.** Registo das alterações das enteses nos indivíduos da amostra em estudo.

<b>Alterações nas enteses</b>									
Enteses		Esquerdo				Direito			
		N	n	%	NO	N	n	%	NO
Clavícula	Tubérculo conóide	9	2	22,2%	15	9	1	11,1%	16
	Ligamento costoclavicular	10	3	30,0%	14	8	3	37,5%	16
Omoplata	Acrómio	6	0	0,0%	18	9	2	22,2%	14
	Processo coracóide	7	1	14,3%	17	7	0	0,0%	17
Úmero	Crista lateral supracondilar	12	2	16,7%	13	13	7	53,8%	12
	Crista medial supracondilar	12	0	0,0%	13	13	2	15,4%	12
	Epicôndilo medial	7	0	0,0%	17	10	1	10,0%	15
	Epicôndilo lateral	9	2	22,2%	14	12	7	58,3%	13
	Tubérculo maior	5	0	0,0%	19	5	1	20,0%	20
	Tubérculo menor	4	0	0,0%	21	5	0	0,0%	17
Rádio	Tuberosidade bicipital	9	2	22,2%	16	13	4	30,8%	12
	Estilóide radial	4	2	50,0%	21	4	1	25,0%	21
Ulna	Tuberosidade tricpital	9	3	33,3%	15	14	5	35,7%	10
	Estilóide cubital	8	1	12,5%	17	5	1	20,0%	20
Fémur	Grande trocânter	7	3	42,9%	15	9	1	11,1%	14
	Pequeno trocânter	7	2	28,6%	16	12	3	25,0%	10
	Fossa digital	6	3	50,0%	17	8	4	50,0%	15
	Linea aspera	16	5	31,3%	8	19	8	42,1%	5
Patela	Zona não-articular	13	5	38,5%	12	17	7	41,2%	8
Tíbia	Fossa solear	13	1	7,7%	11	16	1	0,0%	8
	Tuberosidade anterior	12	4	33,3%	11	14	4	28,6%	10
	Maléolo medial	9	0	0,0%	16	8	0	0,0%	17
	Maléolo distal	11	2	18,2%	13	13	2	15,4%	12
Fíbula	Maléolo lateral	13	2	15,4%	11	11	1	9,1%	14
	Ligamento túbio-fibular	14	5	35,7%	10	14	7	50,0%	11
Calcâneo	Tendão de Aquiles	10	7	70,0%	14	11	6	54,5%	14
	Processo lateral	8	0	0,0%	15	10	1	10,0%	15
	Processo medial	8	1	0,0%	17	10	1	0,0%	13

Legenda: N – N° de observações realizadas; n- N° de casos observados; NO- Não Observável

### 4.6.3. Nódulos de Schmorl

Os nódulos de Schmorl são depressões que surgem nos corpos vertebrais (superior e inferior), resultantes de hérnias discais. Registaram-se em 17,9% (5/28) dos indivíduos da amostra (quatro adultos e um adolescente, todos de sexo masculino). Os nódulos estão nas vértebras torácicas em 17,9% (5/28) dos indivíduos e nas lombares em 7,1% (2/28). Não foi possível contabilizar quantas vértebras por indivíduo estavam afetadas, pois as vértebras não se conservaram.

#### 4.6.4. Casos particulares

Verificou-se que estava a ocorrer fusão paravertebral em seis indivíduos adultos (cinco de sexo masculino e um de sexo feminino).


O enterramento 6 (adulto, sexo masculino) apresenta várias vértebras torácicas com crescimento ósseo, que formam pontes paravertebrais. Essas vértebras possuem também nódulos de Schmorl. Nas vértebras lombares verificou-se crescimento de osteófitos e labiação, contudo, pela fragmentação óssea, não se conseguiu identificar especificamente quais as vértebras com as alterações. Para além destas lesões, o indivíduo apresenta ainda, em ambas as omoplatas, uma espícula óssea, bem definida, na zona lateral dos processos coracóides. Nas mãos, as falanges intermédias e distais têm todas crescimento ósseo nas diáfises, tanto no lado medial como lateral. Estas alterações são bilaterais.

No indivíduo 7 (adulto, sexo masculino) nas vértebras torácicas, há formação de osteófitos que formam uma ponte vertebral entre a 2<sup>a</sup> e 3<sup>a</sup> vértebra torácica.

O indivíduo 8 (adulto, sexo masculino) tem fusão paravertebral de várias vértebras torácicas, cujas facetas articulares estão viradas para o lado interior e para dentro. Nestas, verificam-se igualmente nódulos de Schmorl. Nas clavículas, há microporosidade nas extremidades esternais, que apresentam destruição lítica das facetas de articulação com o esterno. Nas ulnas e rádios, as facetas articulares estão com alterações na sua morfologia por haver crescimento ósseo.

O esqueleto 25 (adulto, sexo masculino) tem nas vértebras lombares, formação de osteófitos com aspeto de “bicos de papagaio”, o que levou ao crescimento de pontes paravertebrais entre as várias vértebras. Além destas lesões, na mandíbula, existem alterações degenerativas na zona dos côndilos mandibulares, com microporosidade. Na mão esquerda, as falanges intermédias e distais têm crescimento ósseo nas diáfises e extremidades, sendo estas bilaterais. No pé direito, verifica-se fusão da 5<sup>a</sup> falange intermédia com a distal.

O enterramento 39 (adulto, sexo feminino) apresenta várias vértebras torácicas com pontes paravertebrais (figura 45); nas lombares há fusão dos processos posteriores de algumas vértebras, bem como fusão entre a 5<sup>a</sup> vértebra lombar e 1<sup>a</sup> sacrada (figura 46).



**Figura 45.** Ponte óssea (seta) numa vértebra torácica do enterramento 39 (adulto, sexo feminino). Provavelmente iria ocorrer fusão com a vértebra superior.



**Figura 46.** Fusão entre a 5ª vértebra lombar e a 1ª vértebra sacral do enterramento 39 (adulto, sexo feminino).

No enterramento 28 (adulto, sexo masculino) existem nódulos de Schmorl de forma generalizada na coluna vertebral, bem como osteófitos que levaram à formação de pontes vertebrais. Para além das fusões paravertebrais, este indivíduo mostra ainda fusão sacroílica, registando-se uma ponte óssea entre o coxal esquerdo e o sacro, indiciando que a mesma estava a ocorrer (figura 47). Por fragmentação do coxal direito, não se pode

verificar se seria bilateral. Verificou-se formação de espículas entre as tíbias e fíbulas, nas extremidades distais (bilateralmente). Observaram-se alterações degenerativas nos pés, causadas provavelmente por esforço biomecânico de compensação.



**Figura 47.** Ponte óssea (seta) no coxal esquerdo do enterramento 28 (adulto, sexo masculino), onde iria ocorrer fusão óssea com o sacro.

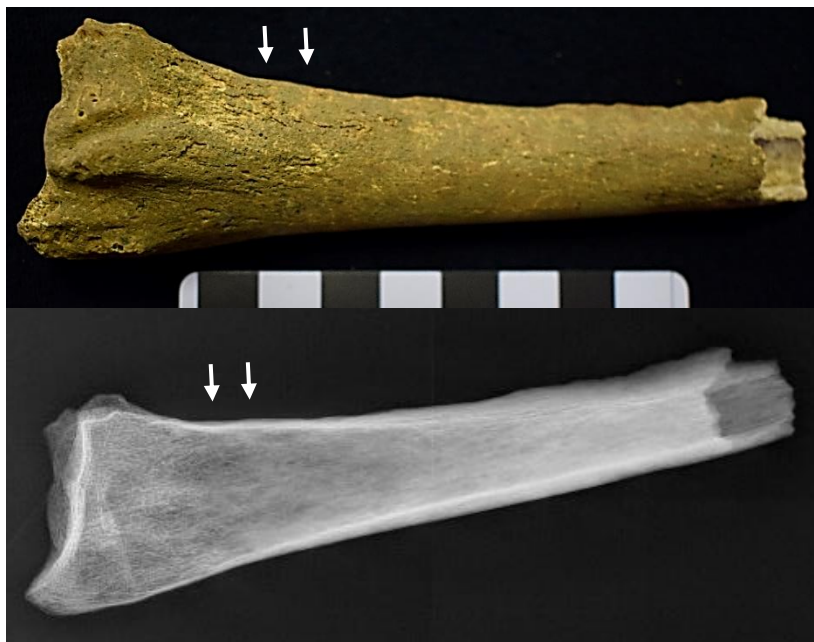Do mesmo modo, no indivíduo 34 (adulto de sexo masculino), no coxal esquerdo existe uma ponte óssea, indicativa de ocorrência de fusão com o sacro. O coxal direito tem alterações degenerativas (espículas e porosidade) na tuberosidade isquiática mas, pela fragmentação óssea, não se conseguiu observar se a fusão seria bilateral ou não. É necessário realçar que neste indivíduo existe uma diferença no comprimento dos úmeros (esquerdo: 305 mm; direito: 313 mm) e perímetros das ulnas (direita: 76 mm; esquerda: 65 mm). O úmero esquerdo apresenta uma torção no terço proximal da diáfise, o que causou o encurtamento deste, levando à diferença nos comprimentos dos ossos (figura 48). O epicôndilo medial do úmero direito também é maior que o do esquerdo, levando à alteração da morfologia da articulação. Esta alteração refletiu-se nas articulações das ulnas. As ulnas têm labiação na faceta articular com o úmero, bem como espículas ósseas nessa extremidade (figura 50). Ambos os rádios exibem labiação e no direito existe formação de osso, com aspeto poroso (woven) acima da linha de metáfise distal, em vista posterior (figura 49), que levou ao alargamento da diáfise. Na mão direita, a 3ª falange proximal tem torção da diáfise e labiação. Para além destas alterações, no que respeita aos membros inferiores, nota-se diferença entre o comprimento dos fêmures, sendo o direito mais curto que o esquerdo (direito – 452 mm; esquerdo – 457 mm). A patela direita, tem uma espícula óssea na zona superior, provavelmente causada pelo esforço biomecânico exercido. No pé esquerdo, no 1º metatársico há formação de osso novo no



lado medial da diáfise, e fusão entre uma falange intermédia e uma distal. O mesmo se verifica no pé direito. Além disto, o talus direito apresenta labiação e o calcâneo uma compressão, na faceta de articulação com o talus, causada possivelmente por esforço.



**Figura 48.** Úmeros do enterramento 34 (adulto, sexo masculino), onde se observa a diferença no comprimento dos ossos



**Figura 49.** Metade distal do rádio direito, em vista posterior, do enterramento 34 (adulto, sexo masculino), onde se observa a formação de osso novo e alargamento da diáfise (setas).

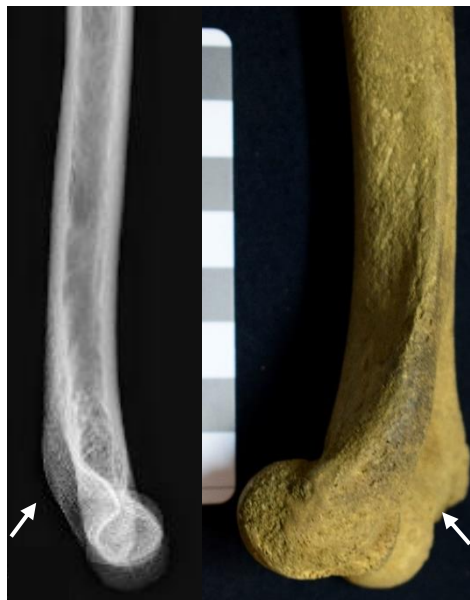

**Figura 50.** Metade proximal da ulna direita, em vista anterior, do enterramento 34 (adulto, sexo masculino), onde se observa alteração da morfologia óssea da epífise proximal (setas).

#### 4.6.5. Possível patologia traumática

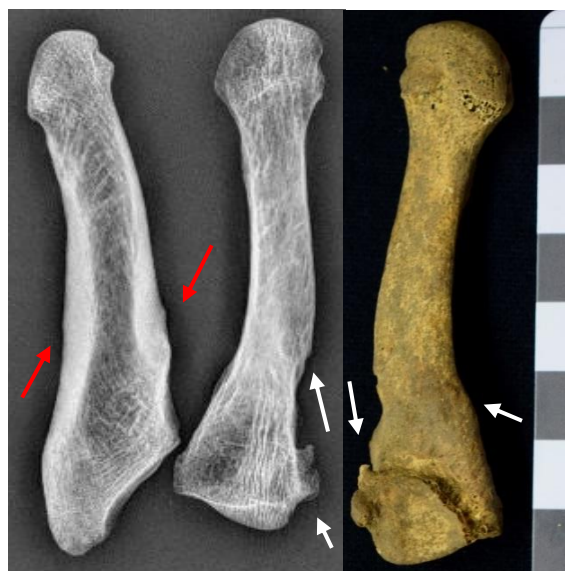Lesões traumáticas, seja por fratura, luxação ou deslocação, registaram-se em 41,0% (16/39) dos indivíduos, sendo 68,8% (11/16) do sexo masculino e 31,3% (5/16) do sexo feminino.

No indivíduo 1 (adolescente, sexo masculino), o úmero esquerdo, no lado posterior da epífise distal, exibe um possível calo ósseo conferindo à zona anatómica robustez e curvatura acentuada (figura 51).



**Figura 51.** Metade distal do úmero esquerdo, em vista medial (a) e lateral (b) do enterramento 1 (adolescente, sexo masculino), onde se observa alteração da morfologia óssea da epífise distal e a curvatura (setas).

O enterramento 8 (adulto, sexo masculino), apresenta ossificação de ligamentos da tíbia direita, que afetou o fêmur. Sendo que estas alterações aparentam ser secundárias, provavelmente foram causadas por um trauma primário. No pé da mesma lateralidade, o 4º metatársico também indicia lesões traumáticas, que afetaram a morfologia do osso, tendo este sofrido torção que, por sua vez, afetou a morfologia do 3º e 5º metatársicos (figura 52).



**Figura 52.** Metatársicos direitos (4º e 5º) do enterramento 8 (adulto, sexo masculino), onde se observa espículas ósseas e torção da diáfise (setas brancas) no 4º metatársico e espessamento da diáfise do 5º metatársico (setas vermelhas), provavelmente pela deposição de osso após o trauma.

O esqueleto 9 (adulto, feminino), apresenta alterações no crânio, nomeadamente, um possível trauma por corte e evidências do diploe inchado. O *foramen magnum* tem um formato muito alongado, com um aspeto de “losango”.

O indivíduo 11 (adulto, masculino) tem um calo ósseo no 1º metacárpico e na 1ª falange distal da mão direita, indicando que houve ação traumática nos ossos, ocorrida *ante mortem*, pois em ambos, o tecido tem um aspeto consolidado, com osso compacto.

No enterramento 12 (adulto, masculino), verifica-se crescimento ósseo compacto na epífise distal, na zona da tróclea do úmero direito, possivelmente causada pela ossificação de tecidos moles.

Por sua vez, no esqueleto 15 (adulto, sexo masculino), a tíbia esquerda, tem ossificação de ligamentos no lado posterior, provavelmente causados por um trauma (figura 53), tal como no enterramento 8. A tíbia demonstra alterações por esforço

biomecânico, que pode ter causado ossificação dos tecidos moles, originando alterações degenerativas secundárias a uma lesão traumática.



**Figura 53.** Tíbia esquerda do enterramento 15 (adulto, sexo masculino), onde se observa uma espícula óssea no lado posterior da diáfise, aparentemente causada por ossificação de tecidos moles.

A cavidade glenóide da omoplata e a cabeça do úmero esquerdo do indivíduo 18 (adulto, sexo masculino), apresentam macro e microporosidade, labiação, osteófitos e eburnação, consequência de uma osteoartrose secundária, possivelmente causada por um trauma por deslocação (figura 54). Na tíbia direita, no terço proximal, foram deixadas impressas as marcas das veias, levando a algum crescimento ósseo na zona afetada.



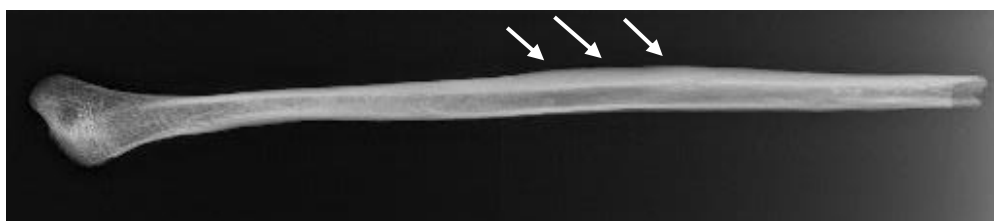
**Figura 54.** Cabeça do úmero esquerdo (à esquerda) e cavidade glenóide (à direita) da omoplata esquerda, do indivíduo 18 (adulto, sexo masculino), onde se observa eburnação, macro e microporosidade e labiação.

No enterramento 25 (adulto, sexo masculino), a clavícula esquerda tem alterações degenerativas, como microporosidade e labiação em ambas as extremidades, e que são bilaterais. Existe ossificação na zona de inserção dos ligamentos e a superfície é irregular. Também na omoplata esquerda, parece haver uma fossa profunda ao longo do corpo, formando um sulco acentuado, no lado posterior do osso, junto ao rebordo lateral.

No esqueleto 33 (adulto, sexo masculino), a 5ª falange proximal esquerda do pé, tem crescimento ósseo na epífise distal, que forma um calo ósseo, causando alteração da morfologia do osso.

O indivíduo 34 (adulto, sexo feminino), demonstra crescimento (com aspeto poroso) e remodelação óssea na 4ª falange proximal da mão esquerda, indicativo de uma possível fratura, que se encontrava a remodelar na altura da morte.

O indivíduo 35 (adulto jovem, sexo masculino), exibe um provável calo ósseo em duas costelas direitas, possivelmente de um trauma remodelado. O mesmo tipo de lesão ocorre na fíbula direita, deixando a diáfise robusta (figura 55).



**Figura 55.** Radiografia da fíbula direita do indivíduo 35 (adulto jovem, sexo masculino), onde se verifica o espessamento ao longo da diáfise (setas).

No enterramento 36 (adulto, sexo masculino), o 5º metatársico direito sofreu uma fratura total, que estava consolidada na altura da morte (figura 56).



**Figura 56.** Fratura remodelada do 5º metatársico direito do indivíduo 36 (adulto, sexo masculino).

O esqueleto 38 (adulto, sexo feminino), no rádio direito, na zona da faceta articular proximal com a ulna, evidencia uma alteração morfológica por haver formação de osso, provavelmente causado por esforço ou luxação muscular.

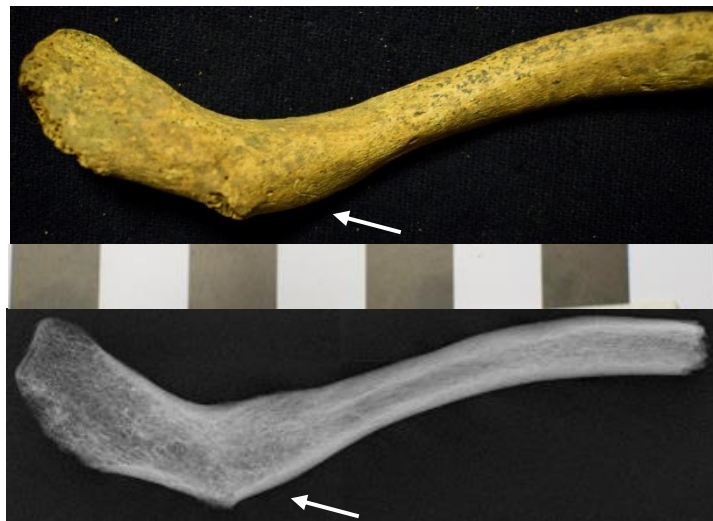No indivíduo 39 (adulto, sexo feminino), na ulna direita, a faceta proximal de articulação com o úmero encontra-se alterada morfológicamente, quando comparada com a esquerda, tendo a faceta articular alargada. Na zona distal da diáfise, também são

visíveis alterações, provavelmente causadas por um trauma, deslocação ou luxação (com aspeto já remodelado) (figura 57).



**Figura 57.** Ulna direita do indivíduo 39 (adulto, sexo feminino), com espessamento da diáfise (setas brancas) e alargamento da articulação proximal (setas vermelhas).

O lado acromial da clavícula esquerda do enterramento 45 (adulto, sexo feminino) tem uma superfície muito robusta, onde aparenta haver existência de um calo ósseo (figura 58).




**Figura 58.** Clavícula esquerda do enterramento 45 (adulto, sexo feminino), com possível calo ósseo na extremidade acromial (setas).

O esqueleto 46 (adulto jovem de sexo masculino) apresenta um provável trauma no terço distal da ulna direita, existindo um possível calo ósseo com tecido compacto. A epífise distal tem torção e um aspeto robusto.

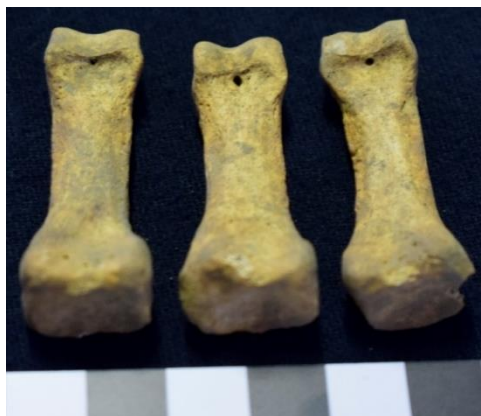#### 4.6.6. Patologia congénita

As patologias congénitas pesquisaram-se em todos os indivíduos da amostra. Registaram-se cinco casos de espinha bífida oculta no sacro: dois adultos e um adulto jovem de sexo masculino e dois adultos de sexo feminino. Para além destas alterações, no sacro, verifica-se também um caso de desvio congénito da última vértebra sagrada (adulto, sexo masculino). O mesmo tipo de alteração observou-se no cóccix de outro indivíduo (adulto, sexo masculino). Um indivíduo (adulto, feminino) apresenta não-fusão de um dos processos posteriores de uma vértebra sagrada.

Identificaram-se seis indivíduos que apresentam *foramina*, possivelmente de origem congénita. O enterramento 5 (adulto jovem, feminino), tem no centro do hióide um orifício (figura 59) com rebordos remodelados e bem delimitados. Já no enterramento 11 (adulto, masculino), nas falanges intermédias da mão esquerda, existem *foramina*, no lado palmar das epífises distais (figura 60), tendo o mesmo tipo de situação ocorrido no indivíduo 39 (adulto, sexo feminino) e 45 (adulto, feminino), ambos nas falanges da mão direita.



**Figura 59.** *Foramina* no centro do hióide do enterramento 5 (adulto jovem, sexo feminino), com rebordos delimitados.



**Figura 60.** Falanges intermédias da mão esquerda, do enterramento 11 (adulto, sexo masculino), com *foramina* nas extremidades distais.

No esqueleto 36 (adulto, masculino), ambos os coxais exibem orifícios abaixo da superfície auricular. O coxal esquerdo apresenta também um *foramen* por cima da superfície auricular, que aparenta ter rebordos redondos, e atravessa o coxal de um lado ao outro. No enterramento 33 (adulto, masculino) ambos os cubóides mostram *foramina* nas facetas de articulação com os cuniformes laterais. Os rebordos são arredondados, bem delimitados e definidos.

#### 4.6.7. Indicadores de stresse fisiológico

As lesões consideradas indicadores de stresse fisiológico foram pesquisadas nos 39 indivíduos da amostra. Consideraram-se as lesões poróticas que surgissem na abóboda craniana, nos tetos das órbitas, nos úmeros e nos fêmures.

Registaram-se alterações poróticas em 7,7% (3/39) dos indivíduos, sendo que em nenhum deles se observa multiplicidade do tipo de lesões. Em vários indivíduos, pela ausência de ossos ou má conservação, não se pode observar as áreas de interesse. Foi possível observar 13 órbitas, estando as restantes ausentes. Registou-se um único caso de *cribra orbitalia* na órbita esquerda do enterramento 4 (adulto, masculino). O indivíduo 1 (adolescente, masculino) apresenta lesões poróticas bilaterais nos úmeros, correspondentes a *cribra humeralis*. No terceiro caso, verifica-se a existência de lesões poróticas, com espículas ósseas, em ambos os fêmures do esqueleto 42 (infante, 7-12 anos), coincidentes com *cribra femoralis* (figura 61).



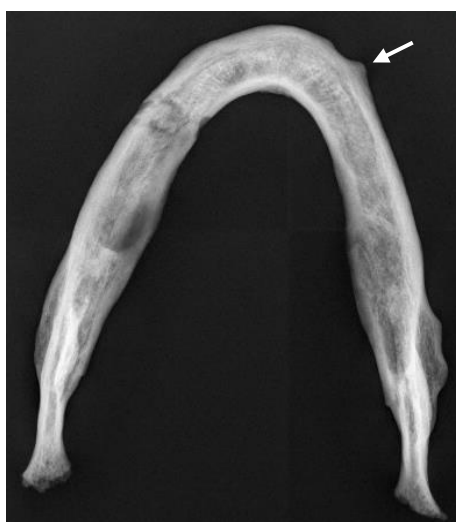**Figura 61.** Fémur direito do enterramento 42 (infante, 7-12 anos), com *cribra femoralis* (seta).



#### 4.6.8. Patologia neoplásica

Contabilizaram-se dois possíveis casos de neoplasias. O indivíduo 5 (adulto jovem, feminino) cuja mandíbula apresenta um crescimento ósseo saliente, no lado direito, com rebordos bem definidos e aspeto circular. Não tem crescimento ósseo proliferativo, sendo compatível com um possível osteoma mandibular, uma lesão neoplásica benigna (figura 62).

O segundo caso verificou-se no enterramento 25 (adulto, masculino), que tem presença de tiróide ossificada. A cartilagem tem um aspeto poroso, com lesões destrutivas, causadas pela ação de osteoclastos. Estas alterações podem ser compatíveis com uma neoplasia maligna (figura 63).



**Figura 62.** Radiografia da mandíbula do enterramento 5 (adulto jovem, feminino), com um possível osteoma (seta).




**Figura 63.** Tiróide ossificada do enterramento 25 (adulto, sexo masculino) com lesões osteolíticas e aspeto poroso.

#### 4.6.9. Patologia infecciosa

Identificaram-se três possíveis casos de patologia infecciosa. O primeiro remete para o enterramento 1 (adolescente, masculino), que apresenta formação de osso novo, com aspecto poroso (típico de osso *woven*) acima do alvéolo do 3º molar superior direito, no lado bucal, provavelmente associado à tentativa do dente erupcionar.

O indivíduo 26 (infante, 7-12 anos), tem uma camada de osso novo, com aspecto poroso, na tíbia esquerda, possivelmente indicativo de um processo inflamatório ativo na altura da morte. A formação de osso cobre toda a diáfise e afeta tanto o lado medial como o lateral. Este crescimento ósseo afeta também a fíbula esquerda de igual forma.

O último caso ocorreu no esqueleto 31 (perfil biológico indeterminado), cuja clavícula esquerda exibe formação de osso novo, com aspecto poroso, ao longo de toda a diáfise, compatível com um possível processo reativo ainda ativo na altura da morte (figura 64).



**Figura 64.** Clavícula esquerda do enterramento 31 (perfil biológico indeterminado), com uma camada de osso novo poroso ao longo da diáfise (setas), em vista superior (a) e na vista interior do osso (b).

#### 4.6.10. Lesões inespecíficas

Após a observação dos esqueletos, detetaram-se várias lesões de origem incerta, nomeadamente num adolescente (sexo masculino), em três adultos jovens (dois de sexo masculino e um de sexo feminino) e quatro adultos (dois de sexo masculino e dois de sexo feminino). No indivíduo 1 (adolescente, sexo masculino) é possível ver formação de osso novo, já com um aspecto compacto, no lado acromial, em vista superior, da clavícula esquerda. O mesmo tipo de formação de osso ocorre também no lado anterior do esterno. Igualmente na ulna direita, na extremidade proximal, em vista anterior, existe microporosidade. Na mesma extremidade, mas no lado posterior, há formação de osso compacto.

No enterramento 5 (adulto jovem, sexo feminino), na tíbia esquerda, formou-se uma camada de osso novo, com aspeto mais compacto, a meio da diáfise, no lado medial. A lesão não é bilateral e não afeta a fíbula.

Já no enterramento 12 (adulto, sexo masculino), na mão esquerda, existe crescimento ósseo em todas as falanges (proximais, intermédias e distais), tanto nas extremidades como ao longo das diáfises. Há também formação de osso novo no 1º metacárpico, no lado anterior, junto da linha de metáfise da epífise distal.

No indivíduo 33 (adulto, sexo masculino), a tíbia direita aparenta ter alterações degenerativas na zona articular superior com a fíbula, que evidencia uma lesão secundária ao esforço biomecânico exercido nos membros. No pé também se verifica afetação em ambos os talus e calcâneos, que apresentam labiação nas facetas articulares entre si e possíveis forças de compressão óssea.

O indivíduo 35 (adulto jovem, sexo masculino), tem uma lesão lítica no pé direito, nomeadamente, no navicular direito, na zona do tubérculo lateral. Esta lesão afeta também o cunifórmico lateral. No pé esquerdo, o mesmo tipo de lesão é observada no 5º metatársico, no lado lateral, havendo simultaneamente atividade osteoclástica e osteoblástica (figura 65), podendo considerar-se um caso de não-fusão óssea.



**Figura 65.** Navicular direito (a) e 5º metatársico esquerdo (b) do enterramento 35 (adulto jovem, sexo masculino), com lesões osteolíticas e remodelação óssea, simultaneamente (setas).

O esqueleto 38 (adulto, sexo feminino) mostra alterações no pé direito. O 5º metatársico aparenta ter a cabeça (epífise distal) muito “espalmada” e achatada. O navicular apresenta micro e macroporosidade, bem como ação osteolítica. Existe uma

falange com forma de “altere”, contudo, pelo facto do esqueleto se encontrar incompleto, não se pode chegar a um diagnóstico definitivo.

O enterramento 45 (adulto, sexo feminino), tem o osso frontal muito robusto, sem visível distinção entre a tábua interna e o diploe, parecendo um só. Nos côndilos mandibulares há microporosidade e alterações osteolíticas, com possível exposição do osso subcondral.

No último caso – enterramento 46 (adulto jovem, sexo masculino), as lesões surgem todas do lado esquerdo, a nível do membro superior e inferior. Regista-se na ulna esquerda, na zona da faceta articular com úmero, uma torção, que é compatível com uma lesão osteolítica (remodelada), visível na epífise distal do úmero esquerdo. O 3º metacárpico esquerdo tem uma espícula óssea na epífise proximal. No pé esquerdo, o cuniforme medial apresenta microporosidade e uma lesão osteolítica.

## 5. DISCUSSÃO

### 5.1. Antropologia funerária

Os indivíduos inumados estavam de acordo com as normas cristãs, estando na sua maioria em decúbito dorsal (Barroca, 1987). Num dos indivíduos, por haver apenas ossos da mão, não foi possível inferir a sua posição de inumação. A orientação não foi muito variável, correspondendo também aos cânones cristãos, sendo que 32 indivíduos estavam orientados a O-E e dois a NO-SE (os restantes ou não foi possível de observar ou não haviam dados descritos sobre a sua orientação). A posição do crânio alternou entre a face esquerda e direita, ou posicionado de frente. Os membros superiores estavam na sua maioria sobre o torác, abdómen ou zona pélvica, havendo apenas um caso em que estavam cruzados sobre o peito. Por sua vez, os membros inferiores, estavam maioritariamente estendidos e paralelos, salvo dois casos em que estavam cruzados. Outras necrópoles medievais-modernas cristãs, ao longo do país, revelaram o mesmo tipo de padrões de inumações cristãs – por exemplo, a necrópole medieval de Nossa Senhora de Finisterra, em Soure, Coimbra (Neves *et al.*, 2010); a necrópole de São Martinho, em Leiria (Filipe *et al.*, 2003); a necrópole medieval-moderna da Igreja de Santa Maria do Olival, em Tomar (Curto, 2011); a necrópole do Largo da Igreja, em Sarilhos Grandes, Setúbal (Pereira *et al.*, 2017); a necrópole de Alcáçova do Castelo e Igreja Matriz de Mértola (apesar do sítio arqueológico ter um extenso período de ocupação que vai para além do medieval-moderno) (Correia, 2015), entre outras.

A distribuição das inumações parece ser aleatória. Apesar de não existir enterramentos na área 3, nas restantes áreas existem inumados tanto indivíduos adultos (de ambos os sexos), como não-adultos e em diferentes concentrações. A grande massa de enterramentos concentra-se na área 1 de intervenção, tendo sido inumados 25 enterramentos no local, nomeadamente, 19 adultos (dez de sexo masculino, seis de sexo feminino, três de sexo indeterminado) e seis não-adultos. Na área 2 estavam 12 enterramentos, incluindo nove adultos (6 de sexo masculino, 1 de sexo feminino, 2 de sexo indeterminado) e três não-adultos. Na área 4 apenas estavam enterrados dois indivíduos – um adulto (sexo masculino) e um não-adulto (Pereira, 2013, 2019).

Apesar das inumações estarem de acordo com as práticas funerárias cristãs, em quatro enterramentos identificaram-se situações consideradas não-normativas, de acordo com o registo funerário cristão. No registo arqueológico, os contextos funerários para serem considerados atípicos, deve-se ter em conta a multiplicidade de fatores, como o

local e características do espaço exterior de inumação, posição do cadáver, espólio, entre outros, e deve-se considerar que estes enterramentos diferenciais estão fortemente associados a contextos sociais, políticos e crenças e ritos religiosos vigentes à época histórica em que os indivíduos viveram e morreram (Murphy, 2008).

Nos casos particulares desta amostra, identificou-se um indivíduo que aparentava ter elos metálicos e um prego de uma presumível corrente de ferro no tornozelo, sugestivo de que poderia estar acorrentado quando foi enterrado (enterramento 1, adolescente de sexo masculino); o segundo caso, relacionava-se especificamente com o espólio associado ao indivíduo 11 (adulto, sexo masculino), em que se encontrou uma quantidade considerável de dinheiro (25 moedas de prata de vários reinados) que estava guardado entre os fêmures, presumivelmente numa “bolsa” (o indivíduo tinha também modificações dentárias, questão discutida mais à frente); o terceiro caso (indivíduo 38, adulto, sexo feminino) relaciona-se com a posição atípica de inumação do pé direito, que se encontrava dobrado, tendo os dedos assentes na zona dorsal do pé; o último caso (enterramento 45, adulto de sexo feminino), tinha sobre a face dois seixos grandes que foram colados de forma intencional após a sua morte. A colocação de objetos apotropaicos nos indivíduos após a morte foi já descrita na literatura, (Gardela e Duma, 2013; Gardela e Kajkowski, 2013) e frequentemente estão associados a concepções supersticiosas, em que se pensa que a colocação destes sobre o defunto (nestes caso, seixos diretamente sobre a face), poderá afastar o mal (Gardela e Duma, 2013).

Em Portugal, foram documentados vários casos de inumações atípicas associados a superstições, minorias étnicas, tortura e punição, violência, etc. Na necrópole de Santa Maria da Graça (séculos XIV-XVI), em Lagos, um indivíduo (enterramento 31, adulto de sexo masculino), foi encontrado com quatro pregos cravados nos ossos, ao longo da coluna vertebral, que aparentam ter sido pregados ao corpo *post mortem* (Díaz-Guardamino e Morán, 2008). Também em Lagos, se verificou vários indivíduos inumados em posições atípicas, associado à deposição e descarte de cadáveres de escravos africanos (*Vale da Gafaria*). Recuperaram-se 155 indivíduos, sendo que 10% estava inumado em decúbito ventral. A posição dos membros superiores destes indivíduos também foi variável, havendo muito braços fletidos acima dos crânios e atrás das costas. Encontrou-se vestígios de tortura e violência, evidenciados por lesões patológicas e inumação de indivíduos que estavam amarrados (Neves *et al.*, 2010; Neves *et al.*, 2015).

Por sua vez, na necrópole da Igreja da Nossa Senhora da Luz (XVI-XIX), também em Lagos, recuperou-se um enterramento (enterramento 11, adulto, sexo feminino), que

tinha uma pedra colocada intencionalmente na boca (Ferro *et al.*, 2013). Em Évora, na necrópole da Igreja de São Francisco (XV-XVIII), identificaram-se dois indivíduos (enterramento 16 e 21, ambos adultos, sexo feminino e masculino, respetivamente) em que, no primeiro caso (enterramento 16), o indivíduo encontrava-se apoiado num dos limites da parede da sepultura (quase como se estivesse “sentado”). Tinha dois brincos grandes adornados associados ao enterramento. No segundo caso, (enterramento 21), o esqueleto estava inumado diretamente no solo, numa posição “descuidada” em que parece apenas ter sido descartado após a sua morte (Ferro *et al.*, 2013).

Na necrópole da Igreja do Convento de São Francisco (XVI-XIX), em Castelo de Vide, um indivíduo adulto de sexo masculino (enterramento 106), encontrava-se inumado numa posição não-normativa, e aparentemente descuidada, tendo o braço esquerdo “atirado” para atrás do pescoço (crânio, braço direito e pernas ausentes) (Ferro *et al.*, 2013).

Por sua vez, em Tomar, na necrópole da Igreja de Santa Maria do Olival (séculos XIII-XVIII), identificou-se a inumação (enterramento 124) de um indivíduo adulto, do sexo masculino, depositado em decúbito ventral, diretamente no solo, onde não se verificaram limites de sepultura. Tinha a mão direita sobre a esquerda e junto do tórax. Tinha um anel em prata na mão direita. Na mesma necrópole, o enterramento 151 (adulto, sexo masculino) estava inumado em decúbito dorsal, com o crânio assente sobre o occipital, em cima da mandíbula, rodado com a face para trás, intencionalmente. O indivíduo tinha marcas de corte *peri mortem* no crânio, bem como fraturas antigas no nariz e na face (Ferro *et al.*, 2013).

O espólio encontrado é, principalmente, composto por moedas (Pereira, 2013). Os numismas encontrados no enterramento 11, variaram em cronologia e origem da cunhagem, tendo-se verificado a existência de moedas cunhadas em Portugal, Espanha, México e Peru. As 38 moedas datavam desde o século XIII (D. Sancho II, 1209-1248) até século XVI (D. Filipe I de Portugal, 1527-1598) (Pereira, 2013; Pereira e Ferro, 2017). Outros numismas datados do reinado de D. Sancho II (1209-1248) e D. João III (1502-1557) foram encontrados noutra sítio arqueológico medieval, não muito longe da necrópole de Sines, como é o caso da necrópole de Sarilhos Grandes (Montijo, Setúbal), que, tal como Sines estava inserida no território da Ordem de Santiago (Pereira *et al.*, 2017). Na necrópole de Sarilhos Grandes (associada à Igreja de São Jorge e Ermida de Nossa Senhora da Piedade), o ceutil de D. João III (cunhado entre 1521-1557) estava na mão de uma criança de 5-6 anos e o dinheiro de Sancho II foi encontrado em contexto de

remeximento (Pereira *et al.*, 2017). Na necrópole da Igreja de São Salvador (NISS), dos sete indivíduos que possuíam numismas associados, apenas um (enterramento 37) era não-adulto (0-6 anos) (Pereira, 2013). A prática funerária associada à colocação de moeda no defunto é referenciada na mitologia grega (Pereira *et al.*, 2017), mantendo-se até à modernidade (Barroca, 1987), como forma de pagamento ao barqueiro para a travessia da alma, do mundo dos vivos para o mundo dos mortos (Pereira *et al.*, 2017).

## 5.2. Paleodemografia

Identificaram-se 27 indivíduos adultos, 11 não-adultos e um indivíduo de perfil biológico indeterminado. Registou-se diferença entre o número de indivíduos de sexo masculino e feminino (17 de sexo masculino – incluindo um adolescente; 7 de sexo feminino), havendo predominância de indivíduos masculinos. É necessário considerar-se que, para quatro indivíduos adultos, não foi possível a diagnose sexual devido à fraca conservação anatómica. É de referir também, que a necrópole da Igreja de São Salvador não foi intervencionada na totalidade (Pereira, 2013), pelo que existe a possibilidade destes resultados estarem a ser enviesados. No entanto, a proporção entre adultos e não-adultos também regista diferenças, sendo que os não-adultos representam pouco mais de 1/4 da amostra (n=11; 28,2%). Na literatura destaca-se a sub-representação de indivíduos não-adultos em contextos funerários arqueológicos (Cardoso, 2003-2004, Casimiro *et al.*, 2016), sendo que a sua recuperação e representatividade é, na maioria das vezes, baixa (Cardoso, 2003-2004; Casimiro *et al.*, 2016), principalmente nas faixas etárias mais jovens, correspondendo a recém-nascidos e crianças até aos seis anos, o que não seria expectável considerando a alta mortalidade infantil na época medieval (Casimiro *et al.*, 2016). Nesta amostra, a faixa etária mais representada em não-adultos é dos 0-6 anos, com 45,5% (5/11), seguida da faixa dos 7-12 anos (36,4%, 4/11) e depois dos 13-20 anos (18,2%, 2/11). Apesar de ser uma amostra pequena e não representativa de uma população, encontra-se, ainda assim, de acordo com a literatura. Na Idade Média, cerca de um terço dos recém-nascidos morriam antes de atingirem um ano de idade. Após o primeiro ano, melhoravam as hipóteses de sobrevivência, mas sendo estas ainda baixas, havendo muita mortalidade infantil em indivíduos com menos de cinco anos de idade (Ariés, 1975; Cardoso, 2003-2004; Casimiro *et al.*, 2016; Lewis, 2007).

No que concerne à ancestralidade, esta não pode ser comprovada pelos métodos mais fidedignos, que remetem para metodologias aplicadas ao crânio, principalmente à zona



da face (Byers, 2011; Hefner, 2009; Moore-Jansen *et al.*, 1994; Ousley e Jantz, 2005; Rhine, 1990), pela ausência de crânios e/ou pela fraca preservação destes. Contudo, aplicaram-se métodos para a altura da fossa intercondilar do fémur (Baker *et al.*, 1990) e para as facetas articulares do calcâneo (Bunning e Barnet, 1965). O método de Baker *et al.* (1990) apenas pôde ser aplicado a 31,5% (17/54 fémures) da amostra, pelo facto dos ossos dos restantes adultos se encontrarem fragmentadas ou haver ausência das peças ósseas. Todos os fémures foram classificados como pertencentes a indivíduos europeus, com exceção de um caso, em que o resultado aponta para uma origem africana. Este método foi já aplicado noutras amostras medievais-modernas, onde foi testado o erro intra e inter-observador (Coelho, 2012), tendo-se obtido uma baixa taxa de erro. Contudo, numa amostra de escravos africanos de Lagos, o método foi aplicado e, apesar de todos os outros métodos aplicados à amostra terem apontado para uma origem africana, o método de Baker *et al.* (1990) apresentou resultados contrários aos que seriam os expectáveis, apontando para origens geográficas diferentes. Estes resultados indiciam que o método não tem uma grande fiabilidade, considerando que amostra em estudo é relativamente pequena. Por sua vez, o método de Bunning e Barnet (1965) foi aplicável em 40,7% (22/54) dos calcâneos dos indivíduos adultos, estando os restantes fragmentados ou ausentes. Os calcâneos Tipo A e Tipo B apareceram na mesma proporção, havendo dez (18,5%) calcâneos de Tipo A e dez (18,5%) de Tipo B. Os restantes dois calcâneos são de Tipo C (3,7%, 2/54). Bunning e Barnet (1965) e Bidmos (2005), referem que o número de facetas articulares do calcâneo com o talus, pode estar associado a grupos biogeográficos de origem, considerando que o Tipo A é mais frequente em indivíduos de origem europeia e o Tipo B em indivíduos de origem africana ou asiática. Os estudos destes autores não identificaram casos de calcâneos de Tipo C, apesar de nesta amostra existirem dois. Também não registaram casos em que os indivíduos tivessem calcâneos com diferentes tipologias, todavia nesta necrópole surgiram dois casos (enterramentos 28 e 33) em que os calcâneos tinham morfologias diferentes, sendo que no indivíduo 28 o calcâneo direito é tipo B e no esquerdo é tipo C. O inverso ocorreu para o enterramento 33.

### **5.3. Morfologia**

A estatura foi calculada em 16 indivíduos adultos. Os indivíduos de sexo masculino têm uma estatura média que ronda os 164 cm (não havendo discrepâncias entre os

métodos aplicados). Nos indivíduos de sexo feminino, para o método de Mendonça (2000), a estatura ronda os 150 cm e para o método de Santos (2002) ronda os 154 cm. Deve-se ter em conta que nem sempre foi possível aplicar-se a equação de regressão com o menor desvio-padrão, pelo que estes resultados podem ter margem de erro associada. Os resultados obtidos para a estatura desta amostra estão de acordo com os obtidos para outras amostras medievais (Cunha, 1994; Díaz-Guardamino e Morán, 2008; Filipe *et al.*, 2003). A diferença de estatura entre os indivíduos de sexo masculino e feminino está de acordo com o dimorfismo sexual esperado (Cunha e Crubézy, 2000).

O índice de achatamento dos fémures inseriu-se maioritariamente nos valores de classificação de eurimérico (85,0-99,9) e com pilastro médio (110,0-119,9). As tíbias são, na maioria, euricnémicas (>70,0). Todos os fémures e 60% (6/10) das tíbias foram classificados como muito robustos (>20 e >21, respetivamente). Deve-se considerar que os ossos analisados para os vários índices, pertenciam na sua maioria a indivíduos do sexo masculino, pelo que as diferenças sexuais podem não ser relevantes estatisticamente. No caso do enterramento 36, verificou-se que tem uma curvatura femoral muito acentuada, alterando a sua morfologia, tendo o índice de platimeria reduzido (73,0), que se encontrava abaixo da classificação de platimérico (75-84,9). O osso não apresenta alterações tafonómicas nem patológicas. A análise destes índices é importante no estudo das amostras arqueológicas, pois podem estar relacionados com a atividade física dos indivíduos, tendo em conta o seu contexto de proveniência. Os elevados índices de robustez podem associar-se ao uso dos membros na execução de uma atividade laboral (Díaz-Guardamino e Morán, 2008). Por outro lado, quando os índices de achatamento são elevados, podem associar-se ao desempenho de atividades agrícolas (Díaz-Guardamino e Morán, 2008; Larsen, 1984). Esta amostra, quanto à robustez (para fémures e tíbias), está de acordo com a amostra medieval de Costa (2013), mas não com a de Curto (2011), Pereira (2017) e Ribeiro (2013), que obtiveram índices diferentes consoante as lateralidades dos ossos. No que concerne ao achatamento, contrariamente aos estudos de Costa (2013) e Pereira (2017), há predominância da classificação de eurimérico e platimérico nos fémures (índice de platimeria). Estes resultados estão de acordo com os obtidos na necrópole estudada por Curto (2011) e Ribeiro (2013). No índice pilástrico predominou o pilastro médio, o que também não está de acordo com as amostras medievais portuguesas de Costa (2013) e Pereira (2017), mas é compatível com os resultados de Ribeiro (2013). No índice de achatamento da tíbia nesta amostra, os resultados predominantes incidiram na classificação de euricnémico, o que está de acordo

com os resultados obtidos em Costa (2013), Curto (2011), Pereira (2017) e Ribeiro (2013).

No que remete aos caracteres discretos, nos crânios predominaram, os *foramina* infra-orbitários, e a sutura supranasal, embora os casos observados sejam reduzidos, pois os crânios estavam muito fragmentados ou, na maioria dos casos, ausentes, o que faz com que muitos dos caracteres possam estar sub-representados. Resultados idênticos obtiveram-se noutras necrópoles medievais portuguesas. Considerando os caracteres pós-cranianos, a *vastus fossa* e a faceta lateral de agachamento da tíbia foram os caracteres mais frequentes. Os caracteres discretos dentários não foram registados em todos os dentes, pois alguns apresentavam desgaste acentuado ou lesões cariogénicas e outros possuíam modificações dentárias, que invalidaram o registo dos caracteres não-métricos. Ainda assim, na dentição superior, o carácter mais frequente é o metacone, e na dentição inferior, é a crista desviada e a variação das cúspides linguais. Quando avaliados com o rASUDAS (Scott *et al.*, 2018), os resultados variaram, não obstante, o grupo com maior correspondência probabilística para a origem biogeográfica dos indivíduos foi o da Eurásia ocidental.

#### **5.4. Modificações dentárias**

Nesta necrópole identificaram-se cinco indivíduos com possíveis modificações. O indivíduo 1 (adolescente, masculino), parece ter sofrido modificações não-intencionais, devido a desgaste atípico nos dentes. Observou-se os incisivos superiores laterais à lupa binocular e ao MEV. No enterramento 11 (adulto, masculino), os incisivos centrais superiores foram observados à lupa binocular. O indivíduo apresenta remoção do ângulo mesial no incisivo central superior direito e mesiodistal nos dois incisivos e no canino esquerdos. O terceiro indivíduo (34, adulto, masculino), tem alterações na dentição anterior superior direita, causadas por possíveis modificações não-intencionais. Contudo, só se pôde observar à lupa o incisivo central superior direito. Os incisivos e canino superiores direitos têm desgaste, que levou à remoção, quase por completo, da coroa, afetando os ângulos mesiodistais dos dentes. No caso do indivíduo 39 (adulto, sexo feminino) verificou-se desgaste atípico nas facetas linguais dos incisivos centrais superiores. O incisivo superior central direito observou-se na lupa binocular e ambos os dentes se observaram no MEV. O último caso, do indivíduo 47 (infantil, 7-12 anos), tem

remoção dos ângulos interproximais nos caninos inferiores decíduos. Ambos os dentes foram observados com lupa binocular e MEV.

As modificações dentárias intencionais são práticas culturais comuns na África Subsariana e consistem mais frequentemente na remoção dos ângulos interproximais dentários, sendo mais praticadas nos incisivos do que nos caninos. Contudo, através destas unicamente, não é possível inferir sobre uma origem mais específica, uma vez que diversos grupos étnicos usam os mesmos tipos e padrões de modificações dentárias intencionais (Rufino, 2014) e o indivíduo 11 possuía moedas cunhadas no continente americano, pelo que essa origem não deve ser excluída. Deve-se também considerar a possibilidade do indivíduo ter origem africana e ser livre, estando ligado às rotas atlânticas e ao comércio de escravos entre Portugal, África e América do Sul (Pereira e Ferro, 2017). Em Portugal, foram já identificados vários sítios arqueológicos, cujos indivíduos apresentam modificações dentárias intencionais, equivalentes às identificadas nos indivíduos de Sines (enterramento 11 e 47), nomeadamente em Lagos, Lisboa e mais recentemente, em Bucelas (Alves *et al.*, 2016; Antunes-Ferreira, 2018, por comunicação pessoal; Godinho, 2008; Rufino, 2014; Wasterlain *et al.*, 2016). Em Lagos, no Parque do Anel Verde, foi descoberto um cemitério de escravos africanos, em que 50 indivíduos adultos, de ambos os sexos, e 14 não-adultos, mostravam diferentes tipos de modificações dentárias intencionais, que implicavam também remoção dos ângulos interproximais da dentição anterior (Wasterlain *et al.*, 2016). Verificou-se uma maior afetação dos dentes superiores, bem como dos incisivos (Wasterlain *et al.*, 2016), tal como se verificou no caso do indivíduo 11. Em Lisboa foram encontradas modificações dentárias na Igreja do Carmo, nomeadamente num adulto jovem, do sexo feminino (ancestralidade africana), com os incisivos superiores modificados, através da remoção dos ângulos incisais (Alves *et al.*, 2016) e no Colégio de Santo Antão-o-Novo, especificamente em três indivíduos do sexo masculino, que apresentavam incisivos com remoção dos ângulos interproximais (Godinho, 2008). Dois indivíduos têm dentes com remoção de ambos os ângulos interproximais e um com remoção de apenas um dos lados, afetando os 8 incisivos (lado mesial para os incisivos centrais e lado distal para os incisivos laterais) (Godinho, 2008). Em Bucelas (Loures), a antropóloga responsável identificou modificações dentárias em dentes maxilares anteriores de um indivíduo do sexo feminino (Antunes-Ferreira, 2018, comunicação pessoal). A presença de indivíduos de origem africana em Portugal era comum, sendo, por isso, expectável a presença destes em cemitérios portugueses.

No enterramento 47, apesar das estrias observadas, o mapa cromático revelou componentes que por si só não são conclusivos, pois podem advir inclusive do solo. A medida tirada a uma das estrias tem 1,95 micrometros, sendo que esta medida é inferior à de fios de pesca, ou escovas de dentes (usadas na limpeza do material), pelo que provavelmente as depressões observadas foram causadas por outros elementos.

O enterramento 1 (com desgaste atípico), adolescente do sexo masculino, aparenta ter fraturas *ante mortem/dental chipping* (conforme descrição de Scott e Winn, 2011) nos incisivos superiores laterais. Já foram reportados anteriormente casos de fraturas *ante mortem* em populações medievais europeias (Espanha, Noruega e Itália) (Scott e Winn, 2011; Belcastro *et al.*, 2007), nas quais os incisivos superiores e inferiores foram os mais afetados. Esta é ainda mais frequente em dentes maxilares do que mandibulares, bem como em indivíduos do sexo masculino do que feminino. Dados idênticos foram também reportados em amostras norte-americanas (índios) e africanas (Milner, 1983; Emerson *et al.*, 1983). Depois de usado o modo de elétrons retrodifundidos (BSE – *backscattering electrons*), o mapa cromático mostrou vários componentes, como oxigénio, alumínio, silicatos e ferro, o que sugerem que as forças de abrasão não resultam de materiais duros (ex.: corda ou fio). Estes elementos, por si só não são conclusivos, pois podem ter origem variada. Quando comparados os espectros de análise dos vários indivíduos que foram observados no MEV, identificaram-se vários elementos, como alumínio, silicatos, ferro, cálcio, carbono e oxigénio que, por surgirem de várias formas, como por exemplo do solo, não permitem chegar a um resultado conclusivo. Deve considerar-se que os espectros realizados, não são de toda a superfície dentária, pelo que pode haver áreas com componentes diferentes e em distintas concentrações que não surgem nos mesmos. Contudo, a análise dos elementos em zonas mais relevantes, por exemplo fibras, pode permitir resultados mais específicos.

O enterramento 34 apresentava desgaste atípico nos dentes, que aparentam ser resultado de abrasão (contato direto dente-objeto), ou seja, este pode ser causado por motivos não-alimentares, havendo possibilidade de uso dos dentes como “terceira mão”. Ao contrário do atrito, a abrasão não gera facetas de desgaste delimitadas, mas, causa antes perda geral da definição da superfície dentária em qualquer zona da coroa (Wasterlain, 2006; Hillson, 1996; Trancho e Robledo, 2002). Na coleção de crânios identificados das “Escolas Médicas” de Coimbra (séc. XIX-XX), foi identificado um indivíduo com parafunções dentárias relacionadas com atividades piscatórias. Este era um pescador de 75 anos, de Lavos (Figueira da Foz) que, segundo o estudo realizado,

introduzia a linha com que apertava a rede de pesca entre os dois dentes, produzindo desgaste na coroa dentária. Este desgaste causou alterações em ambas as vistas interproximais e, conseqüentemente, exposição da dentina secundária (Wasterlain, 2006; Hillson, 1996; Tranco e Robledo, 2002). Embora o indivíduo usasse os dentes como terceira mão para remendar redes de pesca, e apesar de ter morrido com 75 anos, não apresentava desgaste total da coroa. O mesmo se identifica no indivíduo 34, de Sines.

O enterramento 39 reflete um padrão de modificações não sugestivas de atrito interdentário, causado por sobremordida, pois na face bucal dos dentes inferiores não existem facetas de desgaste. Pelo contrário, estas podem ser causadas, tanto por abrasão de algum objecto ou alimento, semelhante ao LSAMAT (desgaste da superfície lingual dos dentes anteriores maxilares) resultantes do puxar de um material abrasivo (Wasterlain, 2006), como por erosão, enquanto consequência da dissolução do esmalte por agentes ácidos da dieta ou suco gástrico, uma vez que as modificações dentárias revelam padrões sugestivos de perimólise (erosão dentária), que também podem afetar a face lingual. Contudo, estes dois últimos processos podem até ser simultâneos e são difíceis de distinguir.

Depois de analisados os 6 dentes com modificações dentárias intencionais, conclui-se que, estas afetaram mais a dentição superior (n=4; 66,7%) do que a dentição inferior (n=2, 33,3%), mas que afetaram da mesma forma os incisivos (n=3; 50%) e os caninos (n=3; 50%). Por sua vez, a dentição posterior presente não apresenta modificações intencionais. Estes resultados são consistentes com outras amostras portuguesas. Em Portugal já se identificaram modificações dentárias intencionais em indivíduos de ambos os sexos e em não-adultos (nas necrópoles acima referidas). Como indicado anteriormente existe um caso de modificação dentária num indivíduo infantil. Estas modificações dentárias já foram descritas anteriormente por Almeida (1937), em crianças aborígenas de Angola, no século XIX-XX, que tinham idades entre os 8-10 anos.

A fratura e limagem dos dentes eram frequentes em indivíduos africanos e o corte é mais frequente em ameríndios (Lyrio *et al.*, 2001). A dentição destes indivíduos apresenta bastantes fraturas e o indivíduo infantil parece ter limagem da superfície dentária. O desgaste atípico identificado, possivelmente por desgaste LSAMAT, pode derivar de fatores ocupacionais. O uso das lupas e do MEV permitiram observações precisas da morfologia dentária, tornando visivelmente distintas as microfraturas, microfibras (não identificadas), zonas de desgaste e polimento, sulcos e rugosidade das superfícies. A forma e assimetria dos sulcos e microfibras orgânicas presentes, podem relacionar-se com

fenómenos parafuncionais, pois algumas microfibras, pela sua composição, permitem inferir que a sua origem poderá advir de fenómenos exteriores ao dente. É necessário que se faça mais observações dos dentes no MEV e lupas binoculares, para se estabelecer mais bases de comparação entre os indivíduos.

## 5.5. Patologia oral

Relativamente à perda de dentes *ante mortem*, o dente mais perdido em vida, no maxilar, foi o incisivo central direito e na mandíbula foi o terceiro molar esquerdo, juntamente com o incisivo central direito. A perda *ante mortem* verificou-se em 66,7% (10/15) dos indivíduos, tendo-se observado maior perda dentária nos dentes mandibulares. O mesmo se verificou noutras necrópoles da mesma época (Costa, 2013; Curto, 2011). A perda de dentes em vida é um indicador informativo relativamente à saúde oral, higiene, stresse mastigatório dos indivíduos (Wasterlain, 2006) e tipo de dieta (ingestão de hidratos de carbono aumenta a probabilidade de cáries) (Moynihan e Petersen, 2004; Wasterlain, 2006) e está frequentemente associada a cáries dentárias, doença periodontal, desgaste, trauma, entre outros (Moynihan e Petersen, 2004; Wasterlain, 2000). Nesta amostra, afetou maioritariamente a dentição de indivíduos masculinos. Mas deve-se considerar que existem mais indivíduos do sexo masculino nesta necrópole. Quanto às cáries, 16 indivíduos foram afetados, maioritariamente indivíduos de sexo masculino. Noutros estudos os indivíduos de sexo feminino são mais afetados (Wasterlain, 2006), mas como já referido, existem mais indivíduos masculinos nesta necrópole. As lesões cariogénicas afetaram 12,5% (45 dentes – 40 definitivos e 5 decíduos) da dentição total da amostra (n=360), sendo os mais afetados os caninos (dentição inferior) e 1ºs molares (dentição superior). Os indivíduos adultos também foram mais afetados por esta condição do que os não-adultos. Estes resultados são expectáveis, apesar dos dentes decíduos serem mais frágeis, pois o esmalte está preparado para estar menos tempo exposto aos elementos causadores desta lesão, sendo o esmalte dos dentes definitivos mais resistente. As cáries são lesões progressivas que causam cavitação da coroa dentária, que pode afetar a respetiva raiz do dente, levando a consequente destruição e perda do dente (Hillson, 1996). Assim, a perda dentária *ante mortem* destes indivíduos pode estar diretamente correlacionada com o número de cáries registado, podendo inclusivamente este número estar subestimado (Wasterlain, 2006). O facto de apenas

21/39 indivíduos terem material dentário para analisar, pode também afetar estes resultados.

A formação de placa dentária afetou 13 indivíduos, verificando-se que 53,5% (131/245) têm cálculo dentário. O grau de severidade de tártaro que mais se observou foi o grau 1. Na dentição superior, os dentes que mais registaram presença de tártaro foram o 1º e o 2º molar direito e na dentição inferior, foi o incisivo lateral esquerdo. Lieveise (1999) refere que o tártaro afeta principalmente os 1ºs molares superiores oclusalmente, os incisivos inferiores na superfície lingual, estando associado ao consumo de proteínas, que leva à formação de cálculo dentário com o passar do tempo (Lieveise, 1999). A fraca higiene oral, associada a este fator leva ao aumento da probabilidade de desenvolver cálculo dentário (Hillson, 2005).

Em 15/21 (71,42%) indivíduos, de ambos os sexos, registou-se desgaste dentário. A dentição anterior foi mais afetada do que a posterior. Registaram-se todos os graus de desgaste, sendo o grau 3 (24,9%, 61/245) o mais pronunciado. O desgaste dentário é multifatorial, podendo resultar de processos químicos associados à flora bucal, ou de fatores mecânicos, relacionados com o tipo de dieta e stresse mastigatório, entre outros (Lee *et al.*, 2012). O aumento do desgaste dentário pode conduzir a posteriores patologias dentárias (Hillson, 2005). Curto (2011) também verificou desgaste dentário em ambos os sexos e, maioritariamente de grau 3 e 4. Em Pereira (2017) o grau 3 de desgaste também foi o mais pronunciado.

A avaliação da doença periodontal implica ter pelo menos 15 septos interdentários conservados. Pela falta de conservação de material dentário, esta patologia apenas se conseguiu avaliar num adolescente do sexo masculino, sendo considerado saudável (categoria 1), pois não apresentava alterações no periodonte.

As inflamações periapicais verificaram-se em dois indivíduos, ambos adultos. O indivíduo 8 tinha, no maxilar superior esquerdo, três cavidades e na mandíbula, uma na zona do canino direito. A tipologia das lesões é compatível com a existência de quistos periapicais. O indivíduo 30, no lado direito da mandíbula, tinha de uma cavidade na zona do incisivo lateral e canino direitos, com rebordos remodelados, microporosidade e crescimento ósseo. Associado à cavidade, houve reabsorção dos dentes. Este tipo de lesão pode ocorrer quando existe inflamação do periodonte (Wasterlain, 2006). Em ambos os casos, as lesões apresentavam-se no lado bucal do maxilar e das mandíbulas, sendo o lado mais frequente para este tipo de lesões (Wasterlain, 2006), pelo facto dos ápices da raízes



estarem mais próximos da lâmina cortical bucal do que da lingual (Wasterlain, 2006). Curto (2011) também registou um caso de lesão periapical.

As hipoplasias do esmalte dentário são defeitos de espessura, que ocorrem durante a deposição do esmalte no período de formação das coroas dentárias (Hillson e Bond, 1997; Wasterlain, 2006). Este indicador de stresse afetou 73,3% (11/15) dos indivíduos, de ambos os sexos. Em 51,4% (126/245) dos dentes verificaram-se defeitos de esmalte. O canino foi o dente mais afetado, o que é expectável, tendo em conta que demora quatro anos a desenvolver-se, dando mais tempo para ocorrer este tipo de stresse (Lewis, 2007). Curto (2011) também registou hipoplasias em indivíduos de ambos os sexos, tendo o canino como dente mais frequentemente afetado. No estudo de Ribeiro (2013), os dentes mais afetados foram os incisivos, seguidos dos caninos, o que se encontra de acordo com a literatura. Estes defeitos estão interligados com fases de perturbações fisiológicas durante a infância dos indivíduos (Waldron, 2009).

## **5.6. Patologia degenerativa**

A análise das alterações e lesões degenerativas que ocorrem a nível articular e não articular no esqueleto são relevantes, na medida em que podem fornecer dados no que concerne ao stresse biomecânico, relacionado com padrões ocupacionais de atividades em populações pretéritas (Larson, 1999). A osteoartrose registou-se nos indivíduos adultos (de ambos os sexos), sendo que em 29,6% (8/27) se verificou pelo menos uma articulação afetada. A coluna vertebral registou mais casos de osteoartrose, tanto nos processos como nos corpos intervertebrais. Estes resultados não estão de acordo com alguma literatura paleopatológica, que refere que as zonas mais afetadas são anca, joelho e pé (Rogers e Waldron, 1995; Waldron, 2009). Em Pereira (2017), também se registou-se grande prevalência de osteoartrose nos corpos vertebrais. Curto (2011) registou a existência de vários indivíduos com artrose na coluna vertebral. No caso de Costa (2013), a maior frequência de osteoartrose foi nos corpos vertebrais. A osteoartrose é das lesões mais frequentemente observadas, tanto nas populações do passado, como nas populações modernas. A etiologia desta doença é multifatorial (Rogers e Waldron, 1995; Roberts e Manchester, 2005; Waldron, 2009), podendo-se relacionar com o aumento da idade, obesidade e fatores genéticos (Roberts e Manchester, 2005).

As alterações das enteses verificaram-se em 92,6% (25/27) dos indivíduos adultos (sete de sexo feminino, dezasseis de sexo masculino e dois de sexo indeterminado). No

lado esquerdo, a entese mais afetada foi o tendão de Aquiles (calcâneo) e no lado direito é o epicôndilo lateral (úmero). Quando comparado com outros casos, existem diferenças e semelhanças. Na necrópole estudada por Pereira (2017) e Costa (2013) o local de inserção do tendão de Aquiles foi o mais afetado. Em Curto (2011), existem alterações no tendão de Aquiles, mas estas variam consoante o grau. Estas alterações podem associar-se à mobilidade dos indivíduos.

### **5.7. Nódulos de Schmorl**

Os nódulos de Schmorl são depressões que surgem nos corpos vertebrais (a nível superior e inferior), resultantes de hérnias discais. Estas hérnias são causadas por destruição do núcleo polposo, que leva à redução dos discos e, por consequência, dos espaços intervertebrais, resultando em impressões deixadas no osso (Ortner, 2003; Waldron, 2009). Registaram-se em 17,9% (5/28) dos indivíduos (quatro adultos e um adolescente, todos de sexo masculino), estando presentes nas vértebras torácicas e lombares. As causas que podem estar na origem dos nódulos de Schmorl envolvem processos degenerativos (fadiga e stresse biomecânico) traumáticos ou metabólicos na zona da coluna vertebral (Suby, 2014).

### **5.8. Casos particulares**

Seis indivíduos adultos (cinco de sexo masculino e um de sexo feminino) apresentavam fusão vertebral. Em cinco dos casos verificou-se a existência de pontes paravertebrais (enterramento 6, 7, 25, 28 e 39). As pontes vertebrais estão presentes em casos de artropatia psoriática ou reativa (contrariamente à espondilite anquilosante, em que a fusão vertebral é contínua) (Waldron, 2009). Contudo, quando estas patologias ocorrem, geralmente observa-se também sacroileíte (fusão que ocorre na articulação sacroilíaca), sendo que esta pode ser unilateral e assimétrica (Waldron, 2009). Outras lesões podem ser verificadas, sendo que, no caso da artropatia psoriática é provável que se observe erosão simétrica ou assimétrica das mãos e dos pés; já no caso da artropatia reativa, a erosão verifica-se principalmente nos membros inferiores e é assimétrica (Waldron, 2009). A DISH também pode levar à formação de pontes paravertebrais (Ortner, 2003; Waldron, 2009).

O indivíduo 6 (adulto, sexo masculino), para além das pontes paravertebrais na coluna, apresenta também crescimento ósseo proliferativo nas falanges intermédias e

distais das mãos. Estas lesões são bilaterais. O indivíduo tem as fíbulas, tíbias e pés ausentes, pelo que não se pode verificar se existem lesões no membro inferior. A fragmentação do sacro e ambos os coxais, não permitiu observar se algum tipo de fusão teria ocorrido na articulação sacroíliaca. Deste modo, o diagnóstico diferencial pode incluir tanto a artropatia psoriática como a reativa.

O indivíduo 7 (adulto, sexo masculino) tem ponte vertebral entre a 2<sup>a</sup> e 3<sup>a</sup> vértebra torácica. Pela falta de conservação do esqueleto e ausência maioria das peças ósseas, não permitiu um diagnóstico diferencial muito fidedigno. A fusão vertebral pode ocorrer em diversas patologias, como DISH, artrite psoriática, artrite reativa e espondilite anquilosante (Waldron, 2009). Pelo facto da fusão paravertebral ter formado uma ponte óssea, havendo manutenção do espaço intervertebral, poderá, provavelmente, excluir-se o diagnóstico de espondilite anquilosante (Waldron, 2009). Contudo, outras lesões não foram possíveis de se observar.

O esqueleto 25 (adulto, sexo masculino) tem nas vértebras lombares pontes paravertebrais. Na mão esquerda, as falanges intermédias e distais têm crescimento ósseo bilateral. No pé direito, verificou-se a fusão da 5<sup>a</sup> falange intermédia com a distal. Não se verificou fusão sacroíliaca, mas deve considerar-se que os respetivos ossos estão fragmentados. O diagnóstico diferencial deste indivíduo insere-se dentro do tipo de patologias referidas para os indivíduos anteriores.

O indivíduo 39, adulto de sexo feminino, tem pontes vertebrais em várias vértebras torácicas. Em algumas vértebras lombares observou-se fusão dos processos posteriores bem como fusão entre a 5<sup>a</sup> vértebra lombar e 1<sup>a</sup> sagrada. Esta fusão parece ser indicativa de um caso de sacralização, que ocorre quando a vértebra que é afetada assume as mesmas características da vértebra adjacente (Roberts e Manchester, 2005).

Também no enterramento 28 (adulto, sexo masculino) se formaram pontes vertebrais. Este indivíduo tem também fusão sacroíliaca, registando-se uma ponte óssea entre o coxal esquerdo e o sacro. Não foi possível de verificar se seria bilateral. A fusão vertebral e sacroileíte é comum em casos de artropatia psoriática ou reativa (Castro Jr *et al.*, 2017). Estava a ocorrer também fusão entre as tíbias e fíbulas nas extremidades distais. Por consequência, observaram-se alterações degenerativas nos pés. Estas últimas lesões podem relacionar-se com stresse biomecânico provavelmente associado às lesões da coluna.

No caso do indivíduo 8 (adulto, sexo masculino), existe fusão paravertebral de várias vértebras torácicas, em que as facetas articulares estão viradas para o lado interior. Esta

lesão pode ser compatível com patologia congénita (Mann e Hunt, 2012). As vértebras apresentavam nódulos de Schmorl. Nas clavículas, há microporosidade e destruição lítica. No manúbrio registou-se crescimento e excrescências ósseas na faceta articular esternal. As ulnas e rádios, tem alterações morfológicas nas facetas articulares. Estas alterações podem dever-se a esforço físico, com uso dos membros superiores.

O último caso é do enterramento 34 (adulto de sexo masculino), que tem uma ponte óssea no coxal esquerdo, indiciando fusão com o sacro (Castro Jr *et al.*, 2017). Não foi possível observar se a lesão seria bilateral. O indivíduo parece ter também encurtamento congénito do membro esquerdo, que causou lesões por esforço. Uma ligeira diferença no comprimento dos fémures também se verificou, sendo o direito mais curto, tendo-se verificado também lesões de compensação na patela direita e nos pés.

## **5.9. Patologia traumática**

Lesões traumáticas verificaram-se em 16 dos indivíduos, 11 do sexo masculino e cinco do sexo feminino. Tal como está descrito na literatura, registam-se menos lesões traumáticas nas mulheres do que os homens por estarem menos expostas a atividades laborais de risco (Lovell, 2008; Roberts e Manchester, 2005). Contudo, é de referir que existem mais indivíduos de sexo masculino. As lesões incluem fratura, luxação ou deslocação. Ortner (2003) define que o trauma pode incluir quatro tipos de lesões – quebra total ou parcial do osso, deslocação anormal das articulações, disrupção vascular ou nervosa e alterações morfológicas induzidas artificialmente. Na amostra, registaram-se diversas lesões que incluem calos ósseos (enterramento 1, no úmero esquerdo; enterramento 11, 1º metacárpico e 1ª falange distal da mão direita; enterramento 33, 5ª falange proximal do pé esquerdo; enterramento 35, costelas direitas e fíbula direita; enterramento 45, na clavícula esquerda; enterramento 46, ulna direita), ossificação de ligamentos e crescimento ósseo (enterramento 8, no fémur direito; enterramento 12, no úmero direito; enterramento 15, na tíbia esquerda; enterramento 25, clavícula e omoplata esquerda; enterramento 34, na 4ª falange proximal da mão esquerda), possível trauma por corte (enterramento 9, no crânio), deslocação ou luxação (enterramento 18, na omoplata e úmero esquerdo; enterramento 38, rádio direito na articulação com a ulna; enterramento 39, faceta proximal de ulna direita), trauma vascular (enterramento 18, na tíbia direita) e um caso de fratura total sem alinhamento da diáfise (enterramento 36, no 5º metatársico

direito). A patologia traumática registou-se noutras necrópoles medievais portuguesas (Costa, 2013; Curto, 2011; Pereira, 2017; Silva, 2011).

### **5.10. Patologia congénita**

Identificaram-se cinco indivíduos com espinha bífida oculta (dois adultos e um adulto jovem de sexo masculino; dois adultos de sexo feminino). A espinha bífida é considerada das patologias congénitas mais comuns em amostras arqueológicas (Roberts e Manchester, 2005). Registou-se também um caso de desvio congénito da última vértebra sagrada e outro no cóccix, ambos em indivíduos adultos de sexo masculino. Num indivíduo adulto de sexo feminino não correu fusão do processo posterior de uma vértebra sagrada. Em seis indivíduos verificou-se *foramina* extra: no enterramento 5 (adulto jovem, feminino), no centro do hióide; no enterramento 11, 39 e 45 (adulto de sexo masculino, e dois adultos de sexo feminino, respetivamente); indivíduo 36 (adulto de sexo masculino), nos coxais junto à superfície auricular; enterramento 33 (adulto de sexo masculino) nos cubóides. A sua origem pode ser congénita ou apenas morfológica.

### **5.11. Indicadores de stresse fisiológico**

A ocorrência de lesões poróticas pode verificar-se na abóbada craniana, na tábua externa, principalmente nos ossos parietais, sendo essas lesões denominadas hiperostose porótica. Quando se verificam nos tetos das órbitas, classificam-se como *cribra orbitalia* (Djuric *et al.*, 2008; Klaus, 2017). Outros tipos de lesões poróticas foram descritas na literatura mundial, nomeadamente a porosidade nos úmeros (*cribra humeralis*) e nos fémures (*cribra femoralis*) (Djuric *et al.*, 2008; Polo Cerdá e Villalaín Blanco, 2001). Estas lesões consideram-se como indicadores de saúde e dos estados nutricionais de populações do passado. Frequentemente são associadas a indicadores de stresse nutricional, manifestações de anemia por deficiência de ferro ou infeções crónicas (Djuric *et al.*, 2008).

As lesões relacionadas com os indicadores de stresse fisiológico foram pesquisadas nos 39 indivíduos da amostra. Verificou-se baixa frequência destes indicadores. Contudo, a fragmentação do material osteológico e ausência de várias peças ósseas, condicionou os resultados obtidos. As alterações poróticas verificaram-se apenas em três indivíduos (7,7%, 3/39). Verificou-se um caso de *cribra orbitalia* (enterramento 4, adulto de sexo masculino); registou-se também um único caso de *cribra humeralis* bilateral (indivíduo

1, adolescente de sexo masculino) e por último, um caso de *cribra femoralis* também bilateral (enterramento 42, não-adulto, 7-12 anos), tendo-se registado espículas ósseas. Noutras necrópoles medievais, como é o caso de Curto (2011), a frequência destas lesões também é reduzida, tendo apenas registado um caso de *cribra orbitalia*. Por sua vez, na necrópole estudada por Costa (2013), o mesmo indicador de stress foi observado num indivíduo adulto e dois não-adultos. Na mesma necrópole, Costa (2013), verificou-se também a presença de *cribra femoralis* num indivíduo não-adulto.

### **5.12. Patologia neoplásica**

Verificaram-se dois possíveis casos de neoplasias, um de origem benigna e outro possivelmente maligno, pelas características que apresentam. No primeiro caso, verificou-se um osteoma mandibular (enterramento 5, adulto jovem de sexo feminino). Na literatura arqueológica, já se verificou a existência de casos de osteomas mandibulares (Waldron, 2009), nomeadamente numa amostra portuguesa, do Museu de História Natural da Faculdade de Ciências da Universidade do Porto (Marado, 2010). Um indivíduo de sexo masculino registou uma excrecência óssea na face interior da mandíbula, junto ao sulco mielohióide (Marado, 2010). Ainda em contexto arqueológico, registaram-se dois casos de possíveis neoplasias benignas numa população Maia (Bartelink e Wright, 2010), ambos em mandíbulas. Em contexto clínico existem casos reportados de osteomas mandibulares (Caubi *et al.*, 2012). Estes não são muito frequentes (Souza *et al.*, 2015). Os osteomas são considerados tumores benignos, cuja origem advém do osso compacto ou esponjoso. Quando surgem, ocorrem com mais frequência na mandíbula e nos seios nasais (Caubi, *et al.*, 2012). Pode afetar ambos os sexos, sendo mais frequente em adultos jovens (Caubi, *et al.*, 2012; Souza *et al.*, 2015), tal como se verifica nesta amostra. O surgimento desta patologia pode associar-se a anomalias de origem congénita, inflamações crónicas, traumas ou distúrbios embrionários (Caubi *et al.*, 2012).

O segundo caso, enterramento 25 (adulto, sexo masculino), verificou-se ossificação da cartilagem da tiróide. Tem um aspeto poroso e lesões destrutivas. É necessário considerar que o indivíduo não apresenta outras lesões que fossem compatíveis com um possível diagnóstico de neoplasia, pelo que um diagnóstico diferencial seria pouco fidedigno. As neoplasias da tiróide estão bastantes descritas em contexto clínico (Choksi *et al.*, 2017; Farooki *et al.*, 2012). No que concerne às lesões a nível ósseo, estes são o

segundo tecido mais comum para o desenvolvimento das metástases do cancro da tiróide (Choksi *et al.*, 2017). Tal não se verificou no indivíduo 25, estudado nesta amostra.

### 5.13. Patologia infecciosa

Em três indivíduos verificou-se formação de osso novo poroso, associado a possíveis casos de patologia infecciosa. A maioria das doenças infecciosas afeta primeiro os tecidos moles, sendo o esqueleto o último a ser afetado (Waldron, 2009). Ortner (2003), identifica três modos de os agentes infecciosos entrarem no organismo. Os agentes podem afetar o esqueleto por via direta (através de feridas traumáticas ou cirúrgicas), por meio de infecção dos tecidos moles adjacentes ou por via hematogénica (causada por um foco séptico).

No caso do indivíduo 1 (adolescente, sexo masculino), a formação de osso novo (tipo *woven*) verificou-se no maxilar, acima do alvéolo do 3º molar superior direito, no lado bucal. Uma vez que o indivíduo morreu na adolescência, os terceiros molares estariam ainda a erupcionar, podendo-se ter formado um processo infeccioso durante essa fase.

O indivíduo 26 (não-adulto, 7-12 anos), apresentava lesões na tíbia e fíbula esquerdas. Ambos os ossos apresentam formação de processo inflamatórios, visíveis através da formação de osso novo nas diáfises dos ossos, afetando ambos os lados medial e lateral. Não foi possível observar se as epífises ou zonas metafisiárias estariam afetadas, pois essas zonas anatómicas estavam ausentes. Também não se pode observar se as lesões seriam bilaterais, pois o esqueleto apenas se compõe pela tíbia e fíbula esquerdas, dois fragmentos de costelas e um fragmento de vértebra, estando todos os restantes ossos ausentes. Ainda assim, quando se procedeu ao diagnóstico diferencial, considerou-se a possibilidade de incluir patologia traumática e infecciosa, como é o caso da osteomielite e poliomielite. A possibilidade de sífilis pode também ser considerada, apesar de não haver crânio para se observar lesões. Frequentemente se observam lesões nas tíbias a nível do registo paleopatológico (Lewis, 2007; Roberts e Manchester, 2005). A tíbia contém menos densidade de tecidos moles, o que a pode deixar mais vulnerável a possíveis patologias (Ortner, 2003). No caso da osteomielite, esta define-se como uma infecção do osso e da medula óssea, que resulta em inflamação, necrose e formação de osso novo (Aufderheide e Rodríguez-Martín, 1998; Ortner, 2003). Apesar de haver um agente específico causador desta doença (*Staphylococcus aureus*), outros micro-organismos podem também envolver-se (fungos, vírus e parasitas), sendo por isso considerada uma doença infecciosa não-específica no registo paleopatológico (Lewis, 2007; Ortner, 2003).

Apesar da osteomielite poder ocorrer em qualquer idade, na via hematogénica é mais comum em crianças, durante o seu desenvolvimento e crescimento, afetando frequentemente apenas um osso (Ortner, 2003; Santos e Suby, 2015). No caso da poliomielite, também é uma doença que surge mais frequentemente em crianças, e afeta os músculos, causando perda de massa muscular (levando a atrofia), e crescimento ósseo no membro afetado (Roberts e Manchester, 2005). No caso da sífilis, esta pode causar lesões e inflamação no osso, conferindo às tíbias a “forma de sabre” (Ortner, 2003). Neste caso, temos afetação de dois ossos, onde se observa crescimento ósseo na diáfise, mas não é possível ver se osso sofreu algum tipo de atrofia ou encurtamento, nem se as lesões seriam ou não bilaterais, pelo que um diagnóstico diferencial não pode ser definitivo.

No esqueleto 31 (perfil biológico indeterminado), a clavícula esquerda exhibe, na diáfise, formação de osso novo, poroso, tendo um processo inflamatório ativo na altura da morte (Ortner, 2003). Não se observou mais nenhuma lesão. Para além da clavícula, neste esqueleto só se recuperou alguns fragmentos de vértebras e alguns ossos do carpo. Esta lesão poderá advir de uma doença infecciosa, ou de uma patologia traumática, seguida de um processo inflamatório (Ortner, 2003).

#### **5.14. Lesões inespecíficas**

Aquando da observação dos esqueletos, várias lesões de origem incerta foram observadas em oito indivíduos, incluindo um adolescente de sexo masculino, três adultos jovens (dois de sexo masculino e um de sexo feminino) e quatro adultos (dois de sexo masculino e dois de sexo feminino).

No indivíduo 1 (adolescente, sexo masculino) observou-se formação de osso compacto na clavícula esquerda e na ulna direita, acompanhada também de microporosidade. O enterramento 5 (adulto jovem, sexo feminino), na tíbia esquerda, tem uma camada de osso, de aspeto compacto, a meio da diáfise, no lado medial. No indivíduo 12 (adulto, sexo masculino), a mão esquerda, apresenta crescimento ósseo em todas as falanges (proximais, intermédias e distais), nas extremidades e diáfises. O mesmo se verificou no 1º metacárpico, na linha de metáfise da epífise distal (lado anterior). Estas lesões, não sendo acompanhadas de outras mais específicas, podem apenas representar infeções não-específicas que ocorreram nos ossos (Waldron, 2009). Deve-se ter em conta que a tíbia é osso mais comum a ser afetado por crescimento ósseo indiferenciado (Lewis, 2007; Waldron, 2009).



Encontrou-se também, no esqueleto 33 (adulto, sexo masculino), na tíbia direita, alterações degenerativas na zona articular superior com a fíbula. Esta provavelmente é secundária, causada por esforço biomecânico exercido nos membros. Nos pés registou-se afetação dos talus e calcâneos, que têm labiação nas facetas articulares entre si e marcas possivelmente causadas por forças de compressão óssea.

No enterramento 35 (adulto jovem, sexo masculino), registou-se uma lesão lítica no navicular direito, na zona do tubérculo lateral. O mesmo se verificou no cunifome lateral. No pé esquerdo, a mesma lesão se verificou no 5º metatársico, no lado lateral. Apesar das lesões serem poucas para um diagnóstico assertivo, pode ter ocorrido trauma ou alguma infecção (Ortner, 2003).

No indivíduo 38 (adulto, sexo feminino), o 5º metatársico direito tem achatamento da epífise distal. O navicular tem micro e macroporosidade e uma lesão lítica. Uma das falanges tem forma de “altere”, contudo, pela ausência de peças ósseas e outras lesões, não se chegou a um diagnóstico definitivo.

O enterramento 45 (adulto, sexo feminino) tem o osso frontal bastante robusto, em que parece não haver grande distinção entre a tábua interna e o diploe. Contudo, não se verificou lesões na tábua interna ou externa. Nos côndilos mandibulares há microporosidade e alterações osteolíticas, que causaram lesões na articulação. Parece haver exposição do osso subcondral, podendo ser um caso de osteocondrite dissecante (Ortner, 2003; Waldron, 2009).

No enterramento 46 (adulto jovem, sexo masculino), na ulna esquerda, na faceta articular com úmero, verificou-se torção, que é compatível com uma lesão osteolítica (remodelada), no úmero esquerdo. O 3º metacárpico esquerdo tem uma espícula óssea na epífise proximal. No pé esquerdo, o cunifome medial apresenta microporosidade e uma lesão osteolítica. Estas lesões podem ter origem traumática (Ortner, 2003).



## 6. CONSIDERAÇÕES FINAIS

Nesta investigação estudou-se a amostra osteológica recuperada da Igreja de São Salvador, localizada no atual Largo Poeta Bocage em Sines, cuja datação se insere entre os séculos XIII a XVII.

Na necrópole exumada a maioria das sepulturas estavam escavadas no sedimento e tinham forma ovalada e antropomórfica, estando os indivíduos inumados em decúbito dorsal e orientados O-E. Apesar das inumações tipicamente cristãs, encontraram-se quatro inumações consideradas atípicas, devido a gestos funerários aplicados e espólio encontrado.

Contabilizaram-se neste estudo todas as inumações primárias (excluindo ossários e ossos dispersos) constituídas por 27 adultos (dezasseis de sexo masculino, sete de sexo feminino e quatro de sexo indeterminado), 11 não-adultos (incluindo um adolescente de sexo masculino) e um indivíduo de perfil biológico indeterminado.

Nos indivíduos inumados identificaram-se cinco casos de possíveis modificações dentárias intencionais (enterramento 11, adulto de sexo masculino; enterramento 47, 7-12 anos) e não-intencionais (enterramento 1, adolescente de sexo masculino; enterramento 34, adulto de sexo masculino; enterramento 39, adulto de sexo feminino). Nos dois primeiros casos registou-se a remoção dos ângulos interproximais dos dentes, sendo que no indivíduo 11, se verificou a remoção do ângulo mesial no incisivo central superior direito e mesiodistal nos incisivos e canino esquerdos, e no indivíduo 47, verificou-se remoção dos ângulos mesiais dos caninos inferiores decíduos. Nos indivíduos com modificações não-intencionais, identificaram-se sulcos e fraturas dentárias *ante mortem* nos incisivos superiores laterais do indivíduo 1; no indivíduo 34, na dentição superior anterior direita, havia remoção quase completa da coroa, que ficou “escavada”, tendo o desgaste afetado os ângulos mesiodistais dos dentes, possivelmente por uso não-mastigatório dos dentes; e no último caso, no enterramento 39, verificou-se desgaste atípico nas facetas linguais dos incisivos centrais superiores, associado à desgaste do tipo LSAMAT. Nos indivíduos 39 e 47 identificaram-se fibras de origem vegetal.

No que concerne à patologia oral, registou-se perda *ante mortem* de 67,8% dos dentes (80/118), afetando 10 indivíduos adultos (quatro de sexo feminino, cinco de sexo masculino, um de sexo indeterminado). As cáries afetaram 76,2% (16/21) dos indivíduos, nomeadamente, 13 adultos (quatro do sexo feminino, oito de sexo masculino e um de

sexo indeterminado) e três não-adultos (incluindo o adolescente de sexo masculino). O tártaro verificou-se em 86,7% (13/15) indivíduos (quatro de sexo feminino, oito de sexo masculino e um de sexo indeterminado). Por sua vez, o desgaste dentário observou-se em 15/21 (71,42%) indivíduos (14 adultos, quatro de sexo feminino, nove de sexo masculino e um de sexo indeterminado; e um adolescente de sexo masculino), tendo-se registado todos os graus de desgaste. Não se registou doença periodontal. Registaram-se lesões periapicais, em dois indivíduos adultos (um de sexo masculino e outro de sexo indeterminado). No que remete ao stresse fisiológico nos dentes, identificaram-se hipoplasias dentárias em 73,3% (11/15) dos indivíduos (quatro de sexo feminino e sete de sexo masculino, incluindo o adolescente). A patologia oral dos indivíduos, principalmente no que remete à perda dentária *ante mortem* e lesões cariogénicas, tem um potencial indicativo da saúde oral, tipo de dieta (associada ao consumo de hidratos de carbono) e higiene dos indivíduos.

Relativamente à osteoartrose, afetou 29,6% (8/27) dos indivíduos (dois do sexo feminino e seis do sexo masculino), sendo que têm pelo menos uma articulação afetada por esta patologia. A coluna vertebral foi a zona anatómica mais afetada. As alterações das enteses verificaram-se mais no tendão de Aquiles e no epicôndilo lateral do úmero, tendo afetado 92,6% (25/27) dos indivíduos adultos (sete de sexo feminino, dezasseis de sexo masculino e dois de sexo indeterminado). Estas alterações podem estar associadas à mobilidade e stresse biomecânico.

Outras patologias foram observadas nos indivíduos, incluindo possíveis casos de artropatias psoriática ou reativa, nódulos de Schmorl, associados às hérnias discais desenvolvidas na coluna, casos de patologia traumática, congénita (ex.: espínha bífida e sacralização), neoplásica (ex.: osteoma mandibular), infecciosa e também indicadores de stresse fisiológico.

Os resultados deste trabalho contribuíram para o melhor entendimento desta amostra. Apesar de ser uma necrópole pequena, e não poder ser representativa da população de Sines, estabeleceu-se conhecimentos sobre a vida e morte destes indivíduos. Não obstante, é necessário continuar o desenvolvimento do trabalho, alicerçado à investigação dos arquivos históricos (que está a ser desenvolvida), bem como continuar o estudo desta amostra, nomeadamente a análise de dentes no MEV e na lupa binocular para se estabelecer mais bases de comparação entre os indivíduos e realizar análises de tártaro e de isótopos para auxiliar na identificação da sua origem biogeográfica e mobilidade.

## 7. BIBLIOGRAFIA

**Alexandre**, V. 1991. Portugal e a abolição do tráfico de escravos (1834-51). *Análise Social*, 26 (3): 293-333.

**Almeida** A. 1937. Sobre mutilações étnicas dos aborígenes de Angola. *Oficinas Gráficas*.

**Almeida** R. 1957. Mutilações dentárias nos Negros da Lunda. Subsídios para o Estudo da Antropologia na Lunda. *Companhia de Diamantes de Angola (Diamang), Publicações Culturais, n° 33*.

**Almeida**, R. 1953. Mutilações dentárias nos Negros da Lunda. *Anais do Instituto de Medicina Tropical*, 10: 3602–3639.

**Alves**, R.A., Garcia, S. J., Marques, A., Wasterlain, S. N. 2016. Osteological analysis of a skeleton with intentional dental modifications, exhumed from Largo do Carmo (17th-18th centuries), Lisbon. *Antropologia Portuguesa*, 32/33: 61-75.

**Appleby**, J., Thomas, R., Buikstra, J. 2015. Increasing confidence in paleopathological diagnosis – Application of the Istanbul terminological framework. *International Journal of Paleopathology*, 8:19-21.

**Ariés**, P. 1975. *L'Enfant et la vie familiale sous un Ancien Régime*. França, Paris: Editions du Seuil.

**Assis**, S. S. D. 2007. *A memória dos rios no quotidiano dos homens: contributo de uma série osteológica proveniente de Constância para o conhecimento dos padrões ocupacionais*. Dissertação de Mestrado em Evolução Humana Coimbra, Faculdade de Ciências e Tecnologia, Universidade de Coimbra.

**Aufderheide** A. C., Rodríguez-Martín, C. 1998. *The Cambridge Encyclopedia of Human Paleopathology*. Cambridge, Cambridge University Press.

**Baker**, S. J., Gill, G. W., Kieffer, D. A. 1990. Race and sex determination from the intercondylar notch of the distal femur. In: Gill, G. W., Rhine, S. (eds.). *Skeletal attribution of race: methods for forensic anthropology*. New Mexico. Maxwell Museum of Anthropology: 91-95.

**Barroca**, M. 1987. *Necrópoles e Sepulturas Medievais entre o Douro e Minho*. Provas de aptidão pedagógica e capacidade científica. Universidade do Porto.

**Bartelink, E. J.;** Wright, L. E. 2010. Benign Mandibular Tumours: Two Case Studies From the Maya Lowland Site of Tikal, Guatemala. *International Journal of Osteoarchaeology*, 21: 351–359.

**Belcastro G,** Rastelli E, Mariotti V, Consiglio C, Facchini F, Bonfiglioli B. 2007. Continuity or discontinuity of the life-style in central Italy during the Roman Imperial Age–Early Middle Ages transition: diet, health, and behavior. *American Journal of Physical Anthropology*, 132: 381–394.

**Bidmos, M.** 2005. Metrical and non-metrical assessment of population affinity from the calcaneus. *Forensic Science International*, 159: 6-13.

**Blumenfeld, J.** 2011. Racial Identification in the Skull and Teeth. Totem: The University of Western Ontario. *Journal of Anthropology*, 8 (1): 20-13.

**Brooks, S.,** Suchey, J. 1990. Skeletal age determination based on the os pubis: a comparison of the Acsádi-Nemeskéri and Suchey-Brooks methods. *Human Evolution*, 5 (3): 227-238.

**Brues, A. M.** 1990. The once and future diagnosis of race. In: Gill, G. W.; Rhine, S. (eds.). *Skeletal attribution of race: methods for forensic anthropology*. New Mexico. Maxwell Museum of Anthropology: 1-7.

**Bruzek, J.** 2002. A method for visual determination of sex, using the human hip bone. *American Journal of Physical Anthropology*, 117: 157-168.

**Buikstra, J.,** Ubelaker, D. 1994. *Standards for data collection from human skeletal remains. Proceedings of a Seminar at the Field Museum of Natural History*. Fayetteville, Arkansas. Arkansas Archaeological Survey Research Series: 44.

**Bunning, P. S. C.;** Barnett, C. H. 1965. A comparison of adult and foetal talocalcaneal articulations. *Journal of Anatomy*, 99 (1): 71-76.

**Byers, S.** 2011. *Introduction to forensic anthropology*. 4th edition. United States of American, Copyright: 131-150.

**Calleja, A. M.** 2015. *Reconstruindo a morte na infância: Resultados preliminares da microscopia de varrimento como ferramenta diagnóstica da porosidade em vestígios osteológicos dos séculos XIX-XX*. Dissertação de Mestrado em Evolução e Biologia Humanas, Departamento de Ciências da Vida, Universidade de Coimbra.

**Cardoso, H.** 2003-2004. Onde estão as crianças? Representatividade de esqueletos infantis em populações arqueológicas e implicações para a paleodemografia. *Antropologia Portuguesa*, 20-21: 237-266.

**Carretero, J. M., Lorenzo, C., Arsuaga, J. L.** 1995. Análisis multivariante del húmero en la colección de restos identificados de la Universidad de Coimbra (Portugal). *Antropologia Portuguesa*, 13: 139-156.

**Castro Jr, M. R., Mitraud, S. A. V., Francisco, M. C., Fernandes, A. R. C., Fernandes, E. A.** 2017. Espondiloartropatias: critérios de ressonância magnética na detecção da sacroileíte. *Radiologia Brasileira*, 50 (4): 258–262.

**Choksi, P., Papaleontiou, M., Guo, C., Worden, F., Banerjee, M., Haymart, M.** 2017. Skeletal Complications and Mortality in Thyroid Cancer: A Population-Based Study. *Journal of Clinical Endocrinology and Metabolism*, 102 (4): 1254–1260.

**Coelho, C.** 2012. *Uma identidade perdida no mar e reencontrada nos ossos: Avaliação das afinidades populacionais de uma amostra de escravos dos séculos XV-XVI.* Dissertação de Mestrado em Evolução e Biologia Humanas, Departamento de Ciências da Vida, Universidade de Coimbra.

**Correia, D.** 2015. *Revivendo Mértola: Análise antropológica de 11 esqueletos exumados da Alcáçova do Castelo.* Dissertação de Mestrado em Evolução e Biologia Humanas, Departamento de Ciências da Vida, Universidade de Coimbra.

**Costa, S.** 2013. *Vestígios osteológicos da Baixa Idade Média em Mértola: O estudo paleobiológico de uma amostra de 22 esqueletos provenientes da Alcáçova do Castelo.* Dissertação de Mestrado em Evolução e Biologia Humanas, Departamento de Ciências da Vida, Universidade de Coimbra.

**Cunha E., Crubézy, E.** 2000. Comparative biology of the medieval populations (9th-15th centuries) to the Iberian Peninsula and Southwest of France: Problematics and perspectives. *Journal of Iberian Archaeology*, 2: 145-164.

**Cunha, E.** 1994. *Paleobiologia das populações medievais portuguesas: os casos de Fão e S. João de Almedina.* Dissertação de Doutoramento em Antropologia, Faculdade de Ciências e Tecnologias, Universidade de Coimbra.

**Cunningham, C., Scheuer, L., Black, S.** 2016. *Developmental Juvenile Osteology.* London, Academic Press.

**Curto, A.** 2011. *Por Terras Templárias. Estudo paleoosteológica humana inumada em Santa Maria dos Olivais, Tomar.* Dissertação de Mestrado em Evolução e Biologia Humanas, Departamento de Ciências da Vida, Universidade de Coimbra.

**Diário da República,** 2014. 2.<sup>a</sup> série — N.º 113 — 16 de junho. Portaria n.º 449/2014.

**Dias, G., Tayles, N.** 1997. ‘Abscess Cavity’ – a Misnomer. *International Journal of Osteoarchaeology*, 7: 548 – 554.

**Diaz-Guardamino, M. e Mórán, E.** 2008. *Entre Muralhas e Templos – A intervenção arqueológica no Largo de Sta. M<sup>a</sup> da Graça, Lagos (2004 – 2005).* Lacobriga 1. Lagos.

**Echlin, P.** 2009. *Handbook of Sample Preparation for Scanning Electron Microscopy and X-Ray Microanalysis.* Springer.

**Emerson T. E., Milner G. R., Jackson D. K.** 1983. *The Florence Street site (11-S-458). Report published for Illinois Department of Transportation.* University of Illinois Press: Urbana.

**Djuric, M., Milovanovic, P., Janovic, A., Draskovic, M., Djukic, K., Milenkovic, P.** 2008. Porotic Lesions in Immature Skeletons from Stara Torina, Late Medieval Serbia. *International Journal of Osteoarchaeology*, 18: 458-475.

**Dutour, O.** 1989. *Hommes fossiles du Sahara. Peuplements holocènes du Mali septentrional.* Paris, Éditions du CNRS.

**Farooki, A., Leung, V., Tala, H., Tuttle, R. M.** Skeletal-related events due to bone metastases from differentiated thyroid cancer. *Journal of Clinical Endocrinology and Metabolism*, 97 (7): 2433–2439.

**Ferembach, D., Schwidetzky, I., Stoukal, M.** 1980. Recommendations for age and sex diagnoses of skeleton. *Journal of Human Evolution*, 9 (7): 517 – 549.

**Ferguson, E.; Kerr, N.; Rynn, C.** 2011. Race and Ancestry. In: Black, S.; Ferguson, E. (eds.). *Forensic Anthropology 2000 to 2010.* United States of America, Copyright Clearance Center Press: 119-153.

**Ferro, S; Anselmo, D; Fernandes, T** 2013. Forget me not – Exposure of case studies detected in funerary contexts witch deposition is unusual (Portugal). *II International*



*Meeting on Archaeology of Transition – The Funerary World*. Évora: Universidade de Évora.

**Filipe, I.**, Brazuna, S., Matos, V., Freitas, J. 2003. Necrópole de S. Martinho: análise preliminar dos dados arqueológicos e antropológicos. *Era*, 5: 54-79.

**Finnegan, M.** 1978. Non-metric variation of the infracranial skeleton. *Journal of Anatomy*, 125 (1): 23 – 37.

**Fonseca, J.** 2014. A Histografia sobre os escravos em Portugal. *Cultura*, 33: 1-25.

**Fonseca, J.**, Patrício, S., Santos, R. 2017. Os Escravos em Sines na Época Moderna: Aspectos Demográficos e Sociais. In: Arquivo Municipal de Sines (ed.). *Sines, História e Património, o Porto e o Mar Actas*. Actas do Colóquio, Sines, 7 a 9 de Setembro de 2017. Câmara Municipal de Sines: 167-193.

**Iscan, M.** 1983. Assessment of race from the pelvis. *American Journal of Physical Anthropology*, 62 (2): 205 – 208.

**Garcia, S.** 2006. Conservação diferencial dos esqueletos humanos da série medieval de S. Martinho (Leiria): Implicações para a Paleodemografia e para Paleopatologia. *Antropologia Portuguesa*, 23: 273-294.

**Gardela, L.**; Kajkowski, K. 2013. Vampires, criminals or slaves? Reinterpreting ‘deviant burials’ in early medieval Poland. *World Archaeology*, 45 (5): 780-796.

**Gardela; L.**; Duma, P. 2013. Untimely death. Atypical burials of children in early and late medieval Poland. *World Archaeology*, 45 (2): 314–332.

**Godinho R. M.** 2008. *Vestígios de um Império passado: a necrópole do Colégio de Santo Antão-o- Novo e a Lisboa dos séculos XVI-XVIII*. Tese de Mestrado em Evolução e Biologia Humanas, Departamento de Antropologia, Faculdade de Ciências e Tecnologia da Universidade de Coimbra.

**Hauser, G.**, De Stefano, G. F. 1989. *Epigenetic variants of the human skull*. Stuttgart, E. Schweizerbart’sche Verlagsbuchhandlung.

**Hefner, J. T.** 2009. Cranial Nonmetric Variation and Estimating Ancestry. *Journal of Forensic Science*, 54 (5): 985-995.

**Henriques, I. C.** 2009. *A Herança Africana em Portugal*. Edições dos CTT.

**Hillson S.** 2001. Recording dental caries in archaeological human remains. *International Journal of Osteoarchaeology*, 11: 249-289.

**Hillson, S.** 1996. *Dental Anthropology*. Cambridge, Cambridge University Press.

**Hillson, S., Bond, S.** 1997. Relationship of Enamel Hypoplasia to the Pattern of Tooth Crown Growth: A Discussion. *American Journal of Physical Anthropology*, 104: 89-103.

**Hughes, E. C.; Juarez, C. A.; Hughes, T. L.; Galloway, A.; Flower, G.; Chacon, S.** 2011. A simulation for exploring the effects of the “trait list” method’s subjectivity on consistency and accuracy of ancestry estimations. *Journal of Forensic Science*, 56 (5): 1094-1106.

**Iscan, M. Y.** 1983. Assessment of race from the pelvis. *American Journal of Physical Anthropology*, 62: 205-208.

**Iscan, M. Y., Loth, S. R.** 1993. *Casts of age Phases from the Sternal End of the Rib for White Males and Females*. Bellvue. France Casting.

**Kerr, N. W.** 1988. A method of assessing periodontal status in archaeologically derived skeletal material. *Journal of Paleopathology*, 2: 67-78.

**Kerr, N. W.** 1998. Prevalence and natural history of periodontal disease in prehistoric Scots (pre-900AD). *Journal of Periodontal Research*, 33: 131-137.

**Klaus, H. D.** 2017. Paleopathological rigor and differential diagnosis: Case studies involving terminology, description, and diagnostic frameworks for scurvy in skeletal remains. *International Journal of Paleopathology*, 19: 96–110.

**Lai, H.;** Yousfi, A.; Jansson, A. *s.d.* Scanning Electron Microscopy. Laboratory session in the course. *Modern Imaging Methods, s.l.*

**Levrini, L., Di Benedetto, G., Raspanti, M.** 2014. Dental Wear: A Scanning Electron Microscope Study. *Biomedical Research International*, 1-7.

**Lewis, M. E.** 2007. *The bioarchaeology of children: Perspectives from biological and forensic anthropology*. Cambridge Cambridge, University Press.

**Lieverse, A.** 1999. Diet and the aetiology of dental calculus. *International Journal of Osteoarchaeology*, 9 (4): 2199-232.

**Líryo, A., Rodrigues-Carvalho, C., Souza, S. M., Carvalho, D. M.** 2001. Modificações dentárias na primeira catedral do Brasil, Salvador, Bahia. *Antropologia Portuguesa*, 18: 119-141.

**Little, M., Sussman, R.** 2010. History of Biological Anthropology. In: Larsen, C. S. (ed.) *A Companion to Biological Anthropology*. West Sussex, Wiley-Blackwell: 13-38.

**Lovejoy, C. O., Meindl, R. S., Prysbeck, T. R., Mensforth, R. P.** 1985. Chronological metamorphosis of the auricular surface of the ilium: a new method for the determination of adult skeletal age at death. *American Journal of Physical Anthropology*, 68: 15-28.

**Lovell, N.** 2008. Analysis and interpretation of skeletal trauma. In: Katzenberg, A., e Saunders, S. (eds.), *Biological Anthropology of the Human Skeleton*. New York, Wiley-Liss: 341-386.

**Luna, L. H., Aranda, C. M., Santos, A. L.** 2017. New Method for Sex Prediction Using the Human Non-Adult Auricular Surface of the Ilium in the Collection of Identified Skeletons of the University of Coimbra. *International Journal of Osteoarchaeology*, 27(5): 898-911.

**Luv, S., Aarti, R., Kamal, S., Tarun, D.** 2017. Morphognostic Analysis of Fetal Ilium for Sex Determination. *Journal of Forensic Research*, 8 (4): 389.

**MacLaughlin, S. M.** 1990. Epiphyseal fusion at the sternal end of the clavicle in a modern portuguese skeletal sample. *Antropologia Portuguesa*, 8: 59-68.

**Mann, R., Hunt, D.** 2012. *Photographic Regional Atlas of Bone Disease: A Guide to Pathologic and Normal Variations in the Human Skeleton*. 3ª Edição, Springfield, C. C. Thomas.

**Marado, L. M.** 2010. *Análise dos caracteres discretos da dentição inferior e do osso mandibular numa série do Museu de História Natural (FCUP)*. Tese de Mestrado em Evolução e Biologia Humanas, Departamento de Antropologia, Faculdade de Ciências e Tecnologia da Universidade de Coimbra.

**Marado, L. M., Cunha, C., Scott, G. R., Silva, A. M.** 2017. Protocolo de observação de morfologia dentária: sistematização de observações em contexto profissional e de formação académica. *Antropologia Portuguesa*, 34: 135-156.

**Marado**, L. M., Cunha, C., Silva, A. M. 2016. Glossário de morfologia dentária: tradução para português da terminologia usada em inglês. *Antropologia Portuguesa*, 32: 77-96.

**Mariotti**, V., Facchini, F., Belcastro, M. 2004. Enthesopathies-proposal of a standardized scoring method and applications. *Collegium Anthrologicum*, 28 (1): 145-159.

**Martin**, R., Saller, K. 1957. *Lehrbuch der Anthropologie*. Stuttgart, Gustav Fischer Verlag.

**Mendonça**, M. C. 2000. Estimation of height from the length of long bones in a Portuguese adult population. *American Journal of Physical Anthropology*, 112: 39-48.

**Milner** G. R. 1983. *The East St. Louis Stone Quarry Site Cemetery (11-S-468)*. Report published for the Illinois Department of Transportation, Urbana: University of Illinois Press.

**Moore-Jansen** P. H., Ousley S. D., Jantz R. L. 1994. *Data collection procedures for forensic skeletal material*. Knoxville, Department of Anthropology, The University of Tennessee.

**Moynihan**, P., Peterson, E. 2014. Diet, nutrition and the prevention of dental diseases. *Public Health Nutrition*, 7 (1A): 201-226.

**Murphy**, E. M. (ed.). 2008. *Deviant Burial in the Archaeological Record*. Oxford: Oxbow Books.

**Murphy**, E. M.; Le Roy, M. 2017. Introduction: Archaeological Children, Death and Burial. In Murphy, E.; Le Roy, M. (eds.). *Children, Death and Burial: Archaeological Discourses*. Oxford, Oxbow Books: 1-18.

**Neves**, M. J.; Almeida, M.; Ferreira, M. T. 2010. História de um arrabalde durante os séculos XV e XVI: O “poço dos negros” em Lagos (Algarve, Portugal) e o seu contributo para o estudo dos escravos africanos em Portugal. *A Herança do Infante, História, Arqueologia e Museologia em Lagos*: 29-46.

**Neves**, M. J.; Almeida, M.; Ferreira, M. T. 2015. O Caso do “Poço dos Negros” (Lagos): Da Urgência do Betão ao Conhecimento das Práticas Escravagistas no Portugal Moderno a partir de uma Escavação de Arqueologia Preventiva. In: Centro de Pré-

História (ed.). *As Ramificações Sociais e Académicas da Arqueologia*. Antrope, Instituto Politécnico de Tomar: 141-160.

**Olivier G.**; Demoulin, F. 1984. *Pratique anthropologique à l'usage des étudiants*. Paris, Universidade de Paris.

**Olivier, G.**, Aaron, C., Fully, G., Tissier, G. 1978. New estimations of stature and cranial capacity in Modern Man. *Journal of Human Evolution*, 7 (6): 513-518.

**Ortner, D. J.** 2003. *Identification of pathological conditions in human skeletal remains*. Amsterdam, Academic Press.

**Ortner, D.J.** 2011. Human Skeletal Paleopathology. *International Journal of Paleopathology*, 1(1): 4-11.

**Ousley, S. D.**; Jantz, R. L. 2005. *Fordisc 3: computerized forensic discriminant functions*. Version 3.0. The University of Tennessee, Knoxville.

**Ozle, A.**; Van Niekerk, P.; Schulz, R.; Schmeling, A. 2007. Studies of the chronological course of wisdom tooth eruption in a black African population. *Journal of Forensic Sciences*, 52 (5): 1161-1163.

**Patrício, S.** 2017. Sines Medieval. In: Arquivo Municipal de Sines (ed.). *Sines, a Terra e o Mar*. Câmara Municipal de Sines: 64-79.

**Pereira, J. C.** 2008. Uma reprodução simbólica do universo social: o sepultamento de escravos. *Sankofa. Revista de História da África e de Estudos da Diáspora Africana*, 1: 20- 45.

**Pereira, P.** 2013. *Escavação arqueológica da necrópole da igreja de S. Salvador (Sines). Relatório final*. Smile at Culture, Serviços Culturais Lda.

**Pereira, P.** 2019. *Escavação arqueológica da necrópole da igreja de s. Salvador (Sines). Relatório final. Revisão 1*. Smile at Culture, Serviços Culturais Lda.

**Pereira, P. A.**; Ferro, S. 2017. A Necrópole de S. Salvador (Sines): Dados Bioarqueológicos. In: Arquivo Municipal de Sines (ed.). *Sines, História e Património, o Porto e o Mar Actas*. Actas do Colóquio, Sines, 7 a 9 de Setembro de 2017. Câmara Municipal de Sines: 13-31.

**Pereira, P. A.**; Sianto, L.; Chaves, S. A. M.; Teixeira-Santos, I.; Gonçalves, D.; Santos, A. L.; Toso, A.; Calleja, A. M. M.; Coutinho, A. P.; Araújo, A. C.; Godinho, R.

M. 2017. A Necrópole do Largo da Igreja (Sarilhos Grandes): Evidências Bioarqueológicas de Contato entre Portugal e o Novo Mundo. *In: Arquivo Municipal de Sines (ed.) Sines, História e Património, o Porto e o Mar Actas*. Actas do Colóquio, Sines, 7 a 9 de Setembro de 2017. Câmara Municipal de Sines: 123-141.

**Pimentel, M. R.** 1995. *Viagem ao fundo das consciências: a escravatura na Época Moderna*. Lisboa: Edições Colibri.

**Polo Cerdá, M., Villalaín Blanco, J. D.** 2001. Fenómenos Porosos en Paleopatología: Estado de la Cuestión y Nuevas Aportaciones. *VI Congreso Nacional de Paleopatología. Comunicaciones*: 88-101.

**Power, R. C., Salazar-García, D. C., Wittig, R., Henry, A. G.** 2014. Assessing use and suitability of scanning electron microscopy in the analysis of micro remains in dental calculus. *Journal of Archaeological Science*, 49: 160-169.

**Reinman, A. S.** 2015. *Sex Estimation in Subadult Skeletons: A Test of Eight Nonmetric Traits of the Mandible and Ilium*. Master Dissertation of Arts, Dorothy F. Schmidt College of Arts and Letters, Florida Atlantic University.

**Relethford, J. H.** 2009. Race and global patterns of phenotypic variation. *American Journal of Physical anthropology*, 139: 16-22.

**Rhine, S.** 1990. Non-metric skull racing. *In: Gill, G.W.; Rhine, S. (eds.). Skeletal attribution of race: methods for forensic anthropology*. New Mexico. Maxwell Museum of Anthropology: 9-20.

**Ribeiro, C.** 2013. *Granito do passado: Análise antropológica de uma série osteológica da época medieval/moderna proveniente de Pinhel (Guarda)*. Dissertação de mestrado em Evolução e Biologia Humanas, Departamento de Ciências da Vida, Universidade de Coimbra.

**Roberts, C.; Manchester, K.** 1995. *The Archaeology of disease*. 2ª edição. Itaca, Nova Iorque: Cornell University Press

**Roberts, C., Manchester, K.** 2005. *The archaeology of disease*. 3ª edição, The History Press. Reino Unido.

**Roberts, C.; Manchester, K.** 1995. *The archaeology of disease*. New York, Cornell University Press.

**Rogers, J., Waldron, T.** 1995. *A Field Guide to Joint Disease in Archaeology*. Manchester, John Wiley e Sons.

**Roksandic, M., Alarie, K., Suárez, R. R., Huebner, E., Roksandic, I.** 2016. Not of African Descent: Dental Modification among Indigenous Caribbean People from Canímar Abajo, Cuba. *Plos One*, 11 (4): 1-15.

**Rosas, F.** 2015. *História a História – Os escravos e a escravatura em Portugal*. RTP/Garden Films. [Acedido em: 20-03-2019]. [Disponível em <http://ensina.rtp.pt/artigo/escravos-escravatura-portugal/>].

**Rufino, A. I. P.** 2014. *Modificações Dentárias Intencionais e Patologia Oral. Estudo de uma amostra de escravos africanos dos séculos XV-XVII*. Dissertação de Mestrado em Evolução e Biologia Humanas, Departamento de Ciências da Vida, Universidade de Coimbra.

**Santos, A. L., Suby, J. A.** 2015. Skeletal and Surgical Evidence for Acute Osteomyelitis in Non-Adults Individuals. *International Journal of Osteoarchaeology*, 25 (1): 110-118.

**Santos, C. M. G. C.** 2002. *Estimativa da estatura a partir dos metatársicos*. Dissertação de Mestrado em Medicina Legal, Faculdade de Medicina, Universidade de Coimbra.

**Saunders, S.** 1978. *The development and distribution of discontinuous morphological variations of the human infracranial skeleton*. Ottawa: National Museums of Canada.

**Scheuer, L. e Black, S.** 2000. *Developmental juvenile osteology*. London, Academic Press.

**Scott, G. R., Pilloud, M. A., Navega, D., Coelho, J., Cunha, E., Irish, J.** 2018. rASUDAS. A New Web-Based Application for Estimating Ancestry from Tooth Morphology. *Forensic Anthropology*, 1 (1): 18–31.

**Scott, Richard G.; Winn J. R.** 2011. Dental Chipping: Contrasting Patterns of Microtrauma in Inuit and European Populations. *International Journal of Osteoarchaeology*, 21: 723 – 731

**Sesardic, N.** 2010. Race: a social destruction of a biological concept. *Biology & Philosophy*, 25: 143-162.

**Shirley**, N. R.; Jantz, R. L. 2011. Spheno-Occipital synchondrosis fusion in modern Americans. *Journal of Forensic Sciences*, 56 (3): 580-585.

**Sierp**, I.; Henneberg, M. 2015. Can ancestry be consistently determined from the skeleton? *Anthropological Review*, 78 (1): 21–31.

**Silva**, A. M. 1995. Sex assessment using the calcaneus and talus. *Antropologia Portuguesa*, 13: 107-109.

**Silva**, R. 2011. *A Mesquita de Mértola e o Segredo dos Ossos: análise antropológica de 16 indivíduos da Baixa Idade Média*. Tese de Mestrado em Evolução e Biologia Humanas, Departamento de Antropologia, Faculdade de Ciências e Tecnologia da Universidade de Coimbra.

**Smith**, B. H. 1984. Patterns of molar wear in hunter-gatherers and agriculturalists. *American Journal of Physical Anthropology*, 63: 39-56.

**Souza**, P., Leonhardt, F., Ahumada, N., Abrahão, M., Cervantes, O. 2015. Osteoma gigante na mandíbula. *Brazilian Journal of Otorhinolaryngology*, 81 (1): 107-108.

**Suby**, J. A. 2014. Nódulos de Schmorl en restos humanos arqueológicos de Patagonia austral. *Magallania*, 42 (1): 135-147.

**Ta'ala**, S. 2015. A Brief History of the Race Concept in Physical Anthropology. In: Berg, G. E.; Ta'ala, S. (eds.). *Biological Affinity in Forensic Identification of Human Skeletal Remains Beyond Black and White*, CRC Press, Boca Raton: 1-15.

**Trancho**, G. J., Robledo B. 2002. Datos culturales y nutricionales aportados por los dientes. In Pérez, B. P., Sánchez, J. A. S., González, S. D. *Antropología y Paleontología dentarias*. Fundación Mapfre Medicina: 151-212.

**Turner**, C. G., II, Nichol, C. R., Scott, G. R. 1991. Scoring procedures for key morphological traits of the permanent dentition: The Arizona State University Dental Anthropology System. In: Kelley, M. A.; Larsen, C. S. (eds.). *Advances in Dental Anthropology*. New York, Wiley-Liss: 13-31.

**Ubelaker**, D. 1989. *Human skeletal remains: excavation, analysis, interpretation*. 2<sup>a</sup> edition. Washington, Taraxacum Washington.

**Vargha**, M. 2017. Deviant burials in rural environment in the High Middle Ages. Ritual, the lack of ritual, or just another kind of it? In: Bis-Worch, C.; Theune, C. (eds.).



*Religion, cults & rituals in the medieval rural environment, Ruralia XI*. Leiden, Sidestone Press: 271-280.

**Waldron, T.** 2009. *Palaeopathology*. Cambridge, Cambridge University Press.

**Walker, P.** 2008. Bioarchaeological Ethics: A Historical Perspective on the Value of Human Remains. *In: Katzenberg, M. A.; Saunders, S. R. (eds.) Biological anthropology of the human skeleton*. New Jersey, Wiley Liss: 3-40.

**Wasterlain, R. S. N.** 2006. *'Males' da boca: estudo da patologia oral numa amostra das colecções osteológicas identificadas do Museu Antropológico da Universidade de Coimbra: finais do séc. XIX inícios do séc. XX*. Tese de doutoramento em Antropologia, Departamento de Antropologia, Faculdade de Ciências e Tecnologia de Coimbra.

**Wasterlain, S.** 2000. *Morphé: análise das proporções entre os membros. Dimorfismo sexual e estatura de uma amostra da colecção de esqueletos identificados do Museu Antropológico da Universidade de Coimbra*. Dissertação de Mestrado em Evolução Humana, Departamento de Antropologia, Universidade de Coimbra.

**Wasterlain, S. N., Neves, M. J., Ferreira, M. T.** 2016. Dental modifications in a skeletal sample of enslaved Africans found at Lagos (Portugal). *International Journal of Osteoarchaeology*, 26: 621–632.

**Wescott, D. J.** 2005. Population Variation in Femur Subtrochanteric Shape. *Journal of Forensic Science*, 50 (2): 1-8.

**White, T. D.; Black, M. T.; Folkens, P. A.** 2012. *Human Osteology*. 3<sup>rd</sup> edition. Elsevier: Oxford.

**White, T.; Folkens, P. A.** 2005. *The human bone manual*. California, Elsevier Academic Press.

**Wilson, L. A., MacLeod, N., Humphrey, L. T.** 2008. Morphometric Criteria for Sexing Juvenile Human Skeletons Using the Ilium. *Journal of Forensic Science*, 53 (2): 269-278.



## 8. APÊNDICES

**Tabela 30.** Tabela síntese dos indivíduos recuperados na necrópole da Igreja de São Salvador, Sines.

Ent	Orient	Int. Etário	Sexo	Deposição	Espólio e inumações particulares	Patologias
1	O-E	13-20 anos	Masc	Dec. dorsal	Pregos e Alfinete. Espécie de corrente na zona distal das tíbias do indivíduo	Formação de osso novo acima do alvéolo do 3º molar superior direito. Possível calo ósseo, na zona distal do úmero esquerdo. <i>Cribra humeralis</i> bilateral.
2	O-E	>31 anos	Ind	Dec. dorsal	Moeda na mão esquerda e objeto metálico alongado na zona das costelas direitas	Não se observaram lesões.
3	O-E	>31 anos	Fem	Dec. dorsal	Ausente	Não se observaram lesões.
4	O-E	>31 anos	Masc	Dec. dorsal	Ausente	<i>Cribra orbitalia</i> na órbita esquerda.
5	O-E	21-30 anos	Fem	Dec. dorsal	Ausente	Presença de um osteoma mandibular no lado direito. Orifício no centro do hióide, provavelmente de origem congénita. Camada de osso novo compacto, na tíbia esquerda, a meio da diáfise.
6	O-E	>31 anos	Masc	Dec. dorsal	Ausente	Pontes paravertebrais nas vértebras torácicas e presença de nódulos de Schmorl. Osteófitos e labiação nas vértebras lombares. Crescimento ósseo na diáfise das falanges intermédias e distais das mãos. Possível caso de artropatia psoriática ou reativa. Espinha bifida oculta no sacro.
7	Não obs.	>31 anos	Masc	Dec. dorsal	Ausente	Ponte vertebral entre a 2ª e 3ª vértebras torácicas. Diagnóstico diferencial pode incluir DISH, artrite psoriática ou reativa.

Legenda: O-E – Oeste-Este; Não obs. – não observável; Masc – masculino; Fem – feminino; Ind – indeterminado; Dec. dorsal – decúbito dorsal

Ent	Orient	Int. Etário	Sexo	Deposição	Espólio e inumações particulares	Patologias
8	O-E	>31 anos	Masc	Dec. dorsal	Moeda, sem localização	Pontes paravertebrais nas vértebras torácicas e presença de nódulos de Schmorl. Microporosidade nas extremidades esternais e ação lítica. Alterações morfológicas nas ulnas e rádios, por haver crescimento ósseo. Ossificação de ligamentos na tíbia direita. Alterações possivelmente secundárias a um trauma primário. Lesões traumáticas no 4º metatársico direito, que causou alterações morfológicas e que afetou a morfologia do 3º e 5º metatársicos.
9	O-E	>31 anos	Fem	Dec. dorsal	Ausente	Possível trauma por corte no crânio e úprie com espessamento. <i>Foramen magnum</i> com formato alongado, tipo "losango". Presença de espinha bifida
10	O-E	>31 anos	Fem	Dec. dorsal	Ausente	Não se observaram lesões.
11	Não obs.	>31 anos	Masc	Dec. dorsal	25 moedas de prata entre a metade superior dos fêmures	Calo ósseo no 1º metacárpico e 1ª falange distal da mão direita.
12	O-E	>31 anos	Masc	Dec. dorsal	Ausente	Crescimento ósseo na epífise distal do úmero direito, na zona da tróclea, causada por ossificação dos tecidos moles. Crescimento ósseo em todas as falanges da mão esquerda.
13	O-E	7-12 anos	Ind	Dec. dorsal	Ausente	Não se observaram lesões.
15	O-E	>31 anos	Masc	Dec. dorsal	Ausente	Tíbia esquerda com ossificação de ligamentos no lado posterior, causado por possível trauma.
18	O-E	>31 anos	Masc	Dec. dorsal	Ausente	Cavidade glenóide da omoplata e cabeça do úmero esquerdo com osteoartrose secundária, causada por possível deslocação da articulação.

(continuação)

Ent	Orient	Int. Etário	Sexo	Deposição	Espólio e inumações particulares	Patologias
22	O-E	21-30 anos	Masc	Dec. dorsal	Ausente	Espinha bífida oculta no sacro.
23	O-E	0-6 anos	Ind	Dec. dorsal	Alfinete na zona superior do crânio	Não se observaram lesões.
25	O-E	>31 anos	Masc	Dec. dorsal	Moeda na mão direita	Presença de tiróide ossificada, sendo que a cartilagem tem destruição osteolítica e aspeto poroso. Lesões podem ser compatíveis com neoplasia maligna. Ossificação na zona de inserção dos ligamentos da clavícula esquerda. Formação de osteófitos nas vértebras lombares e pontes paravertebrais em várias vértebras. Alterações degenerativas nos côndilos mandibulares. Crescimento ósseo e alterações degenerativas nas falanges intermédias e distais da mão esquerda. Fusão da 5ª falange intermédia com a distal, no pé direito. Possível caso de artropatia psoriática ou reativa
26	O-E	7-12 anos	Ind	Dec. dorsal	Alfinete em bronze no lado esquerdo da parte inferior da perna	Formação de osso novo, poroso, na tíbia esquerda, indicativo de um processo inflamatório ativo na altura da morte. Crescimento ósseo afetou também a fíbula esquerda. As lesões afetam toda a diáfise. Diagnóstico diferencial inclui poliomielite, osteomielite e sífilis.
27	O-E	>31 anos	Ind	Dec. dorsal	Ausente	Não se observaram lesões.

(continuação)

Ent	Orient	Int. Etário	Sexo	Deposição	Espólio e inumações particulares	Patologias
28	O-E	>31 anos	Masc	Dec. dorsal	Ceitel de cobre, sem localização	Nódulos de Schmorl de forma generalizada na coluna vertebral. Formação de pontes paravertebrais. Fusão sacroíliaca a ocorrer, verificando-se ponte óssea entre o coxal esquerdo e o sacro. Formação de espículas ósseas em ambas as tíbias e fíbulas nas extremidades distais. Alterações degenerativas nos pés, provavelmente por esforço biomecânico. Lesões compatíveis com artrite psoriática ou reativa.
30	O-E	>31 anos	Ind	Dec. dorsal	Ausente	Não se observaram lesões.
31	O-E	Ind	Ind	Dec. dorsal	Ausente	Clavícula esquerda exhibe formação de osso novo, com aspeto poroso, ao longo da diáfise. Possível processo inflamatório ativo na altura da morte.
32	O-E	13-20 anos	Ind	Dec. dorsal	Ausente	Não se observaram lesões.
33	O-E	>31 anos	Masc	Dec. dorsal	Ausente	Tíbia direita com alterações degenerativas na zona articular superior com a fíbula. 5ª falange proximal do pé esquerdo, com calo ósseo.

(continuação)

Ent	Orient	Int. Etário	Sexo	Deposição	Espólio e inumações particulares	Patologias
34	O-E	>31 anos	Masc	Dec. dorsal	Ausente	Fusão sacroíliaca a ocorrer, verificando-se ponte óssea entre o coxal esquerdo e o sacro. Diferença no comprimento dos úmeros (esquerdo mais curto que no direito). O úmero esquerdo tem torção no terço proximal, que levou ao encurtamento do osso. Alterações morfológicas na epífise distal do úmero direito. Ulnas com alterações nas articulações com o úmeros. Rádios com labiação nas extremidades. Diferenças no comprimento dos fêmures (direito mais curto que o esquerdo). Patela direita com espículas ósseas. Formação de osso novo no 1º metatársico esquerdo e fusão de uma falange intermédia e distal. No pé direito, talus apresenta labiação e o calcâneo apresenta compressão na faceta articular com o talus.
35	O-E	21-30 anos	Masc	Dec. dorsal	Ausente	Provável calo ósseo em duas costelas direitas. Calo ósseo na fíbula direita, deixando a diáfise robusta. Lesão lítica no navicular direito, na zona do tubérculo lateral. No pé esquerdo, o mesmo tipo de lesão é observada no 5º metatársico, no lado lateral.
36	O-E	>31 anos	Masc	Dec. dorsal	Ausente	Fratura total no 5ª metatársico direito, mas consolidada na altura da morte.
37	NO-SE	0-6 anos	Ind	Dec. dorsal	Ceitel de D. Afonso. Sem localização	Não se observaram lesões.

(continuação)

Ent	Orient	Int. Etário	Sexo	Deposição	Espólio	Patologias
38	Não obs.	>31 anos	Fem	Dec. dorsal	Sem espólio. Mas apresentava o pé direito numa posição atípica, tendo os dedos do pé dobrados sobre a zona dorsal.	Rádio direito evidencia alterações morfológicas na extremidade proximal, provavelmente causado por luxação muscular. Sacro com espinha bífida oculta. Navicular direito com micro e macroporosidade e uma falange com forma de "altere".
39	O-E	>31 anos	Fem	Dec. dorsal	Ausente	Faceta proximal da ulna direita morfológicamente alterada por haver formação de osso. Vértebras torácicas com pontes vertebrais. Fusão dos processos posteriores de várias vértebras lombares. Fusão da 5ª vértebra lombar e 1ª vértebra sagrada, considerando-se um caso de sacralização.
40	Não obs.	>31 anos	Ind	Não obs.	Ausente	Não se observaram lesões.
41	NO-SE	0-6 anos	Ind	Possível dec. dorsal	Ausente	Não se observaram lesões.
42	O-E	7-12 anos	Ind	Dec. dorsal	Prego em ferro junto ao úmero direito	<i>Cribra femoralis</i> bilateral.

(continuação)



Ent	Orient	Int. Etário	Sexo	Deposição	Espólio e inumações particulares	Patologias
43	O-E	0-6 anos	Ind	Dec. dorsal	Ausente	Não se observaram lesões.
44	O-E	0-6 anos	Ind	Dec. dorsal	Ausente	Não se observaram lesões.
45	Não obs.	>31 anos	Fem	Dec. dorsal	Moeda de cobre sobre a mão esquerda. Dois seixos grandes colocados sobre a face, aparentemente de forma intencional.	Osso frontal muito robusto, sem visível distinção entre a tábua interna e o diploe. Possível osteocondrite dissecante nos côndilos mandibulares. Possível calo ósseo no lado acromial da clavícula esquerda.
46	O-E	21-30 anos	Masc	Dec. dorsal	Pregos e alfinetes ao redor do esqueleto	Possível trauma no terço distal da ulna direita. A epífise tem torção e aspeto robusto. Na ulna esquerda, a zona da faceta articular com o úmero apresenta torção, compatível com uma lesão osteolítica visível na epífise distal do úmero esquerdo. Espícula óssea no 3º metacárpico esquerdo, na epífise proximal. Espinha bífida oculta no sacro. Cuniforme medial esquerdo tem microporosidade e lesão osteolítica.
47	O-E	7-12 anos	Ind	Dec. dorsal	Pregos e alfinetes ao redor do esqueleto	Não se observaram lesões.

(continuação)