



**FACULDADE DE MEDICINA DA UNIVERSIDADE DE COIMBRA**

**TRABALHO FINAL DO 6º ANO MÉDICO COM VISTA À ATRIBUIÇÃO DO  
GRAU DE MESTRE NO ÂMBITO DO CICLO DE ESTUDOS DE MESTRADO  
INTEGRADO EM MEDICINA**

**JOÃO PAULO ARAÚJO AZEVEDO**

***RECONSTRUÇÃO MAMÁRIA***

**ARTIGO DE REVISÃO**

**ÁREA CIENTÍFICA DE CIRURGIA PLÁSTICA**

**TRABALHO REALIZADO SOB A ORIENTAÇÃO DE:**

**DR. CELSO CRUZEIRO**

**PROFESSOR DOUTOR ANTÓNIO BERNARDES**

**FEVEREIRO/2012**

## **Reconstrução mamária**

João Paulo Araújo Azevedo

Aluno do 6º ano da licenciatura com mestrado integrado de Medicina na Faculdade de Medicina da Universidade de Coimbra.

joaoazevedo@hotmail.com

## ÍNDICE

RESUMO.....	4
ABSTRACT.....	6
1. INTRODUÇÃO.....	8
2. REVISÃO ANATÓMICA DA MAMA.....	9
3. INDICAÇÕES PARA RECONSTRUÇÃO.....	11
4. OBJECTIVOS DA RECONSTRUÇÃO.....	12
5. RECONSTRUÇÃO IMEDIATA.....	12
6. RECONSTRUÇÃO DIFERIDA.....	13
7. MÉTODOS DE RECONSTRUÇÃO.....	14
7.1 . RECONSTRUÇÃO ALOPLÁSTICA.....	15
7.2 . RECONSTRUÇÃO AUTÓLOGA.....	17
7.2.1. <i>Latissimus dorsi</i> .....	17
7.2.2. Retalhos da parede abdominal.....	20
7.2.3. Retalhos perfurantes das artérias glúteas superior e inferior.....	26
7.2.4. Retalho de Rubens.....	27
7.2.5. Retalho transverso lateral da coxa.....	28
7.2.6. Retalho perfurante da artéria toracodorsal.....	29
7.2.7. Retalho livre de epíplon obtido por celioscopia.....	30
7.2.8. Liposcultura.....	31
8. SIMETRIZAÇÃO CONTRALATERAL.....	35
9. RECONSTRUÇÃO DO COMPLEXO AREOLO-MAMILAR (CAM).....	35
10. RADIOTERAPIA ADJUVANTE E RECONSTRUÇÃO MAMÁRIA.....	36
11. CONTROLO PÓS-OPERATÓRIO DA RECONSTRUÇÃO MAMÁRIA.....	38
12. DISCUSSÃO.....	39
13. CONCLUSÃO.....	41
14. BIBLIOGRAFIA.....	42

# RESUMO

## Introdução

O cancro da mama é a segunda neoplasia maligna com maior índice de mortalidade no sexo feminino. A mastectomia total é o tratamento cirúrgico recomendado na maioria dos casos, sendo contudo um procedimento muito estigmatizante para a mulher. A reconstrução mamária assume aqui um papel da maior importância ao tentar restituir a imagem corporal e melhorar a qualidade de vida. As opções cirúrgicas disponíveis para a reconstrução mamária incluem a reconstrução aloplástica, reconstrução autóloga, ou ainda, uma combinação de ambas.

## Objectivos

Revisão da literatura sobre as técnicas atualmente disponíveis para reconstrução mamária, apurando as suas indicações cirúrgicas, vantagens e desvantagens. Discussão do tempo ideal para a sua realização e a influência da necessidade de radioterapia adjuvante na sua decisão.

## Desenvolvimento

Os avanços feitos no âmbito da cirurgia plástica e reconstrutiva têm sido no sentido de relegar para segundo plano a reconstrução com material aloplástico, dando maior ênfase à utilização de tecidos autólogos, quer na sua forma pediculada quer na forma livre. A liposcultura, uma das técnicas de reconstrução autóloga, tem suscitado o interesse de inúmeros cirurgiões pela sua simplicidade, bons resultados estéticos e diminuição da morbidade da zona dadora. Num futuro próximo, a engenharia tecidual ocupará provavelmente um lugar de destaque na reconstrução mamária.

## **Conclusão**

Existe uma multiplicidade de métodos disponíveis para reconstrução mamária mas para se otimizar os resultados é fundamental: uma selecção cuidadosa das doentes, escolher a técnica cirúrgica mais adequada, averiguar a necessidade de terapias adicionais, avaliar o risco de complicações em cada doente e transmitir-lhe toda a informação de modo a que possa colaborar na decisão responsavelmente.

## **Palavras-chave**

Cancro da mama, mastectomia, reconstrução mamária, expansor, retalho, microcirurgia

# **ABSTRACT**

## **Introduction**

Breast cancer is the second malignancy with a higher mortality rate in females. The total mastectomy is the recommended surgical treatment in most cases, but it is very stigmatizing for women. Breast reconstruction plays a major role in trying to restore body image and improving the quality of life. The surgical options available for breast reconstruction include alloplastic reconstruction, autologous reconstruction or a combination of both.

## **Goals**

Literature revision on the currently available techniques for breast reconstruction, narrowing/straining their surgical indications, advantages and disadvantages. Discussion on the optimal time for its accomplishment and the influence of the need for adjuvant radiotherapy in its decision.

## **Methods**

The advances in the plastic and reconstructive surgery have been made to relegate to a second option the reconstruction with alloplastic material, giving more emphasis on the use of autologous tissue, either in its pedicled form or in its free form. The lipomodelling is one of the techniques of autologous reconstruction and it has attracted the interest of many surgeons for its simplicity, good cosmetic results and decreased donor site morbidity. In the near future tissue engineering will occupy an important place in breast reconstruction.

## **Results**

There is a diversity of methods available for breast reconstruction but to optimize the results is essential a careful selection of patients, choosing the most appropriate surgical technique, determining the need for additional therapies and assessing the risk of complications in each patient and give all the information so that he can take the most responsible decision.

## **Key-words**

Breast cancer, mastectomy, breast reconstruction, expander, flap, microsurgery

## 1. INTRODUÇÃO

O cancro da mama é o tumor maligno mais comum no sexo feminino, sendo a segunda principal causa de morte, logo a seguir ao cancro do pulmão (Smigal, Jemal et al. 2006; Fernandez Delgado, Lopez Pedraza et al. 2008). Estima-se que ao longo da vida uma em cada nove mulheres venha a desenvolver cancro da mama. A mortalidade, todavia, tem vindo a diminuir quer por melhoria da eficácia das opções de tratamento quer por aumento do número de rastreios que possibilitam uma detecção mais precoce do tumor.

A terapêutica conservadora da mama é muitas das vezes a opção mais atractiva. No entanto, para muitas doentes a mastectomia é ainda o tratamento cirúrgico recomendado, como em casos de tumores de grandes dimensões, multifocais e nas recidivas após tratamento conservador (Petit, Rietjens et al. 2001; Djohan, Gage et al. 2008). Algumas mulheres optam voluntariamente pela mastectomia, pelo receio de recidiva após o tratamento conservador (Cordeiro 2008).

Depois dos primeiros trabalhos de Halsted no século XIX, com o advento da mastectomia radical, os cirurgiões eram os protagonistas do tratamento do cancro da mama, sendo esta a principal opção cirúrgica (Singletary 2001). Mais tarde, Madden descreveu a mastectomia radical modificada com preservação muscular. Nos dias de hoje, o tratamento cirúrgico do cancro da mama pode envolver apenas a tumorectomia ou quadrantectomia, a chamada cirurgia conservadora da mama. Um número significativo de doentes passaram a poder ser tratadas recorrendo-se a uma cirurgia conservadora seguida de radioterapia. Contudo, cerca de 40% das doentes continuam a realizar a mastectomia total devido à multifocalidade do tumor, de este ser de grandes dimensões ou por margens histológicas de ressecção insuficientes (Jahkola, Asko-Seljavaara et al. 2003). Para estas mulheres, a reconstrução mamária constitui uma opção de grande relevância.

Embora o número de reconstruções mamárias tenha aumentado, a percentagem de mulheres que recorrem à reconstrução após a mastectomia permanece baixo (Alderman, Wei et al. 2006). Esta pode ser realizada no mesmo tempo cirúrgico da mastectomia, a chamada reconstrução imediata, ou então, após alguns meses ou mesmo anos, reconstrução mamária diferida.



## 2. REVISÃO ANATÔMICA DA MAMA

As mamas femininas são estruturas glandulares pares localizadas na parede anterior do tórax, que derivam de glândulas sudoríparas modificadas.

Têm origem em dois espessamentos salientes longitudinais da ectoderme, denominados cristas mamárias primitivas. Estendem-se obliquamente para baixo e para dentro, da axila até à região inguinal homolateral. As cristas regridem excepto ao nível do tórax onde persistem duas saliências ectodérmicas, as futuras papilas mamárias. Estes espessamentos enviam para a profundidade da mesoderme cordões celulares sólidos, que canalizam no oitavo mês para formar os canais lactíferos. Estes abrem-se à superfície numa depressão epitelial, que só se elevará em papila após o nascimento. A regressão incompleta das cristas mamárias pode persistir sob a forma de papilas supranumerárias (politelia) ou de glândulas supranumerárias (polimastia).

Situam-se na espessura do tecido celular subcutâneo, à frente dos músculos grandes peitorais e serratus anterior.

A sua forma é muito variável e influenciada pelas diversas fases da vida. O volume também apresenta grande variação individual sendo condicionado pela quantidade de tecido adiposo que circunda o tecido glandular. As mamas da mesma mulher têm dimensões desiguais uma da outra, sendo geralmente a esquerda menor que a direita..

A face profunda da mama (base) é circular relacionando-se com a fáscia do músculo grande peitoral e, externamente, com o músculo serratus anterior e aponevrose do músculo oblíquo externo. Encontra-se separada da fáscia do músculo grande peitoral por uma fina camada de tecido conjuntivo laxo com tecido adiposo, conhecida por bolsa serosa ou espaço retromamário.

A fase superficial é convexa e revestida por pele lisa, delgada, uniforme aderente à camada subjacente. Possui na parte média e mais saliente a aréola e a papila mamárias. A aréola possui saliências pequenas, em número de 12 a 20, os tubérculos areolares, estruturas glandulares com características intermédias entre glândulas mamárias e glândulas sebáceas. A papila é uma saliência cónica ou cilíndrica situada no centro da aréola. O seu vértice tem 12-20 orifícios correspondentes à terminação de canais lactíferos.

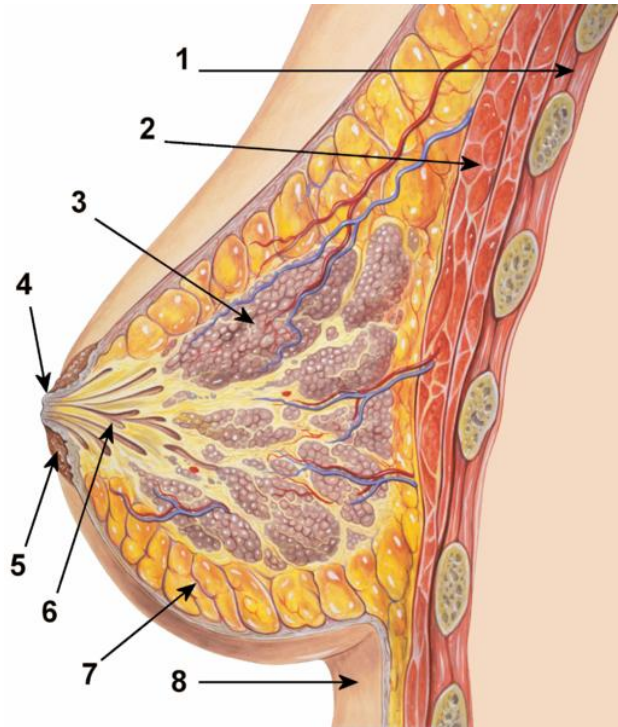


Fig. 1. Anatomia da mama. 1- parede torácica; 2- músculo grande peitoral; 3- lobo mamário; 4- mamilo; 5- aréola; 6- ductos lactíferos; 7- tecido adiposo; 8- pele

A mama é formada por tecido glandular, tecido celuloadiposo e tecido fibroso (estroma) que atravessa e rodeia o tecido glandular. O tecido glandular é do tipo tubulo-alveolar, constituído por 12-20 lobos, formados por lóbulos e estes por ácinos. Cada lobo é drenado por um canal excretor próprio, os canais lactíferos, que apresentam uma dilatação fusiforme antes de alcançarem a base da papila, o seio lactífero. Após essa dilatação os canais lactíferos convergem para a papila de modo rectilíneo, sendo o seu conjunto denominado de área crivosa. O tecido celuloadiposo reveste completamente a glândula, podendo descrever-se duas partes: anterior, situada entre a pele e a glândula, e a posterior denominada bolsa serosa ou espaço retromamário, entre a base da glândula e a aponevrose do grande peitoral. O tecido conjuntivo fibroso estende-se desde a bolsa serosa retromamária até à derme, por entre os lobos e os canais lactíferos. É bem desenvolvido na parte superior da mama, sendo denominado nessa região de ligamento suspensor da mama.

A vascularização arterial é feita pelas artérias torácica superior, torácica lateral, toraco-acromial, torácica interna e intercostais posteriores. As três primeiras são ramos

colaterais da artéria axilar. A artéria torácica interna, ramo da subclávia, desce atrás das cartilagens costais.

A drenagem venosa é feita pelas veias: axilar, torácica interna, cefálica e superficiais do abdómen.

A linfa proveniente dos lobos caminha da profundidade para a superfície por canais interlobares. Estes continuam-se depois pelos canais interductais que se dirigem para o plexo subareolar. Este plexo comunica com duas redes linfáticas: o plexo areolar (mais superficial) e o plexo circum-areolar (localizado num plano subdérmico, mais periférico). A circulação linfática é predominantemente centrípeta (da profundidade para a superfície e do centro para a periferia). A maior parte da linfa (mais de 75%) sobretudo dos quadrantes laterais, é drenada para gânglios axilares. A metade medial da mama drena para gânglios torácicos internos e/ou para a mama contralateral, sendo que o quadrante superomedial drena para gânglios supraclaviculares. A metade inferior para gânglios subdiafragmáticos e para gânglios hepáticos, e a metade profunda superior para gânglios interpeitorais ou axilares apicais (Bernardes 2010).

### **3. INDICAÇÕES PARA RECONSTRUÇÃO**

O tratamento do cancro da mama pode condicionar uma desfiguração significativa com graves repercussões na qualidade de vida da mulher. Numa primeira fase a doente tem de enfrentar a ansiedade decorrente do diagnóstico de cancro. Numa segunda fase, e igualmente devastadora, sofre o impacto da perda da mama com prejuízo da sua feminilidade e sexualidade (Rowland, Desmond et al. 2000; Parker, Youssef et al. 2007).

Nos últimos 30 anos estudos diversos demonstraram os inúmeros benefícios da reconstrução mamária, que se traduz na sua esmagadora maioria por uma melhoria da qualidade de vida e sentimento de bem-estar. Por todas estas razões, a reconstrução da mama deverá ser uma possibilidade oferecida a todas as mulheres que demonstrem vontade e reúnam as condições necessárias para a fazer, sendo parte integrante do tratamento do cancro da mama.

Existem no entanto algumas contra-indicações ao processo reconstrutivo: instabilidade psicológica por parte da mulher, diferenças entre o que a doente espera e o

que realmente a reconstrução lhe pode oferecer e casos de mau prognóstico por doença num estadio avançado.

#### **4. OBJECTIVOS DA RECONSTRUÇÃO**

Os principais objectivos da reconstrução mamária assentam nos seguintes pontos:

- Criar uma mama reconstruída de igual volume, contornos semelhantes e projecções adequadas;
- Simetria com a mama e sulco mamário contralaterais;
- Criar uma mama de textura natural através da optimização do suprimento sanguíneo;
- Reconstrução de um complexo areolomamilar semelhante ao contralateral em termos de posição, tamanho, projecção e cor.

#### **5. RECONSTRUÇÃO IMEDIATA**

A reconstrução mamária após mastectomia pode ser feita no mesmo tempo operatório, a chamada reconstrução imediata, ou então, num tempo operatório distinto, tomando o nome de reconstrução diferida, sendo que esse intervalo pode ir de meses a anos. Até há bem pouco tempo, a reconstrução só era efectuada após o tratamento do tumor primário ter sido finalizado com sucesso. Muitos acreditavam que à reconstrução imediata estava associado um maior risco de recorrência locorregional. No entanto, múltiplos estudos demonstraram que este é um receio sem fundamento e que a reconstrução imediata é segura mesmo em estadios avançados da doença (Ananthakrishnan and Lucas 2008).

Segundo Kronowitz (2006), a reconstrução imediata é reservada para doentes no estadio I da doença (T1,N0,M0) e para algumas que apesar de estarem no estadio II (T2-3,N0,M0; T0-3,N1,M0) apresentam uma baixa probabilidade de virem a realizar radioterapia adjuvante . Infelizmente, apesar de a probabilidade de uma doente vir a

precisar de realizar radioterapia possa ser estimada, esta só pode ser determinada definitivamente após a avaliação anatomo-patológica definitiva.

As principais vantagens prendem-se com a necessidade de um tempo de internamento mais reduzido, melhores resultados estéticos, o facto de a mulher não chegar a confrontar-se com o defeito da mastectomia e morbilidade e custo associados também inferiores quando comparada com a reconstrução diferida (Khoo, Kroll et al. 1998; Andrade, Baxter et al. 2001).

Existem, no entanto, algumas contra-indicações relativas, nomeadamente: a necessidade de radioterapia após a mastectomia; doença em estadio avançado (estadio III ou superior); a recusa da reconstrução por parte da doente; associação de outras comorbilidades como o tabagismo, doença cardiopulmonar e obesidade mórbida (Kronowitz and Kuerer 2006; Hu and Alderman 2007).

## **6. RECONSTRUÇÃO DIFERIDA**

A reconstrução diferida tem a vantagem de integrar o tratamento da doente de uma forma global graças ao diagnóstico anatomo-patológico definitivo da peça operatória. Caso se tenha recorrido a terapêutica adjuvante, é necessário que antes de se proceder à reconstrução, as eventuais lesões associadas à radioterapia estejam estabilizadas e que o impacto hematológico da quimioterapia esteja também normalizado. Tem as desvantagens de aumentar o tempo total de tratamento do doente, maior impacto psicológico para a mulher e num custo global também superior.

Em suma, o tempo ideal da reconstrução deve ser resultado de avaliação multidisciplinar de psicólogos, cirurgiões gerais, cirurgiões plásticos, radioterapeutas e oncologistas.

## 7. MÉTODOS DE RECONSTRUÇÃO

Numa primeira abordagem é da maior importância a recolha de uma história clínica e exame físico detalhados, dando especial ênfase à existência de comorbilidades, antecedentes cirúrgicos, forma e volume da mama contralateral. Comorbilidades tais como a obesidade, diabetes insulino-tratada, doença pulmonar obstrutiva crónica, tabagismo e doenças do tecido conjuntivo, são sem dúvida aspectos a ter em conta na escolha do método reconstrutivo mais apropriado (Lin, Johns et al. 2001). Da mesma forma, antecedentes cirúrgicos que incluam colecistectomia celiotómica, abdominoplastia ou *bypass* coronário, limitam as opções reconstrutivas em resultado dos seus efeitos adversos no suprimento sanguíneo aos tecidos autólogos. As fumadoras constituem um grupo de risco para o desenvolvimento de complicações cirúrgicas. Num estudo onde se compararam doentes não fumadoras e fumadoras sujeitas a um retalho TRAM (*transverse rectus abdominis musculocutaneous flap*), as mulheres com hábitos tabágicos apresentaram percentagens significativamente superiores de necrose do retalho TRAM (4,4% vs 0,8%) e complicações locais da zona dadora (26% vs 14%) (Chang, Reece et al. 2000).

Ao exame objetivo o cirurgião plástico deve ter o cuidado de fazer a avaliação do volume, assimetria e ptose da mama. A palpação axilar deve ser efectuada em busca de adenopatias suspeitas. Se a doente tiver já realizado radioterapia, a qualidade dos tecidos deve também ser avaliada. O abdómen e a região glútea como potenciais zonas dadoras deverão fazer parte de um exame objetivo inicial, registando-se a existência de cicatrizes, quantidade de tecido adiposo e força muscular abdominal.

Após a reconstrução uma assimetria potencial entre duas mamas poderá justificar a intervenção cirúrgica à mama contralateral, para efetuar: mastopexia, redução ou aumento mamários.

A escolha da técnica depende ainda do tipo de mastectomia realizada, parcial ou total. No que diz respeito à mastectomia parcial, esta pode ser feita sob a forma de tumorectomia ou quadrantectomia, utilizada em casos de tumores em estadios precoces (I e II). Nestes casos a reconstrução pode recorrer à remodelação do parênquima glandular restante. Contudo se o tumor ressecado for de grandes dimensões em relação ao tamanho global da mama, a remodelação do parênquima glandular torna-se

insuficiente. Desta forma o cirurgião plástico vê-se obrigado a recrutar retalhos locais ou à distância ou ainda usar material aloplástico.

## 7.1. RECONSTRUÇÃO ALOPLÁSTICA

O recurso a implantes de silicone começou a ser feito no início dos anos 60 pelos cirurgiões plásticos norte-americanos Frank Gerow e Thomas Cronin, tendo sido Timmie Jean Lindsey a primeira mulher a receber uma prótese mamária em 1962.

Desde então, apesar do aparecimento de inúmeros tipos de implantes, o seu componente base permanece o mesmo. O interior pode ser preenchido por silicone, soro salino ou uma combinação de ambos.

A reconstrução aloplástica engloba 3 tipos de procedimentos distintos: reconstrução com prótese mamária simples, com prótese mamária ajustável e com expansor tecidular e prótese.

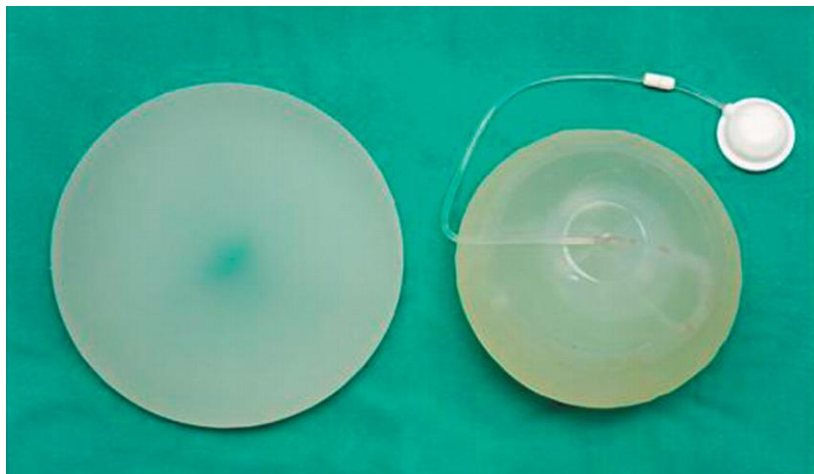


Fig. 2. Prótese de volume fixo (à esquerda), expansor de válvula à distância (à direita) ([www.bmj.com](http://www.bmj.com))

Este tipo de técnicas têm as vantagens de serem cirurgicamente menos exigentes para o cirurgião, não haver necessidade de tecido dador, o tempo da intervenção cirurgica ser menor e a recuperação no pós operatório ser substancialmente mais rápida quando

comparada com reconstruções autólogas. Para mulheres idosas com comorbidades e com tecido abdominal escasso, estas técnicas continuam a ser a opção mais vantajosa.

A reconstrução com prótese mamária simples consiste na colocação de uma prótese no espaço retropeitoral, sendo para tal necessária a dissecção de uma bolsa para alojar o implante. A reconstrução com prótese está especialmente indicada nos casos em que a mama apresenta um peso inferior a 500g e o revestimento cutâneo e muscular é adequado.

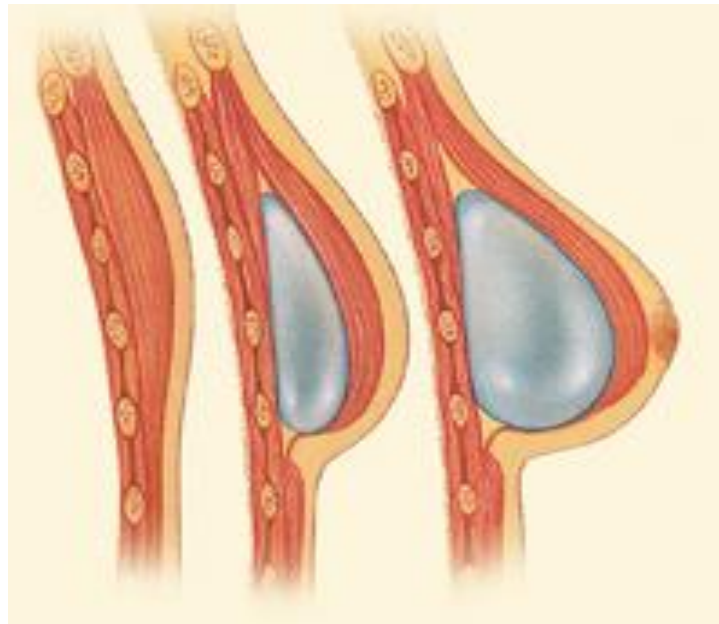


Fig. 3. Prótese ajustável retropeitoral (Becker)  
(www.yorkyates.com)

A reconstrução com prótese mamária ajustável consiste no uso de uma prótese passível de alterações de volume ao longo do tempo, pela existência de uma válvula que permite ajustar o volume da prótese.

Com o advento da expansão tecidual o uso primário de implantes foi perdendo importância. Hoje em dia, a reconstrução efetua-se, na maioria das vezes em dois tempos, com expansor e prótese, atendendo aos melhores resultados estéticos obtidos. É particularmente vantajosa quando não existe pele suficiente após a mastectomia. As principais desvantagens relacionam-se com a necessidade de consultas frequentes para expansão e de dois actos cirúrgicos.

Os expansores utilizados atualmente têm dimensões e formas variáveis e a sua superfície de revestimento pode ser texturizada ou lisa, estando a primeira associada a



uma menor taxa de contractura. A válvula pode estar localizada na prótese ou à distância. O volume alcançado pela expansão deve ser cerca de 100 a 200 cc superior ao volume desejado.

As complicações mais frequentes associadas à reconstrução aloplástica são a infecção (Nahabedian, Tsangaris et al. 2003), o seroma e a contractura capsular.

Durante muitos anos o uso de implantes de silicone foi associado a uma relação eventual com o desenvolvimento de doenças auto-imunes, o que motivou uma moderação do seu uso no início dos anos 90. No entanto, em 1995 o Colégio Americano de Reumatologia desmistifica o assunto e afirma que não foi demonstrado qualquer risco adicional de doenças do tecido conjuntivo ou reumatológicas em doentes portadoras de próteses de silicone (Rosenbaum 1996).

Há ainda outro aspecto que carece de comprovação científica que é o relato de alguns casos de desenvolvimento de linfoma anaplásico de células gigantes associado à cápsula cicatricial que se forma nos implantes de silicone. Este facto levou a FDA a emitir uma revisão sobre este tema em Janeiro de 2011 recomendando aos profissionais a notificação de todos os casos.

## **7.2. RECONSTRUÇÃO AUTÓLOGA**

Com o desenvolvimento da microcirurgia e das técnicas de auto-transplante de retalhos musculocutâneos a reconstrução autóloga tem vindo a ganhar contornos surpreendentes ao longo dos anos, sendo hoje em dia um dos pilares da reconstrução mamária.

### **7.2.1. Retalho com músculo *latissimus dorsi* (Grande dorsal)**

A reconstrução com retalho de *latissimus dorsi* foi descrita inicialmente por Ignio Tansini em Itália em 1906, contudo só ganhou importância verdadeira no final dos anos 70.

O músculo *latissimus dorsi* é vascularizado principalmente pela artéria toracodorsal e por vários pedículos acessórios provenientes das perfurantes paravertebrais. Pela sua proximidade à região mamária e grande versatilidade é um tipo de reconstrução que ocupa um lugar de destaque.

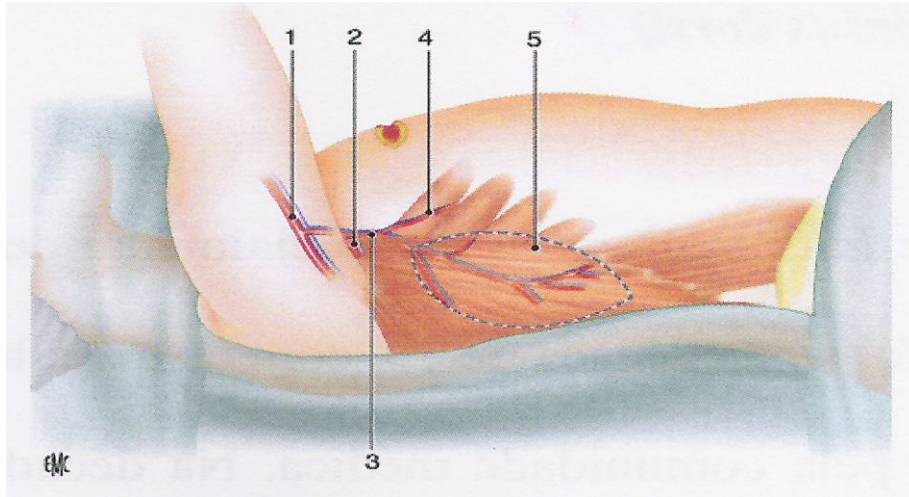


Fig. 4. Anatomia do músculo *latissimus dorsi*. 1. Vasos axilares, 2. Vasos escapulares circunflexos, 3. Vasos toracodorsais, 4. Ramo para o serratus anterior, 5. Limite anterior do músculo *latissimus dorsi*. Masson, J et al (2007) Técnicas e indicaciones de reconstrucción mamária. In Enciclopédia Médico-Cirúrgica – Cirurgia Plástica, Reparadora e Estética, (P. Horay, ed), Paris, Elsevier.

É utilizado frequentemente de forma pediculada, preservando a artéria e veia toracodorsais, não necessitando por isso de técnicas de microcirurgia. O cirurgião plástico desenha uma ilha cutânea em forma de elipse, de eixo maior oblíquo, numa direcção de superomedial para inferolateral sobre os 2/3 superiores do músculo de forma a respeitar a orientação das linhas de Langer da região dorsal (fig.4). Uma alternativa é o desenho da ilha cutânea com orientação transversal. O retalho obtido engloba o tecido adiposo localizado sob a ilha cutânea e o músculo *latissimus dorsi*. Este é transferido para a região torácica anterior com uma rotação subcutânea através na região axilar (ver figura 5).

Pode ainda associar-se a outras técnicas, nomeadamente a colocação de expansores e implantes sob o retalho permitindo melhores resultados. Nas mastectomias com preservação de pele, o levantamento do retalho pode ser feito por endoscopia, poupando a mulher a uma cicatriz no dorso (Pomel, Missana et al. 2003).

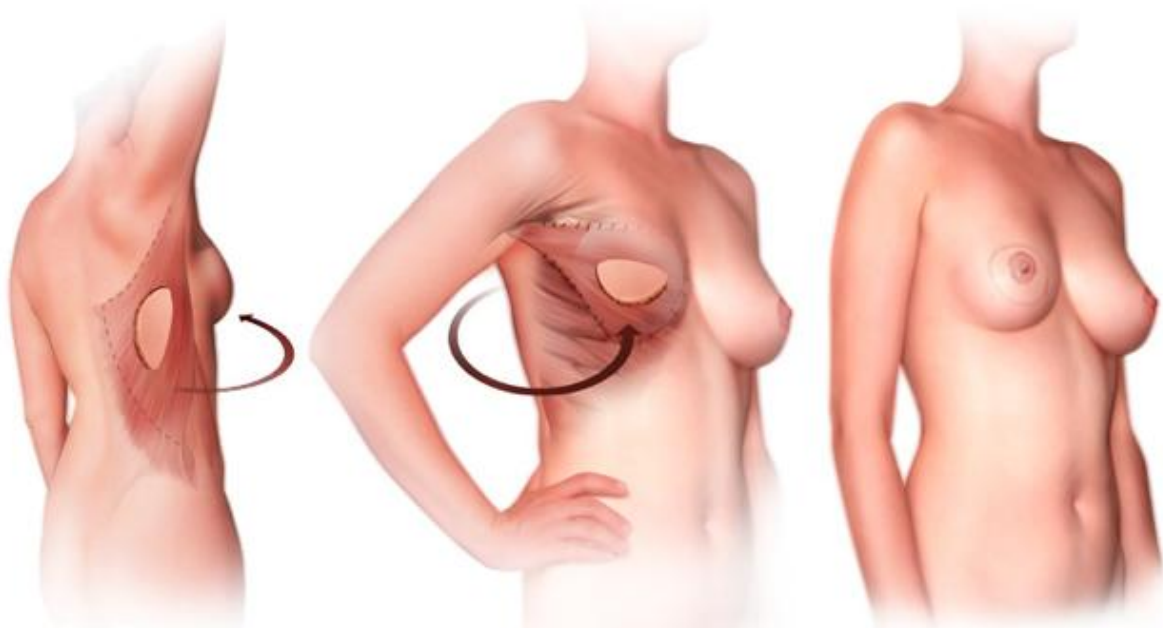


Fig. 5. Rotação subcutânea do retalho de latissimus dorsi através da região axilar

Esta técnica está indicada principalmente em mulheres onde o uso de implantes ou do retalho TRAM estão desaconselhados, quer por pele insuficiente, demasiado fina ou lesada, ou por gordura abdominal insuficiente e comorbilidades associadas, respectivamente. Outra das suas indicações principais é a obesidade marcada, por risco de complicações abdominais e necrose gorda quando usado um retalho TRAM (Jahkola, Asko-Seljavaara et al. 2003).

Outro aspecto importante é o défice muscular funcional causado por esta técnica ser praticamente negligenciável (Laitung and Peck 1985).

A maioria das complicações desta técnica prende-se com a área dadora, com a formação de seromas, hematomas ou mesmo necrose do retalho (Petit, Rietjens et al. 2001). Nos casos em que a ilha cutânea é de dimensões excessivas pode criar-se alguma tensão nos tecidos após o encerramento, conduzindo a zonas de deiscência, especialmente em fumadoras.

Apesar de tudo o que foi exposto, o retalho musculocutâneo de *latissimus dorsi* apresenta um suprimento sanguíneo bastante robusto e tempos operatórios e de reabilitação curtos.

## 7.2.2. Retalhos da parede abdominal

### a) Retalho TRAM (*transverse rectus abdominis musculocutaneous flap*)

O retalho TRAM descrito por Holstrom em 1978 foi mais tarde popularizado por Hartrampf que defendia que a pele e o tecido adiposo da região abdominal inferior poderiam ser utilizadas na reconstrução mamária após mastectomia.

Anatomicamente a parede abdominal é vascularizada pela artéria epigástrica superior, epigástrica inferior (sistema dominante), epigástrica superficial, ramos segmentares intercostais e ainda por ramos das artérias ilíacas superficiais e profundas. De realçar ainda, que ao nível do umbigo, os ramos da artéria epigástrica superior e inferior se anastomosam, formando-se uma rede a que se dá o nome de *choke vessels*.

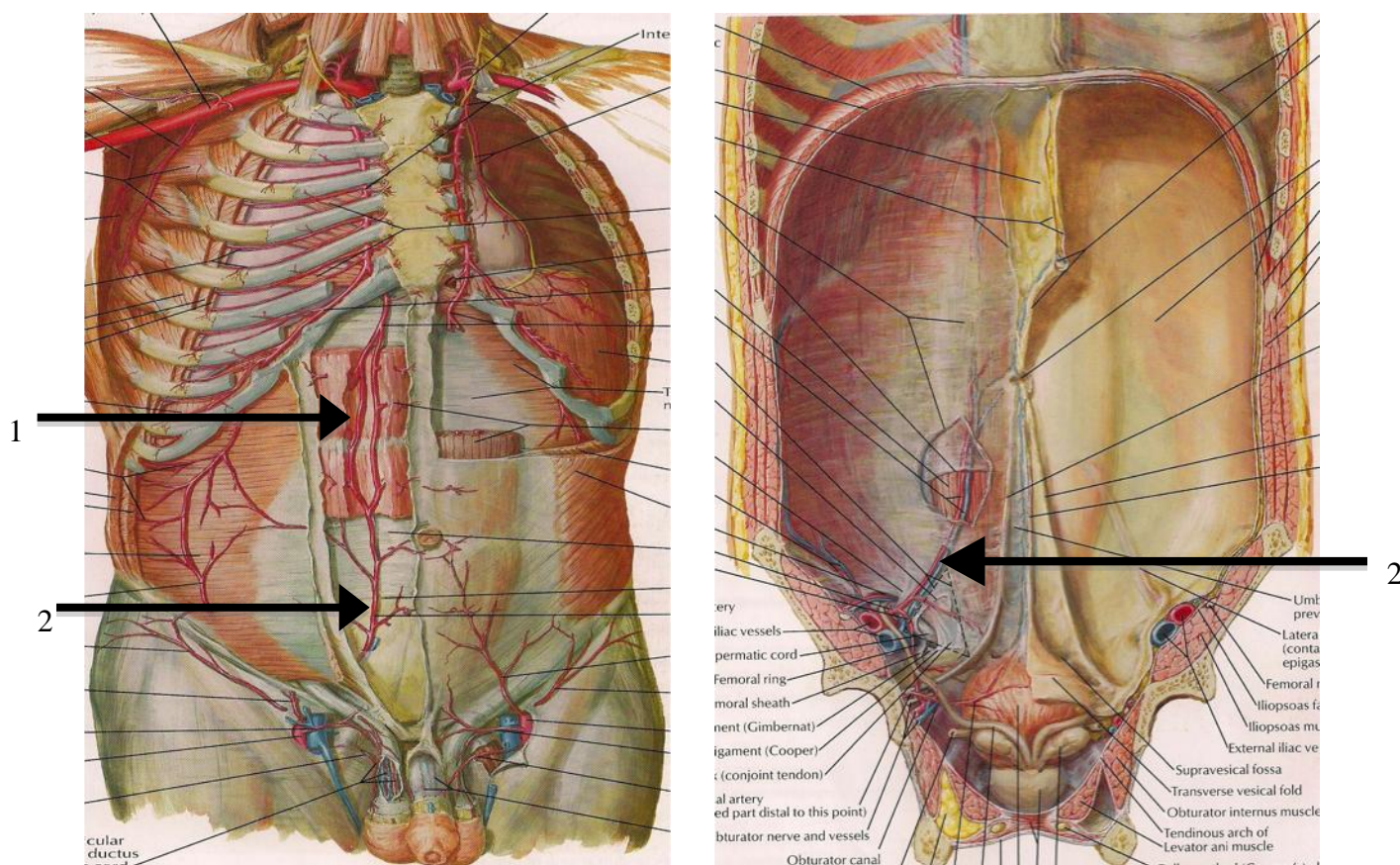


Fig. 5. Parede abdominal anterior. À esquerda vista externa, à direita vista interna. 1- Artéria epigástrica superior  
2- Artéria epigástrica inferior (www.netteranatomy.com)

Com o aparecimento desta técnica, outras variantes foram surgindo, sendo hoje possível a sua utilização na forma pediculada, livre e TRAM poupador de músculo. A versão pediculada está dependente da artéria epigástrica superior (cuja contribuição para a vascularização da parede abdominal anterior é menor do que a da artéria epigástrica inferior) e acarreta sacrifício significativo do músculo recto abdominal e da sua aponevrose. A versão livre baseada na artéria epigástrica inferior, oferece uma vascularização mais robusta e sacrifica uma quantidade de músculo e aponevrose muito mais reduzida.

A taxa de sucesso desta técnica quando executada por cirurgiões experientes é bastante elevada (Singletary 2001).

O retalho TRAM consiste no desenho de uma ilha cutânea de eixo maior transversal na parte inferior da parede abdominal, incluindo a região periumbilical. A escolha de um ou dois pedículos depende da superfície de pele necessária para a reconstrução. Os retalhos unipediculados são utilizados com maior frequência, estando associados a um número inferior de complicações e sequelas abdominais quando comparados com os retalhos bipediculados.

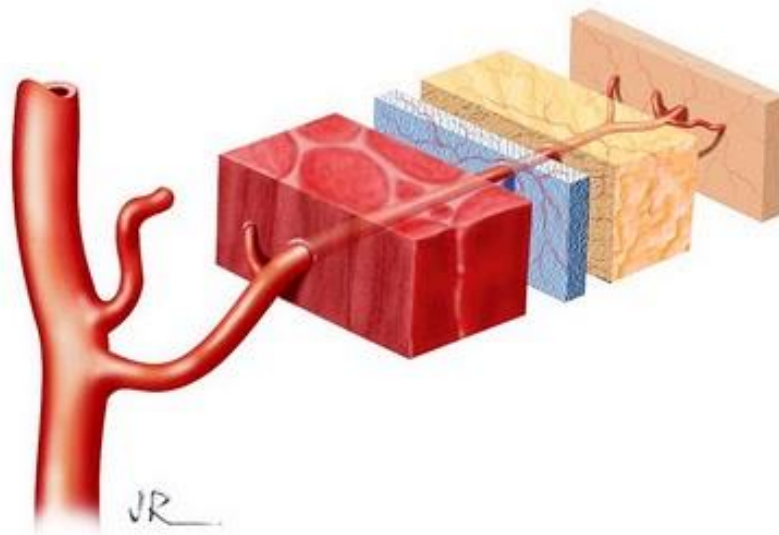


Fig. 5. Noção de retalho musculocutâneo com artéria perforante. Note-se, de dentro para fora, tecido muscular, fásia muscular, tecido adiposo e pele. ([www.cirurgiaoncoplastica.blogspot.com](http://www.cirurgiaoncoplastica.blogspot.com))

Como os retalhos pediculados não são vascularizados por uma artéria do sistema dominante da irrigação da parede abdominal, idealizaram-se técnicas para aumentar o suprimento sanguíneo do retalho, o chamado *delay procedure*. Consiste na laqueação dos vasos epigástricos inferiores cerca de uma semana antes da cirurgia de reconstrução, provocando uma dilatação dos vasos epigástricos superiores. Trata-se de uma resposta à hipoperfusão relativa dos tecidos, que se traduz num estímulo da angiogénese e circulação colateral (Codner and Bostwick 1998). Este procedimento pode ser usado nos retalhos uni ou bipediculados, estando indicado em mulheres cujo risco de necrose gorda ou perda do retalho está aumentado. Uma segunda técnica consiste em anastomosar a artéria e veia epigástrica inferior aos vasos toracodorsais ou torácicos internos, aumentando também desta forma o suprimento sanguíneo do retalho.

O retalho TRAM pediculado deixa o musculo recto abdominal ligado à margem costal, tunelizando a pele e tecido adiposo da região inferior da parede abdominal até ao local da mastectomia. No retalho TRAM livre o músculo é completamente destacado e transferido para a região mamária. A artéria e veia epigástrica inferior que nutre o retalho é anastomosada aos vasos toracodorsais ou torácicos internos. Esta abordagem sacrifica uma quantidade menor de músculo e fáscia da parede abdominal, quando comparada com a de um TRAM pediculado (Kronowitz and Kuerer 2006).

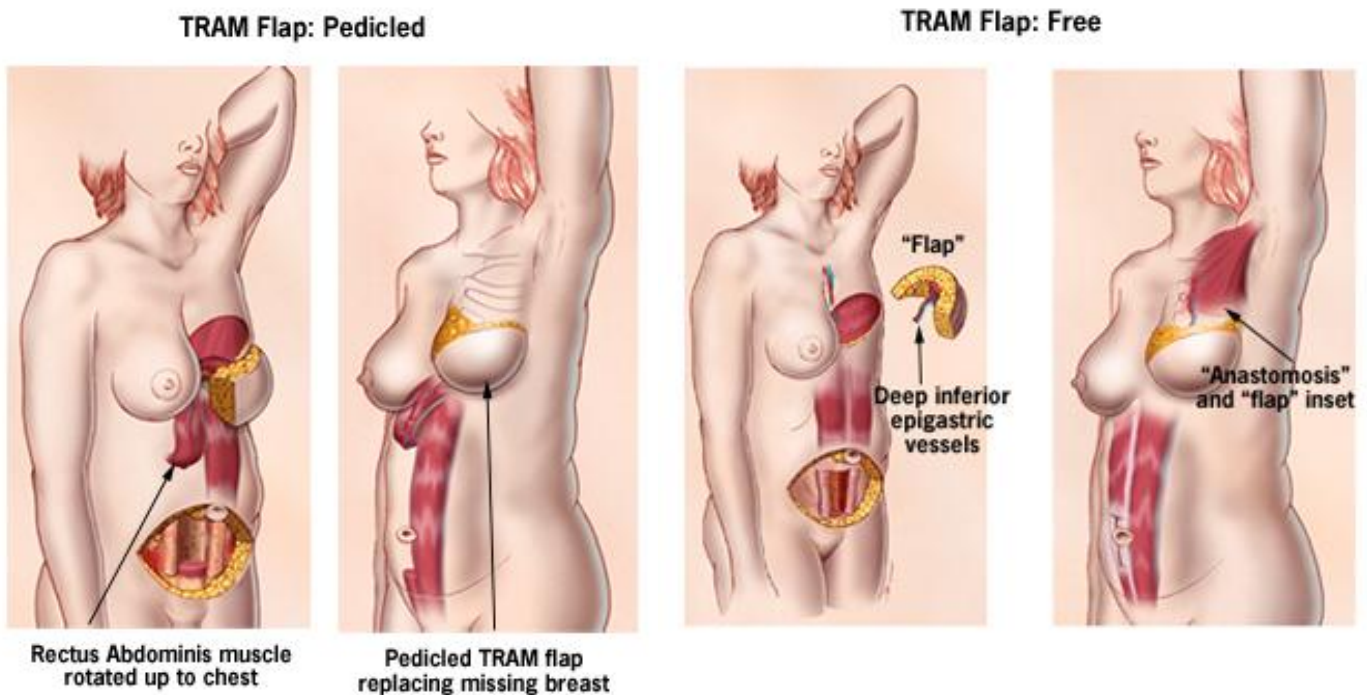


Fig. 6. À esquerda, rotação do retalho TRAM pediculado. À esquerda, retalho TRAM livre, sendo os seus vasos anastomosados à vasculatura torácica. (www.mdanderson.org)

A reconstrução com retalho TRAM encontra-se especialmente indicada em casos em que é necessário um volume de tecido considerável e existe tecido adiposo abdominal suficiente. A existência prévia de um retalho TRAM, abdominoplastia ou uma colecistectomia celiotómica constituem contra-indicações absolutas.

Uma das vantagens do uso de um retalho TRAM é que a mama reconstruída tende a adaptar-se às variações do peso da mulher (Mandrekas, Zambacos et al. 2003), o que não se verifica na reconstrução com implantes. A abdominoplastia associada a esta abordagem pode revelar-se um factor positivo para algumas mulheres, possibilitando-lhes um rearranjo da sua parede abdominal. Outra das vantagens é que dispensa o uso de próteses, sendo o resultado final uma mama mais natural, reconstruída num único tempo operatório.

As desvantagens prendem-se com o facto de ser uma intervenção com tempos operatórios longos (3-5h) e de recuperação lenta, podendo a retoma da actividade física normal demorar 2-4 meses. Podem também surgir complicações associadas ao retalho, nomeadamente: infecção, hematoma, necrose gorda, perda parcial ou total do retalho. Os grupos de maior risco para estas complicações são: doentes fumadoras, diabéticas e com excesso de peso (Chang, Reece et al. 2000; Chang, Wang et al. 2000; Singletary 2001). Um outro óbice apontado é a morbilidade da zona dadora que pode cursar com eventrações, dor crónica, assimetrias e perda da mobilidade do tronco.

#### **b) Retalho DIEP (*deep inferior epigastric artery perforator flap*)**

O retalho DIEP descrito por Koshima em 1989 é atualmente a técnica *gold standard* na reconstrução mamária (Ananthkrishnan and Lucas 2008). Consiste no uso de retalhos livres, em que uma ou mais perfurantes provenientes da artéria epigástrica inferior são dissecadas do musculo recto abdominal de forma a que nem o músculo nem a fáscia sejam incluídos no retalho. Trata-se, portanto, de uma técnica de reconstrução que requer experiência em microcirurgia.

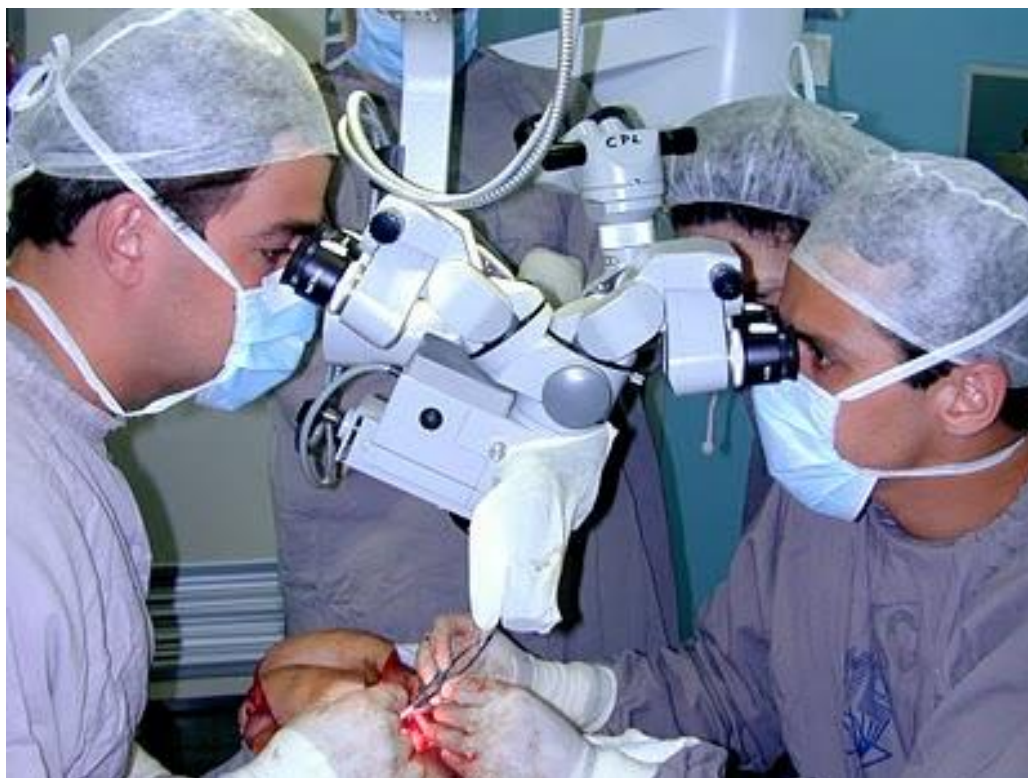

Fig. 7. Microcirurgia ([www.cirurgiaoncoplastica.blogspot.com](http://www.cirurgiaoncoplastica.blogspot.com))

Apesar de ser uma abordagem que tecnicamente é mais exigente quando comparada com a do retalho TRAM, o tempo de recuperação do doente bem como o tempo de permanência no hospital são menores, traduzindo-se num custo total também inferior (Kaplan and Allen 2000). Trata-se de uma técnica associada a um menor compromisso da função do músculo recto abdominal, menor dor no pós-operatório e a uma recuperação mais rápida (Gill, Hunt et al. 2004; Granzow, Levine et al. 2006).

As doentes devem ser informadas antes da cirurgia que a escolha de um retalho DIEP ou TRAM vai depender do número, calibre e localização dos vasos perforantes. Se durante a cirurgia, o cirurgião se aperceber que as perforantes provenientes da artéria epigástrica inferior são insuficientes para vascularizar todo o retalho, esta abordagem poderá ter que ser convertida num retalho TRAM livre, havendo desta forma algum prejuízo do músculo recto abdominal.

As principais complicações associadas a esta técnica prendem-se com a possibilidade de ocorrência de necrose gorda, eventração e perda parcial ou total do retalho. De realçar que a vascularização da ilha cutânea é menos eficaz que num TRAM livre, pois é nutrida por apenas uma ou duas perforantes.



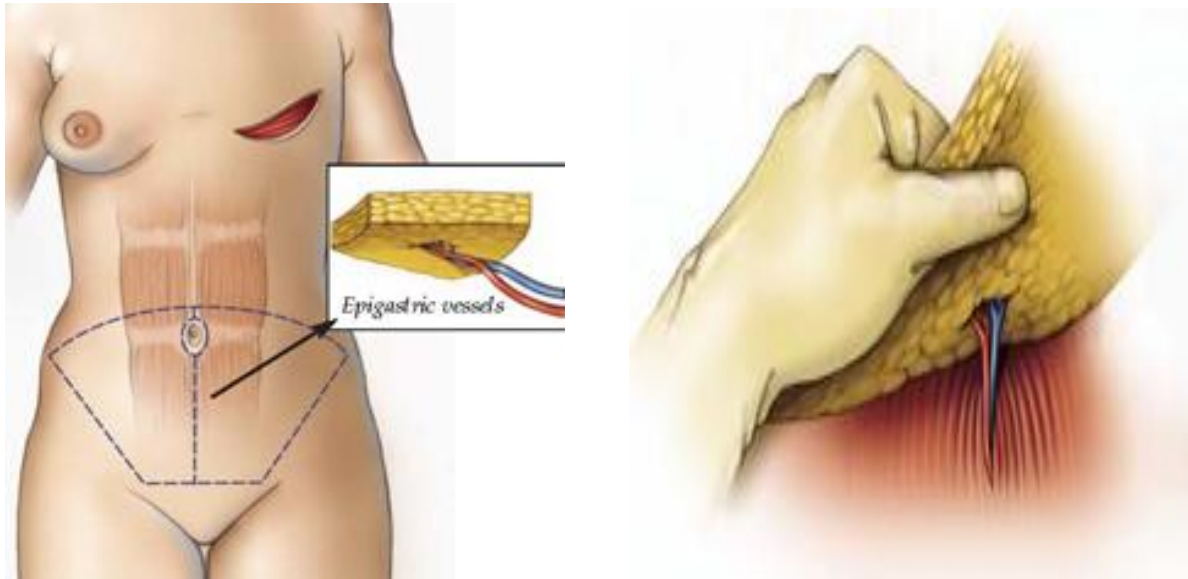


Fig. 7. Retalho DIEP. Uma ou duas perforantes são dissecadas com preservação do músculo recto abdominal e respectiva aponevrose (www.cpmc.org)

### c) Retalho SIEA (*superficial inferior epigastric artery flap*)

O retalho SIEA é baseado na artéria epigástrica superficial, ramo da artéria femoral que caminha num plano suprafascial, o que permite a preservação da aponevrose do músculo recto abdominal. As vantagens são semelhantes às do retalho DIEP, tratando-se, no entanto, de vasos menor calibre e mais curtos. As indicações para este tipo de abordagem são em tudo semelhantes às do retalho DIEP.

À semelhança do que acontece no retalho DIEP também aqui é necessário ter experiência em microcirurgia, sendo que a complexidade da técnica se traduz em tempos de cirurgia alargados. Importante também referir que em 35% dos casos a artéria epigástrica superficial está ausente, pelo que o cirurgião plástico deve estar alerta para esta variabilidade anatómica, sendo aconselhável a sua pesquisa pré-operatória através de Eco Doppler (Lipa 2007).

De uma forma geral o impacto sobre a função da parede abdominal após estes três tipos de abordagem parece proporcional à quantidade de musculo e fáscia sacrificados. Contudo, alguns estudos mostraram que a longo prazo o impacto era semelhante quando comparados o retalho TRAM livre e retalho TRAM pediculado, devido muito possivelmente ao recrutamento compensatório da musculatura adjacente (Reece and

Kroll 1998). A morbidade da zona dadora revelou-se idêntica quando comparados os retalhos TRAM livres com os retalhos DIEP (Nahabedian 2005).

### 7.2.3. Retalhos perfurantes das artérias glúteas superior e inferior

**SGAP** – *superior gluteal artery perforator flap*    **IGAP** – *inferior gluteal artery perforator flap*

Este tipo de retalho consiste na utilização de pele e tecido celular subcutâneo, irrigado pelos vasos perfurantes da artéria glútea superior (SGAP) ou inferior (IGAP), identificadas por ecodoppler. No retalho SGAP é utilizado tecido da parte superior da região glútea, enquanto que o retalho IGAP é baseado em tecidos da parte inferior. Tem a vantagem de não haver sacrifício do músculo grande glúteo, não comprometendo a sua função. A cicatriz resultante fica localizada numa zona bastante discreta. É considerada pelos cirurgiões plásticos uma técnica de segunda linha, tendo a sua maior aplicação em mulheres que tenham já realizado uma abdominoplastia, que sejam magras, com escasso tecido celular subcutâneo abdominal e ainda em mulheres já sujeitas a um retalho TRAM. Relativamente às suas desvantagens, trata-se de uma técnica exigente, de alguma dificuldade, onde o tecido colhido é mais rígido que o da parede abdominal e com vasos de menor calibre e comprimento. Além disso, há doentes que relatam dor por acometimento do nervo ciático na região dadora do retalho IGAP.

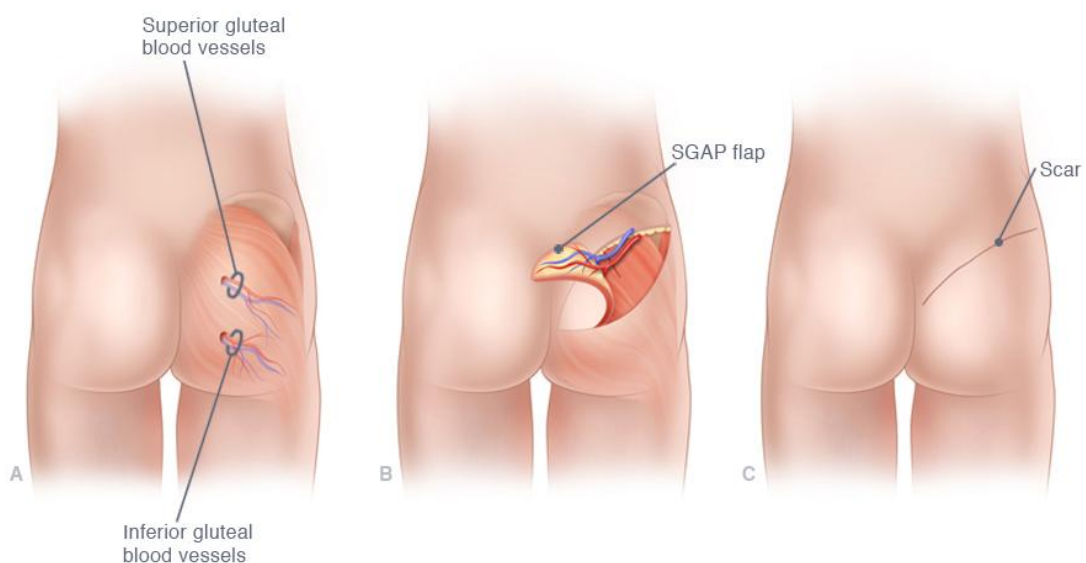


Fig. 8. Retalho SGAP (www.davidgreenspunmd.com)

#### 7.2.4. Retalho de Rubens

**DCIA** – *deep iliac circumflex artery*

O retalho de Rubens é mais uma opção disponível dentro da reconstrução com tecidos autólogos. Peter Paul Ruben um pintor renascentista do século XVI, enfatizava em todas as suas figuras femininas a região peri ilíaca. Em 1994 Hartrampf descreve o retalho de Rubens para a reconstrução mamária (Hartrampf, Noel et al. 1994).



Fig. 9. Peter Paul Rubens - *Toilette der Vénus* (1612)

Este consiste na utilização de tecido adiposo da região peri-ilíaca nutrido por ramos perfurantes da artéria circunflexa ilíaca profunda. A ilha cutânea é desenhada sobre o flanco, acima da crista ilíaca. A técnica cirúrgica é idêntica à efectuada no retalho osteocutâneo da crista ilíaca usado nas reconstruções mandibulares, porém sem recolha de osso. A primeira incisão deve ser realizada ao nível da espinha ilíaca antero-superior, acima dos vasos femorais, expondo a origem dos vasos ilíacos circunflexos profundos, permitindo ao cirurgião avaliar a integridade dos vasos. É uma técnica de segundo plano utilizada na presença de abdominoplastia ou realização de retalho TRAM prévio.

O retalho de Rubens tem a desvantagem de ser tecnicamente mais exigente que a realização de um retalho TRAM, sendo a sua vascularização também menos robusta.

Quando se utiliza um retalho de dimensões consideráveis melhora-se naturalmente o seu suprimento sanguíneo mas aumenta-se o risco de comprometimento da musculatura abdominal bem como o de aparecimento de hérnias. Em 10% das doentes, a veia circunflexa íliaca profunda é de dimensões reduzidas, fazendo com que a anastomose venosa se torne mais difícil. Um outro aspecto, é a possibilidade de lesão do nervo cutâneo femoral lateral, resultando em disestesias na face anterolateral da coxa.

Esta técnica está contra-indicada em doentes que em cirurgias prévias tenham laqueado ou alterado os vasos íliacos circunflexos profundos e em doentes com obesidade mórbida.

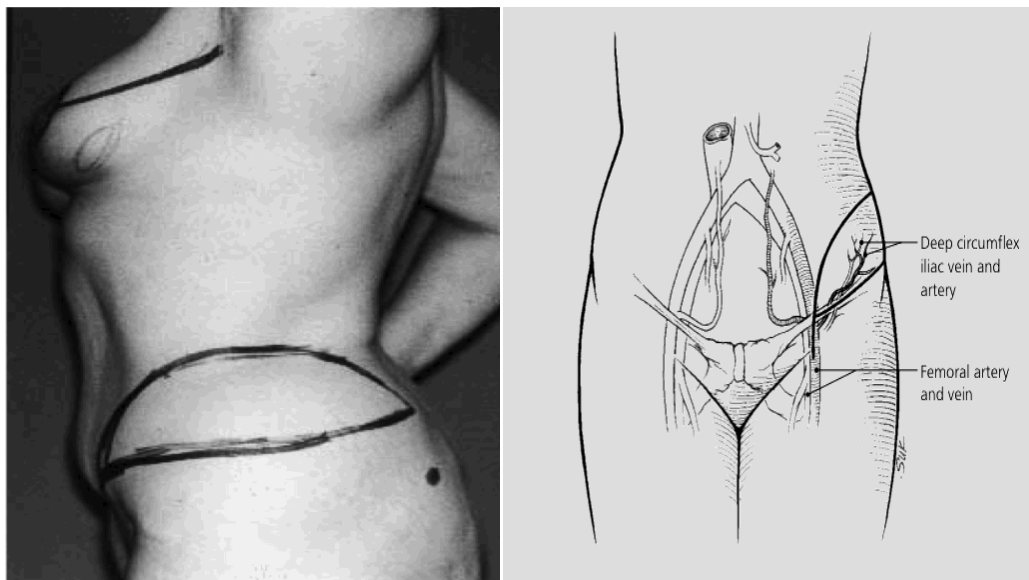


Fig. 19. Retalho de Rubens. Desenho da ilha cutânea e trajecto dos vasos circunflexos íliacos profundos (www.medscape.com)

#### 7.2.5. Retalho transversal lateral da coxa

Este retalho utiliza pele e tecido celulo-adiposo da região supero-lateral da coxa, território vascularizado pelo vasos femorais circunflexos íliacos superficiais. É uma variante do clássico retalho do tensor da fáscia lata, utilizando no entanto uma ilha cutânea transversal. Este retalho pode estender-se desde a região glútea lateral até ao bordo lateral do recto femoral e desde a crista íliaca até cerca de 5cm abaixo do grande trocanter.

### 7.2.6. Retalho perfurante da artéria toracodorsal

#### TDAP – *toracodorsal artery perforator flap*

Descrito por Angrigiani em 1995 este retalho recorre a uma ilha cutânea obtida da região dorsal com preservação muscular, ao contrário do que acontece no retalho do *latissimus dorsal*.

A sua utilização deve-se à existência de perfurantes musculocutâneas, ramos da artéria toracodorsal. Este tipo de técnica pode ser usada na reconstrução de pequenas mamas, no entanto, requer também o uso de prótese (Jahkola, Asko-Seljavaara et al. 2003).

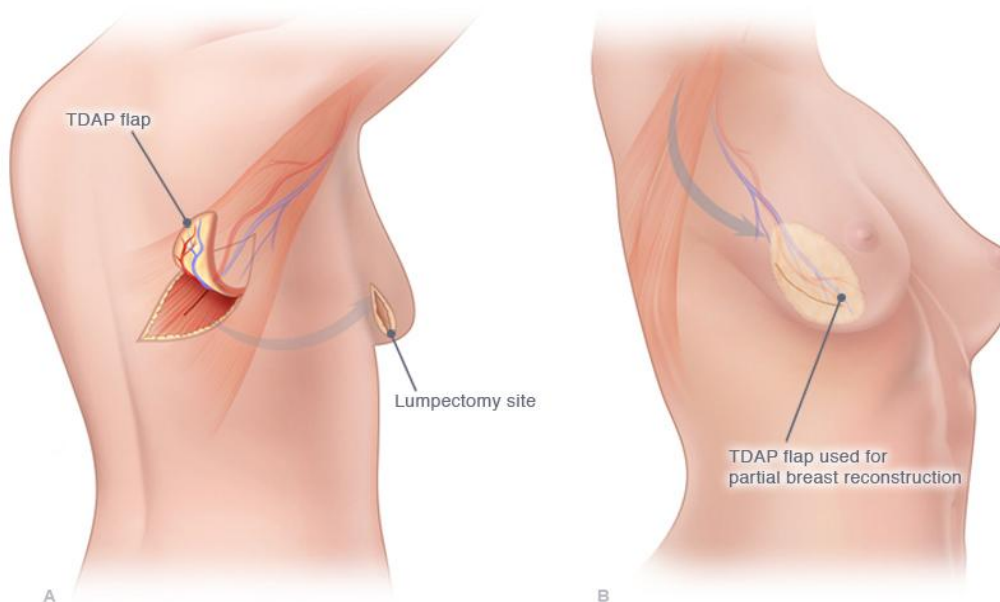


Fig. 19. Retalho TDAP ([www.davidgreenspunmd.com](http://www.davidgreenspunmd.com))

Trata-se de um retalho relativamente fino e de adaptação fácil a outra superfície, ao contrário do que acontece com outras técnicas como o retalho DIEP e SGAP, que têm espessuras maiores. Por outro lado, devido às suas dimensões reduzidas é usado por vezes na reconstrução de defeitos de mastectomia parcial.

### 7.2.7. Retalho de epíplon obtido por celioscopia

O uso do retalho de grande omento na reconstrução mamária foi inicialmente descrito por Kiricuta em 1963. Trata-se de um tecido muito útil devido à rica vascularização, capacidade angiogénica e propriedades antimicrobianas que apresenta (Cartier, Brunette et al. 1990). Desde então que esta técnica tem sido amplamente usada, nomeadamente na reconstrução de grandes defeitos torácicos associados a radionecrose. Avanços recentes nas técnicas endoscópicas, permitiram que retalhos de omento fossem levantados e utilizados na reconstrução mamária, estando associados a uma morbilidade mínima da zona dadora (Zaha and Inamine 2010).

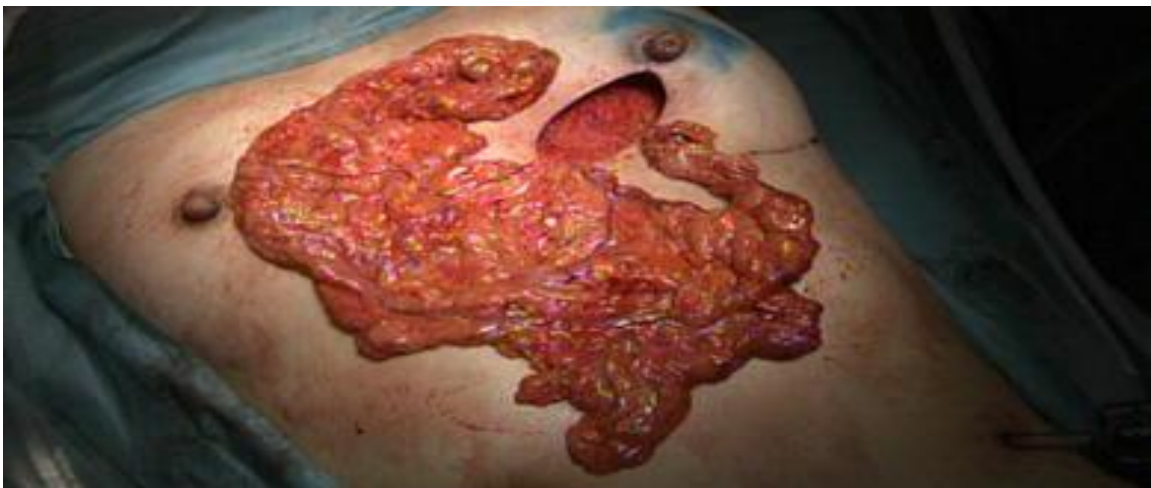

Fig. 20. Retalho de grande omento ([www.springerlink.com](http://www.springerlink.com))

A reconstrução mamária com retalho de epíplon obtido por celioscopia é normalmente feita no mesmo tempo operatório da mastectomia. Com a doente sob anestesia geral, efectua-se um pequeno número de incisões para o laparoscópio e instrumentos cirúrgicos. A cavidade peritoneal é insuflada com dióxido de carbono e o epíplon é destacado do cólon e do estômago. Quando usado na forma pediculada este permanece unido aos vasos gastroepiploicos direitos. É então criado um túnel subcutâneo desde o sulco inframamário até ao processo xifoide do esterno. Faz-se uma incisão ao nível da linha alba, permitindo a comunicação com a cavidade abdominal e a transferência do retalho. Quando usado na forma livre os vasos epiplóicos são clampados e seccionados. O retalho é retirado através de uma pequena incisão ao nível da parede abdominal inferior direita. A anastomose da artéria gastroepiplóica com a

artéria torácica interna é efectuada por microcirurgia. Tanto na forma pediculada como livre, o epíplon é fixado ao músculo grande peitoral.

Em alguns estudos, a taxa de sucesso desta técnica é da ordem dos 99% (Zaha and Inamine 2010).

### **7.2.8. Lipoescultura**

O primeiro relato do uso de tecido adiposo surge com Neuber em 1893 ao descrever uma intervenção cirúrgica onde recorreu a gordura do braço para corrigir um defeito facial. Este procedimento rapidamente se generalizou a quase todas as outras áreas do corpo, incluindo mama, membros, ancas e genitais. A popularidade desta técnica advém da sua simplicidade, da sua natureza autóloga, bem como da possibilidade de alterar o resultado final com a repetição da intervenção. As suas indicações incluem Síndrome de Poland, após mastectomia, seqüela de radioterapia e reconstrução secundária precedida de reconstrução com retalho ou prótese (Coleman and Saboeiro 2007; Delay, Gosset et al. 2008; Gutowski 2009).

Czerny foi o primeiro a descrever esta técnica aplicada à mama em 1895 (Hinderer and del Rio 1992). Usou um lipoma de grandes dimensões para reconstruir um defeito mamário criado pela excisão de uma lesão benigna. No entanto, foi Bruning em 1911 o primeiro a injectar tecido adiposo. Depois da introdução da lipoaspiração por Ficher em meados dos anos 70, a utilização de tecido adiposo para correcção de pequenos defeitos começou a ganhar um lugar de destaque (Illouz 1983). Novos estudos foram feitos no início dos anos 80 por Mel Bircoll embora este tenha sido desencorajado pelas calcificações verificadas no pós operatório e pelo risco de ocultação do desenvolvimento de lesões malignas. Já mais recentemente, a popularidade desta técnica ressurgiu com o trabalho de inúmeros cirurgiões, incluindo Coleman e Delay, que introduziram o termo *lipomodelling*, fazendo uso da técnica isoladamente ou associada a outras formas de reconstrução mamária.

A técnica de Coleman descrita em 1995 é a usada atualmente pela maioria dos cirurgiões. O seu sucesso passa por uma correta identificação da área dadora, colheita, preparação e injeção do tecido adiposo. O principal objetivo é minimizar o dano dos adipócitos e promover a sua sustentação. A colheita é o fator que mais contribui para sucesso da intervenção. A parede anterior do abdómen, dorso, região trocântérica, coxa e a parte interna do joelho são possíveis zonas dadoras. A colheita é feita por

lipoaspiração sob uma pressão negativa baixa (Niechajev and Sevcuk 1994). A lipoaspiração pode ser precedida da injeção de um anestésico local e adrenalina para diminuir a hemorragia. Têm sido usados meios de cultura com fatores de crescimento para auxiliar a neovascularização. A centrifugação do tecido adiposo colhido permite separar os adipócitos dos restantes fluídos, nomeadamente, fluido anestésico, sangue e outros resíduos celulares. O resultado da centrifugação oferece três camadas: a superior formada por triglicérides, a camada média com tecido adiposo “purificado” e na camada inferior uma mistura de sangue, resíduos celulares e líquido infiltrado (ver fig.21). O tecido adiposo pode ser injectado em multicamadas e de forma multidireccional, criando assim mais do que um efeito. Infiltrações subcutâneas melhoram os contornos, já as intra-parenquimatosas aumentam a projecção da mama.

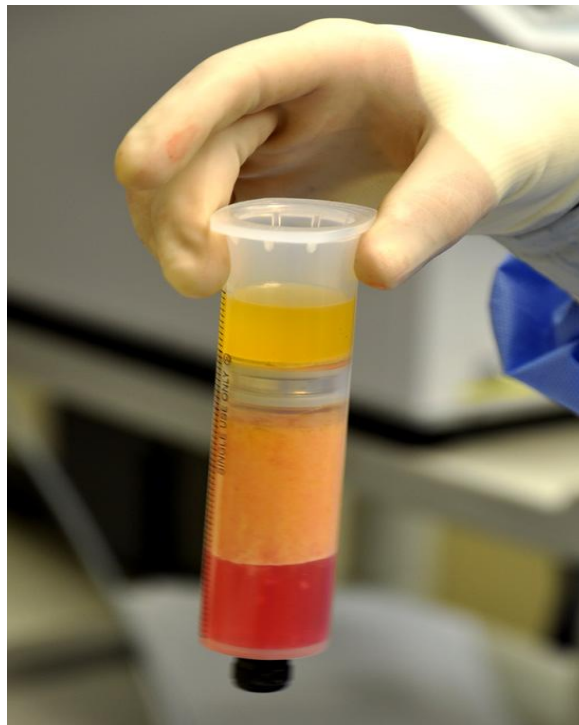

Fig. 21. Produtos de centrifugação. Centrifugação da lipoaspiração forma três camadas, com o tecido adiposo “purificado” a ocupar a camada média (exploreplasticsurgery.com)

O volume injectado varia consoante a zona e o tamanho do defeito. Estudos publicados por Missana mostram que em média este usou cerca de 144ml por mama após reconstrução com retalho TRAM e de *latissimus dorsi*, e uma média de 75ml após cirurgia conservadora da mama (Missana, Laurent et al. 2007).



Um dos seus óbices é o facto de o procedimento cirúrgico poder ser demorado. Coleman reporta uma média de 2h para os primeiros 100ml injectados, e 45min para cada 100ml adicionais (Coleman and Saboeiro 2007). Geralmente a doente encontra-se sob anestesia geral, no entanto, a anestesia local pode ser usada para procedimentos mais simples.

Em praticamente todos os casos de *lipomodelling* existe um certo grau de reabsorção que constitui a principal desvantagem desta técnica, podendo ser necessário repetir a intervenção. A maioria das perdas de volume ocorrem nos primeiros 4-6 meses após a cirurgia(Coleman and Saboeiro 2007).

O tecido adiposo transplantado apresenta um certo grau de memória e, por essa razão, deve ser pedido à doente que mantenha um peso constante após a cirurgia, evitando um ganho desproporcional da zona que recebe o enxerto(Rohrich, Sorokin et al. 2004).

Em 1987, a Sociedade Americana de Cirurgia Plástica e Reconstructiva (SACPR) pronuncia-se sobre o *lipomodelling* e denuncia o facto de as calcificações pós-operatórias e a necrose gorda poderem mascarar os exames radiológicos e atrasar o diagnóstico do cancro da mama. Num estudo de 2007 que reporta a investigação de 17 doentes com mamografias normais prévias ao *lipomodelling*, 2 desenvolveram cancro da mama. Uma no local da infiltração, enquanto a outra numa área não relacionada com a intervenção(Coleman and Saboeiro 2007).

Em 2008, a SACPR reuniu 8 distintos cirurgiões plásticos num estudo chamado “The ASPS<sup>1</sup> Fat Task Force” para definirem as indicações, segurança e eficácia do transplante autólogo de tecido adiposo (Gutowski 2009). Os 5 principais objectivos deste estudo assentavam na resposta às seguintes questões: 1. Em que situações usar o enxerto de tecido adiposo? 2. Quais os riscos e complicações associados? 3. De que forma a técnica afecta o resultado final? 4. Quais os factores de risco a considerar na selecção dos doentes? 5. Que avanços feitos no campo da biologia molecular podem ter impacto nos métodos actuais e futuros da transplantação de tecido adiposo? Neste estudo, apenas 6 das 111 referências citadas admitem o potencial impacto desta técnica na detecção do cancro da mama. No entanto, a comissão de estudo afirma que “em resultado do número limitado de estudos, nenhuma interferência com a detecção do cancro da mama foi detectada; no entanto, são necessários estudos adicionais.” Embora

---

<sup>1</sup> ASPSR – American Society of Plastic Surgeons

esta técnica possa ter indicação após uma mastectomia, nenhum comentário foi feito sobre o risco de desenvolvimento de recidivas locais.

*Zhu et al.*, num estudo recente injetaram em ratos uma combinação de tecido adiposo, células estaminais derivadas do tecido adiposo e células tumorais (MCF-7 e MDA-MB-231), não tendo sido encontrado aumento significativo do tumor passadas 8 semanas (M Zhu). Contudo, outros estudos mostraram o contrário. *Lamszus et al. (1997)* provaram num estudo feito com ratos, que o fator de crescimento hepatocitário (um dos fatores de crescimento produzidos pelo tecido adiposo) estimula a angiogénese e o crescimento de células neoplásicas. *Manabe et al. (2003)* desenvolveram culturas com adipócitos maduros ou pré-adipócitos e vários tipos de células neoplásicas do carcinoma da mama. O resultado foi um estímulo apenas por parte dos adipócitos maduros no crescimento das células neoplásicas com recetores de estrogénio.

Avanços recentes no *lipomodelling* mostram que a obtenção de células estaminais derivadas do tecido adiposo é mais fácil e consideravelmente mais abundante na lipoaspiração do em colheitas da medula óssea (Strem, Hicok et al. 2005). Estas são capazes de auto-renovar e diferenciar, segregando quantidades significativas de fatores de crescimento (*Rehman, Traktuev et al. 2004*).

A teoria subjacente à recidiva do cancro da mama associado a esta técnica baseia-se no facto de as células transplantadas ao serem capazes de induzir a angiogénese possam também promover a sustentação e proliferação de células neoplásicas residuais. Numa série publicada de 42 doentes sujeitas a cirurgia conservadora da mama seguida de *lipomodelling*, uma desenvolveu uma recidiva local nos 20 meses seguintes de follow up (Delay, Gosset et al. 2008). *Rietjens M et al. (2011)* numa das maiores séries feitas sobre esta temática, seguiram 158 doentes descobrindo que a percentagem de complicações no pós-operatório é muito reduzida e que as alterações à mamografia são também escassas. Embora tenham registado apenas uma recidiva em 18 meses, concluíram que o risco de recidiva local não está ainda clarificado.

Apesar de tudo o que foi exposto o número de estudos é ainda bastante reduzido e os períodos de controlo pós-operatório muito curtos para que se possa retirar qualquer tipo de conclusão válida.

## **8. SIMETRIZAÇÃO CONTRALATERAL**

Uma vez iniciado o processo de reconstrução da mama afectada o desafio de criar uma simetria com a mama contralateral é assumido. Este procedimento poderá ser efectuado no mesmo tempo operatório ou num segundo tempo. Mastopexia, redução, aumento, ou uma combinação destes gestos podem ser usados dependendo dos resultados da reconstrução e dos desejos da mulher. Em mulheres com mamas de grandes dimensões sujeitas a mastectomia e reconstrução uma redução da mama contralateral irá diminuir a discrepância de tamanhos. Já em mulheres magras, com mamas de pequenas dimensões a mama reconstruída terá na maioria das vezes dimensões superiores às da mama contralateral, sendo necessário uma mamoplastia de aumento, fazendo recurso quer a próteses quer a material autólogo. Nos casos em que as diferenças de volume não são significativas mas existe uma ptose da mama contralateral, está indicada a realização de uma mastopexia. Terminada esta fase, a etapa seguinte passa pela reconstrução do complexo areolomamilar.

## **9. RECONTRUÇÃO DO COMPLEXO AREOLO-MAMILAR**

O último passo da reconstrução mamária consiste na criação do mamilo e aréola, sendo mandatório que a simetria adequada das duas mamas tenha sido atingida.

A reconstrução do complexo areolo-mamilar (CAM) pode ser feita através de várias técnicas. A opção irá depender da necessidade de reconstrução de apenas um dos mamilo ou de ambos. O grande desafio é a criação de uma estrutura tridimensional a partir de uma superfície bidimensional. Para tal pode ser necessário recorrer a um enxerto do mamilo contralateral ou ao uso de pequenos retalhos locais. A primeira opção obriga a que o mamilo contralateral tenha dimensões adequadas para servir de zona dadora. Relativamente à segunda opção, existe uma miríade de técnicas descritas. Estas variam com a quantidade de pele e tecido celular subcutâneo necessário. As três técnicas mais utilizadas são: o retalho em estrela, skate e de Bell.

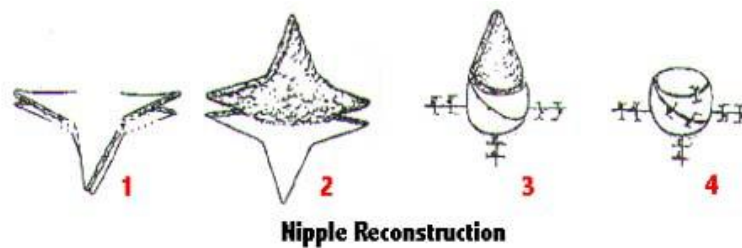


Fig. 22. Reconstrução do mamilo com retalhos locais. Retalho em estrela. (www.emedicine.com)

A reconstrução da aréola pode ser feita de duas formas: recorrendo a enxertos de pele de zonas cuja pigmentação é mais acentuada que a da mama (região inguinal, face interna da coxa), ou então, a através da dermopigmentação (tatuagem). Todos estes procedimentos são feitos em regime ambulatorio.

## **10. RADIOTERAPIA ADJUVANTE E RECONSTRUÇÃO MAMÁRIA**

O tratamento do cancro da mama tem de ser muitas vezes completamente por radioterapia quando: há quatro ou mais gânglios invadidos, tumores com dimensão igual ou superior a cinco cm, tumores T4 ou se há invasão das margens de ressecção da peça operatória. Existe alguma controvérsia nas doentes com invasão de apenas 1-3 gânglios linfáticos e nas que fazem quimioterapia neoadjuvante (Pomahac, Recht et al. 2006).

Dois possíveis cenários se colocam: a reconstrução mamária em terreno previamente irradiado ou a reconstrução numa doente que vai realizar radioterapia.

Em doentes previamente irradiadas, a reconstrução com tecidos autólogos é preferível, pelos efeitos adversos da radioterapia nos tecidos locais, que dificultam o processo de expansão cutânea.

Num contexto de radioterapia após reconstrução, embora os tecidos autólogos possam ser mais resistentes que o material aloplástico, sabe-se que a taxa de complicações como a necrose gorda, fibrose, atrofia e alteração da pigmentação estão também aumentadas. Estas são ainda superiores em casos de reconstrução imediata.

A reconstrução imediata após mastectomia pode colocar algumas limitações à eficácia da radioterapia, daí que a sua aplicabilidade seja alvo de grande controvérsia. Num

estudo retrospectivo de 146 casos com doença localmente avançada com necessidade de radioterapia adjuvante, a recidiva local foi de apenas 15% nos casos em que a radioterapia foi efectuada antes da reconstrução, enquanto que nas doentes em que a reconstrução precedeu a radioterapia esta foi de 27% (Nahabedian and Momen 2008).

A radioterapia conduz à fibrose comprometendo a qualidade dos tecidos e aumentando a incidência de complicações no pós-operatório. No caso das próteses, a radiação pode conduzir à fibrose, contractura capsular ou motivar a sua remoção prematura. Na reconstrução autóloga os tecidos podem sofrer alterações morfológicas e fibrose. Num estudo em 113 doentes que realizaram radioterapia adjuvante a taxa de complicações foi de 32% nas sujeitas a radioterapia antes da reconstrução e de 44% nas que foram submetidas a radioterapia após a reconstrução (Adesiyun, Lee et al. 2011).

A taxa de complicações relacionadas com a radioterapia é superior quando utilizados expansores ou próteses. Num estudo comparativo realizado em 40 mulheres submetidas a reconstrução com prótese e sujeitas a radioterapia, e outro com as mesmas características mas não sujeito a radioterapia, a taxa de contractura capsular foi de 33% e 0%, respectivamente (Spear and Onyewu 2000). Do primeiro grupo 19 necessitaram de associar ou substituir a prótese por tecido autólogo para salvar a reconstrução.

Em mulheres que irão ser sujeitas a reconstrução com tecidos autólogos recomenda-se que a intervenção seja diferida até que o esquema de radioterapia esteja concluído (Pomahac, Recht et al. 2006).

Para minimizar o risco de uma reconstrução imediata em doentes com necessidade de realizar radioterapia pós operatória, alguns autores recomendam a chamada reconstrução mamária “imediata-diferida” (Kronowitz, Hunt et al. 2004). O primeiro passo consiste numa mastectomia poupadora de pele com a colocação de um expansor subpeitoral (no máximo da sua capacidade). Depois da avaliação anatomo-patológica (3-5 dias após a mastectomia), as doentes que não necessitarem de radioterapia adjuvante são submetidas a uma reconstrução “imediata-diferida”. Por seu turno, nos casos em que se impõe a necessidade de radioterapia adjuvante, faz-se a desinsuflação do expansor para otimizar a eficácia do tratamento. Após a radioterapia procedeu-se a reconstrução diferida (Kronowitz and Kuerer 2006).

## 11. CONTROLO PÓS-OPERATÓRIO DE UMA RECONSTRUÇÃO MAMÁRIA

Após a mastectomia e reconstrução mamária existe a possibilidade de recidiva e de aparecimento de um segundo tumor primário menos frequente. Mesmo após as mastectomias mais agressivas existe o risco de haver células neoplásicas residuais capazes de desenvolver uma recidiva. Desta forma alguns autores consideram que o controlo pós-operatório destas doentes deve ser valorizado (Helvie, Bailey et al. 2002).

As “*guidelines*” do controlo pós-operatório de doentes com cancro da mama recomendam uma mamografia anual, mas não incluem as mulheres submetidas a reconstrução mamária. O controlo pós-operatório destas doentes é feito através do exame físico. A acuidade da mamografia neste contexto é bastante limitada, especialmente em doentes com próteses. Mesmo em casos de reconstrução com retalho TRAM a sua realização não é consensual. Nestas situações é possível detectar eventuais recidivas mas estas não ocorrem no retalho. Fenómenos de necrose gorda podem ocorrer acompanhados de calcificações, sendo clinicamente confundidos com recidivas locais e obrigando a biópsias desnecessárias. A taxa de deteção à mamografia de recidivas não palpáveis é baixa, não sendo recomendável a sua utilização por rotina (Lee, Georgian-Smith et al. 2008).

A recidiva ocorre no tecido celular subcutâneo na grande maioria dos casos ou sobre o músculo grande peitoral. Desta forma, muitos cirurgiões removem a aponevrose do grande peitoral, sendo por este motivo muito mais prevalente a recorrência ao nível do tecido celular subcutâneo. A mamografia, ecografia ou ressonância magnética poderão ser utilizadas no sentido de clarificar achados suspeitos ao exame físico.

## 12. DISCUSSÃO

Os avanços no âmbito da cirurgia plástica e reconstrutiva têm sido de enorme valor para as mulheres que enfrentam o cancro da mama, constituindo a reconstrução mamária parte integrante do seu tratamento.

Cerca de 85% das mulheres com idade inferior a 45 anos submetidas a uma mastectomia demonstram interesse na reconstrução, contudo, apenas 2% das mulheres com idade superior a 65 anos desejam esta intervenção (Korvenoja, Smitten et al. 1998).

As técnicas disponíveis hoje em dia permitem a reconstrução de praticamente todos os defeitos de mastectomia. A sua escolha irá depender de vários factores: volume de mama a reconstruir, disponibilidade de tecidos autólogos, estado global do doente, necessidade de terapêutica adjuvante e disponibilidade de meios técnicos.

De um modo geral, as opções para a reconstrução envolvem a utilização de material aloplástico ou material autólogo. Esta poderá ainda ser imediata ou diferida, mediante o tempo cirúrgico em que é realizada. Diversos estudos demonstraram que a reconstrução imediata apresenta melhores resultados estéticos, menor morbidade e um custo significativamente inferior (Khoo, Kroll et al. 1998). Al-Ghazal et al. (2000) concluíram que cerca de 94% das mulheres sujeitas a reconstrução imediata se mostraram satisfeitas com o resultado final em comparação com 73% das que realizaram reconstrução mamária diferida. Existem, no entanto, algumas contra-indicações para a reconstrução imediata, sendo que esta opção deverá ser revista se existir a necessidade de radioterapia adjuvante. Nestes casos, a reconstrução diferida e com tecidos autólogos é a opção com melhores resultados (Pomahac, Recht et al. 2006). Se a reconstrução autóloga preceder a radioterapia, os efeitos nefastos desta poderão conduzir à diminuição do volume do retalho, comprometendo o resultado final. A utilização de tecidos autólogos, quer na forma de retalhos livres quer pediculados, está associada a tempo cirúrgicos mais prolongados, maior complexidade técnica e período de recuperação mais longo. Porém, o resultado final é na maioria dos casos de maior qualidade quando comparado com o resultado obtido na reconstrução com material aloplástico. A escolha do local dador deverá ter em conta o perfil da doente, sendo a parede abdominal e a região glútea as mais utilizadas. Mulheres magras podem não ter volume suficiente na região abdominal para que esta possa servir de zona dadora. Cicatrizes de uma colecistectomia prévia ou esplenectomia inviabilizam a realização de

retalhos TRAM na forma pediculada. Uma lipoaspiração prévia na região glútea pode ter danificado as perfurantes locais. A morbilidade da zona dadora é um factor a ter em conta quando se opta pela reconstrução com material autólogo. De uma forma geral, os retalhos livres estão associados a uma menor morbilidade da zona dadora.

O *lipomodelling* tem sido alvo de grande discussão nos últimos anos. É uma técnica simples que recorre a material autólogo e possibilita ao cirurgião uma alteração do resultado final através da repetição do procedimento. Porém as dificuldades geradas pelas calcificações pós-operatórias eventuais ou necrose gorda do enxerto na detecção do cancro da mama, bem como a sua relação com o desenvolvimento de uma recidiva, continuam por esclarecer sendo necessários estudos adicionais.

A reconstrução com material aloplástico pode ser feita com expansores tecidulares e/ou próteses mamárias. Tem a vantagem de ser tecnicamente menos exigente, ser uma intervenção mais rápida, com um tempo de recuperação mínimo e não existir morbilidade de uma zona dadora. Exige no entanto, efetuar várias injeções percutâneas ao longo de meses para que o expansor atinja o volume desejado, fazendo a expansão tecidular necessária. Numa intervenção cirúrgica adicional este é então substituído pela prótese definitiva. A simetria é um objectivo não só difícil de alcançar mas sobretudo de manter, pois a mama reconstruída não acompanha o processo de envelhecimento nem as alterações associadas às variações de peso a que a mama contralateral está sujeita. A doente ideal para reconstrução com material aloplástico é a doente magra que vai ser submetida a reconstrução bilateral ou a doente magra sem ptose mamária que irá receber reconstrução unilateral. As complicações decorrentes incluem: contractura capsular, infecção e extrusão do expansor tecidular ou do implante.



## 13. CONCLUSÃO

O cancro da mama é a segunda neoplasia maligna com maior mortalidade no sexo feminino e o seu tratamento pode condicionar uma desfiguração significativa com importante repercussão na saúde física e psicológica da mulher.

De uma forma geral, a possibilidade de reconstrução mamária deve ser apresentada a todas as mulheres que enfrentam o cancro da mama. A escolha da técnica cirúrgica deve ter em linha de conta o perfil físico da mulher, necessidade de terapias adicionais, antecedentes cirúrgicos e comorbilidades associadas. Apesar de não existir uma técnica ideal a reconstrução autóloga é a que tem apresentado melhores resultados a longo prazo. A decisão do *timing* da cirurgia deverá ser multidisciplinar, dando preferência sempre que possível à reconstrução imediata. Contudo, perante a necessidade de radioterapia adjuvante, tumor  $\geq 5\text{cm}$  ou invasão ganglionar, a maioria dos autores sugere que a reconstrução seja diferida, evitando que o material da reconstrução seja afectado pelos efeitos deletéricos da radioterapia.

É de grande relevância que o acompanhamento psicológico seja proposto a todas as mulheres diagnosticadas com cancro da mama, pois 25-35% destas irão desenvolver ansiedade e/ou depressão durante o tratamento (Moorey and Greer 1989).

Perante a efemeridade da condição humana é depositada no médico a responsabilidade de otimizar a qualidade de vida de todos os seus doentes. Às mulheres sujeitas ao infortúnio do cancro da mama a reconstrução mamária veio permitir a transposição da barreira da doença e a cercania à plenitude e bem-estar a que têm direito.

*“Não é o diploma médico, mas a qualidade humana, o decisivo”*

*Carl Gustav Jung*

## BIBLIOGRAFIA

1. Adesiyun, T. A., B. T. Lee, et al. (2011). "Impact of sequencing of postmastectomy radiotherapy and breast reconstruction on timing and rate of complications and patient satisfaction." International journal of radiation oncology, biology, physics 80(2): 392-397.
2. Alderman, A. K., Y. Wei, et al. (2006). "Use of breast reconstruction after mastectomy following the Women's Health and Cancer Rights Act." JAMA : the journal of the American Medical Association 295(4): 387-388.
3. Ananthakrishnan, P. and A. Lucas (2008). "Options and considerations in the timing of breast reconstruction after mastectomy." Cleveland Clinic journal of medicine 75 Suppl 1: S30-33.
4. Andrade, W. N., N. Baxter, et al. (2001). "Clinical determinants of patient satisfaction with breast reconstruction." Plastic and reconstructive surgery 107(1): 46-54
5. Bernardes, A. (2010). Anatomia da mama feminina. In: Manual de Ginecologia, Carlos Freire de Oliveira, Permanyer Portugal. II: 167-173.
6. Cartier, R., I. Brunette, et al. (1990). "Angiogenic factor: a possible mechanism for neovascularization produced by omental pedicles." The Journal of thoracic and cardiovascular surgery 99(2): 264-268.
7. Chang, D. W., G. P. Reece, et al. (2000). "Effect of smoking on complications in patients undergoing free TRAM flap breast reconstruction." Plastic and reconstructive surgery 105(7): 2374-2380.
8. Chang, D. W., B. Wang, et al. (2000). "Effect of obesity on flap and donor-site complications in free transverse rectus abdominis myocutaneous flap breast reconstruction." Plastic and reconstructive surgery 105(5): 1640-1648.
9. Codner, M. A. and J. Bostwick, 3rd (1998). "The delayed TRAM flap." Clinics in plastic surgery 25(2): 183-189.
10. Coleman, S. R. and A. P. Saboeiro (2007). "Fat grafting to the breast revisited: safety and efficacy." Plastic and reconstructive surgery 119(3): 775-785; discussion 786-777.

11. Cordeiro, P. G. (2008). "Breast reconstruction after surgery for breast cancer." The New England journal of medicine 359(15): 1590-1601.
12. Delay, E., J. Gosset, et al. (2008). "[Efficacy of lipomodelling for the management of sequelae of breast cancer conservative treatment]." Annales de chirurgie plastique et esthetique 53(2): 153-168.
13. Djohan, R., E. Gage, et al. (2008). "Breast reconstruction options following mastectomy." Cleveland Clinic journal of medicine 75 Suppl 1: S17-23.
14. Fernandez Delgado, J., M. J. Lopez Pedraza, et al. (2008). "Satisfaction with and psychological impact of immediate and deferred breast reconstruction." Annals of oncology : official journal of the European Society for Medical Oncology / ESMO 19(8): 1430-1434.
15. Gill, P. S., J. P. Hunt, et al. (2004). "A 10-year retrospective review of 758 DIEP flaps for breast reconstruction." Plastic and reconstructive surgery 113(4): 1153-1160.
16. Granzow, J. W., J. L. Levine, et al. (2006). "Breast reconstruction using perforator flaps." Journal of surgical oncology 94(6): 441-454.
17. Gutowski, K. A. (2009). "Current applications and safety of autologous fat grafts: a report of the ASPS fat graft task force." Plastic and reconstructive surgery 124(1): 272-280.
18. Hartrampf, C. R., Jr., R. T. Noel, et al. (1994). "Ruben's fat pad for breast reconstruction: a peri-iliac soft-tissue free flap." Plastic and reconstructive surgery 93(2): 402-407.
19. Helvie, M. A., J. E. Bailey, et al. (2002). "Mammographic screening of TRAM flap breast reconstructions for detection of nonpalpable recurrent cancer." Radiology 224(1): 211-216.
20. Hinderer, U. T. and J. L. del Rio (1992). "Erich Lexer's mammoplasty." Aesthetic plastic surgery 16(2): 101-107.
21. Hu, E. and A. K. Alderman (2007). "Breast reconstruction." The Surgical clinics of North America 87(2): 453-467, x.
22. Illouz, Y. G. (1983). "Body contouring by lipolysis: a 5-year experience with over 3000 cases." Plastic and reconstructive surgery 72(5): 591-597.

23. Jahkola, T., S. Asko-Seljavaara, et al. (2003). "Immediate breast reconstruction." Scandinavian journal of surgery : SJS : official organ for the Finnish Surgical Society and the Scandinavian Surgical Society 92(4): 249-256.
24. Kaplan, J. L. and R. J. Allen (2000). "Cost-based comparison between perforator flaps and TRAM flaps for breast reconstruction." Plastic and reconstructive surgery 105(3): 943-948.
25. Khoo, A., S. S. Kroll, et al. (1998). "A comparison of resource costs of immediate and delayed breast reconstruction." Plastic and reconstructive surgery 101(4): 964-968; discussion 969-970.
26. Korvenoja, M. L., K. Smitten, et al. (1998). "Problems in wearing external prosthesis after mastectomy and patient's desire for breast reconstruction." Ann Chir Gynaecol 87(1): 30-34.
27. Kronowitz, S. J., K. K. Hunt, et al. (2004). "Delayed-immediate breast reconstruction." Plastic and reconstructive surgery 113(6): 1617-1628.
28. Kronowitz, S. J. and H. M. Kuerer (2006). "Advances and surgical decision-making for breast reconstruction." Cancer 107(5): 893-907.
29. Laitung, J. K. and F. Peck (1985). "Shoulder function following the loss of the latissimus dorsi muscle." British journal of plastic surgery 38(3): 375-379.
30. Lee, J. M., D. Georgian-Smith, et al. (2008). "Detecting nonpalpable recurrent breast cancer: the role of routine mammographic screening of transverse rectus abdominis myocutaneous flap reconstructions." Radiology 248(2): 398-405.
31. Lin, K. Y., F. R. Johns, et al. (2001). "An outcome study of breast reconstruction: presurgical identification of risk factors for complications." Annals of surgical oncology 8(7): 586-591.
32. Lipa, J. E. (2007). "Breast reconstruction with free flaps from the abdominal donor site: TRAM, DIEAP, and SIEA flaps." Clinics in plastic surgery 34(1): 105-121; abstract vii.
33. M Zhu, Z. Z., Y Chen, R Shreiber, JK Fraser, MH Hedrick et al. "Co-transplantation of adipose tissue-derived stem cells improve long-term retention of fat grafts." Breast cancer research treat 2007 106 (suppl.1): s190-2191.

34. Mandrekas, A. D., G. J. Zambacos, et al. (2003). "Tram flap breast reconstruction and weight fluctuations: it is alive!" Plastic and reconstructive surgery 112(2): 696-697.
35. Missana, M. C., I. Laurent, et al. (2007). "Autologous fat transfer in reconstructive breast surgery: indications, technique and results." European journal of surgical oncology : the journal of the European Society of Surgical Oncology and the British Association of Surgical Oncology 33(6): 685-690.
36. Moorey, S. and S. Greer (1989). Psychological therapy for patients with Cancer : a new approach. Oxford, Heinemann Medical.
37. Nahabedian, M. Y. (2005). "Symmetrical breast reconstruction: analysis of secondary procedures after reconstruction with implants and autologous tissue." Plastic and reconstructive surgery 115(1): 257-260.
38. Nahabedian, M. Y. and B. Momen (2008). "The impact of breast reconstruction on the oncologic efficacy of radiation therapy: a retrospective analysis." Annals of plastic surgery 60(3): 244-250.
39. Nahabedian, M. Y., T. Tsangaris, et al. (2003). "Infectious complications following breast reconstruction with expanders and implants." Plastic and reconstructive surgery 112(2): 467-476.
40. Niechajev, I. and O. Sevcuk (1994). "Long-term results of fat transplantation: clinical and histologic studies." Plastic and reconstructive surgery 94(3): 496-506.
41. Parker, P. A., A. Youssef, et al. (2007). "Short-term and long-term psychosocial adjustment and quality of life in women undergoing different surgical procedures for breast cancer." Annals of surgical oncology 14(11): 3078-3089.
42. Petit, J., M. Rietjens, et al. (2001). "Breast reconstructive techniques in cancer patients: which ones, when to apply, which immediate and long term risks?" Critical reviews in oncology/hematology 38(3): 231-239.
43. Pomahac, B., A. Recht, et al. (2006). "New trends in breast cancer management: is the era of immediate breast reconstruction changing?" Annals of surgery 244(2): 282-288.
44. Pomel, C., M. C. Missana, et al. (2003). "Endoscopic muscular latissimus dorsi flap harvesting for immediate breast reconstruction after skin sparing mastectomy."

European journal of surgical oncology : the journal of the European Society of Surgical Oncology and the British Association of Surgical Oncology 29(2): 127-131.

45. Reece, G. P. and S. S. Kroll (1998). "Abdominal wall complications. Prevention and treatment." Clinics in plastic surgery 25(2): 235-249.

46. Rehman, J., D. Traktuev, et al. (2004). "Secretion of angiogenic and antiapoptotic factors by human adipose stromal cells." Circulation 109(10): 1292-1298.

47. Rohrich, R. J., E. S. Sorokin, et al. (2004). "In search of improved fat transfer viability: a quantitative analysis of the role of centrifugation and harvest site." Plastic and reconstructive surgery 113(1): 391-395; discussion 396-397.

48. Rosenbaum, J. (1996). "The American College of Rheumatology statement on silicone breast implants represents a consensus." Arthritis and rheumatism 39(10): 1765.

49. Rowland, J. H., K. A. Desmond, et al. (2000). "Role of breast reconstructive surgery in physical and emotional outcomes among breast cancer survivors." Journal of the National Cancer Institute 92(17): 1422-1429.

50. Singletary, S. E. (2001). "New approaches to surgery for breast cancer." Endocrine-related cancer 8(4): 265-286.

51. Smigal, C., A. Jemal, et al. (2006). "Trends in breast cancer by race and ethnicity: update 2006." CA: a cancer journal for clinicians 56(3): 168-183.

52. Spear, S. L. and C. Onyewu (2000). "Staged breast reconstruction with saline-filled implants in the irradiated breast: recent trends and therapeutic implications." Plastic and reconstructive surgery 105(3): 930-942.

53. Strem, B. M., K. C. Hicok, et al. (2005). "Multipotential differentiation of adipose tissue-derived stem cells." The Keio journal of medicine 54(3): 132-141.

54. US FDA review indicates possible association between breast implants and a rare cancer." Expert review of medical devices 8(2): 136.

55. Zaha, H. and S. Inamine (2010). "Laparoscopically harvested omental flap: results for 96 patients." Surgical endoscopy 24(1): 103-107.