

*“Existem muitas hipóteses em ciência que estão erradas. Isso é perfeitamente aceitável: elas são a abertura para encontrar as que estão certas. A ciência é um processo de autocorreção.” (Carl Sagan)*

*A todos aqueles que me têm acompanhado nesta jornada que é a vida e que sempre acreditaram em mim.*

*Às pessoas que, de uma forma ou de outra, estiveram ao meu lado durante a execução deste trabalho, especialmente à Professora Doutora Margarida Gonçalo por toda a disponibilidade demonstrada.*



## RESUMO

O papel da radiação solar na promoção da fotocarcinogénesse é desde há muito tempo conhecido. Nos últimos anos têm sido largamente abordadas as propriedades fotossensibilizantes de determinados fármacos e o conseqüente desenvolvimento de diversos eventos cutâneos adversos a longo prazo. Assim, recentemente, foram levantadas questões quanto à possibilidade destes medicamentos poderem funcionar como agentes cocarcinogénicos capazes de potenciar os efeitos da radiação ultravioleta. Tendo em conta a atualidade e relevância do tema, foi feita uma revisão dos principais trabalhos desenvolvidos nesta área, analisando e comparando os dados de diversas investigações feitas *in vitro*, *in vivo* ou através de estudos epidemiológicos. A análise destes resultados demonstrou uma correlação significativa entre a terapêutica com alguns fármacos fotossensibilizantes e o desenvolvimento de neoplasias cutâneas. Isto é especialmente importante nos indivíduos sujeitos a terapêuticas prolongadas ou que já apresentam outras comorbilidades, como a imunossupressão. Dada a crescente incidência de neoplasias cutâneas na população bem como o uso cada vez maior de diversos fármacos fotossensibilizantes, são necessários mais e maiores estudos nesta área, aprofundando os mecanismos promotores deste efeito. Torna-se igualmente importante o desenvolvimento e implementação de medidas protetoras contra os efeitos carcinogénicos da radiação solar nos doentes sob terapêutica com estes medicamentos.

## PALAVRAS-CHAVE

Fármacos fotossensibilizantes · Fotocarcinogénesse · Fotoimunossupressão · Melanoma · Neoplasias cutâneas não-melanoma · Radiação ultravioleta

**ABSTRACT**

*The role of ultraviolet light on promoting photocarcinogenesis is known for many years. In addition, some drugs with known photosensitizing properties have been widely studied over the last years concerning their effect on a variety of long-term adverse cutaneous reactions. More recently, some questions about the possible co-carcinogenic effect of these drugs on promoting the carcinogenic effect of ultraviolet light have been raised. Thus, we reviewed the main important studies in this area, analysed and compared the results obtained from in vitro, in vivo and epidemiologic studies, according to the contemporary and relevance of this topic. After a systematized review, it is obvious that there is a possible association between some medications with known acute photosensitizing potential and the enhancement of skin cancers, especially in those patients under chronic therapy or who suffer from other comorbidities, such as immunosuppression.*

*Given the increasing incidence of cutaneous neoplasms in our population as well as the increased use of various photosensitizing drugs, it becomes really important to develop more investigations in this area in order to better understand the mechanisms behind the potentiation of photocarcinogenesis. It is also important to make the physicians understand the importance of developing and promoting prophylactic measures against skin cancer in patients under therapeutics based on these drugs.*

**KEYWORDS**

*Melanoma · Nonmelanoma skin cancer · Photocarcinogenesis · Photoimmunosuppression · Photosensitizing Agents · Ultraviolet Rays*

**ÍNDICE**

<b>Agradecimentos .....</b>	<b>ii</b>
<b>Resumo .....</b>	<b>iv</b>
<b>Palavras-chave .....</b>	<b>iv</b>
<b><i>Abstract</i> .....</b>	<b>v</b>
<b><i>Key-words</i> .....</b>	<b>v</b>
<b>Índice .....</b>	<b>vi</b>
<b>Lista de abreviaturas .....</b>	<b>viii</b>
<b>Índice de figuras .....</b>	<b>ix</b>
<b>Índice de tabelas .....</b>	<b>x</b>
<b>Introdução.....</b>	<b>1</b>
<b>Materiais e métodos .....</b>	<b>2</b>
<b>Principais neoplasias cutâneas – dados epidemiológicos .....</b>	<b>3</b>
<b>Mecanismos da fotocarcinogéneses .....</b>	<b>4</b>
<b>Fármacos fotossensibilizantes e possível potenciação da fotocarcinogéneses .....</b>	<b>9</b>
<b>Resultados .....</b>	<b>16</b>
<b>Terapêutica PUVA – um efeito potenciador da fotocarcinogéneses bem estabelecido..</b>	<b>16</b>
<b>O papel de outros fármacos no desenvolvimento de neoplasias cutâneas .....</b>	<b>21</b>
<b>Fluoroquinolonas .....</b>	<b>21</b>
<b>Fármacos imunossupressores .....</b>	<b>25</b>

<b>Inibidores da RAF .....</b>	<b>27</b>
<b>Voriconazole.....</b>	<b>31</b>
<b>Anti-hipertensores .....</b>	<b>43</b>
<b>Anti-inflamatórios não esteroides .....</b>	<b>46</b>
<b>Amiodarona.....</b>	<b>47</b>
<b>Discussão .....</b>	<b>48</b>
<b>Conclusão .....</b>	<b>52</b>
<b>Referências bibliográficas.....</b>	<b>54</b>

**LISTA DE ABREVIATURAS**

<b>5-MOP</b> – 5-metoxipsoraleno	<b>MC1-R</b> - <i>melanocortin 1 receptor</i>
<b>6-4PPs</b> – (6-4)-pirimidina-pirimidona	<b>MM</b> – melanoma maligno
<b>6-TG</b> – 6-tioguanina	<b>mTOR</b> - <i>mammalian target of rapamycin</i>
<b>8-MOP</b> – 8-metoxipsoraleno	<b>MTX</b> - metotrexato
<b>8-oxoG</b> – 8-oxoguanina	<b>NER</b> – reparação por excisão de nucleótidos
<b>ADN</b> – ácido desoxirribonucleico	<b>NM</b> - nanómetro
<b>AINE</b> – anti-inflamatório não-esteróide	<b>OR</b> – <i>odds ratio</i>
<b>APC</b> – células apresentadoras de antígenos	<b>PAF</b> – fator ativador de plaquetas
<b>AZT</b> – azatioprina	<b>PGE<sub>2</sub></b> – prostaglandina E2
<b>BER</b> – reparação por excisão de bases	<b>PTCH</b> – <i>patched hedgehog</i>
<b>BRAF</b> – <i>rapidly accelerated fibrosarcoma kinase B</i>	<b>PUVA</b> – psoraleno + UVA
<b>BRIM</b> – <i>BRAF inhibitor in melanoma</i>	<b>QA</b> - queratose actínica
<b>CBC</b> – carcinoma basocelular	<b>RAF</b> – <i>rapidly accelerated fibrosarcoma</i>
<b>CEC</b> – carcinoma espinho-celular cutâneo	<b>ROS</b> – espécies reativas de oxigénio
<b>CI</b> – <i>confidence interval</i>	<b>RUV</b> – radiação ultravioleta
<b>CPDs</b> – dímeros de pirimidina ciclobutano	<b>RUVA</b> – radiação ultravioleta A
<b>DME</b> – dose mínima de eritema	<b>RUVB</b> – radiação ultravioleta B
<b>DPOC</b> – doença pulmonar obstrutiva crónica	<b>RUVC</b> – radiação ultravioleta C
<b>EMA</b> – <i>European Medicines Agency</i>	<b>SALT</b> – <i>Skin-associated lymphoid tissues</i>
<b>FDA</b> - <i>Food and Drug Administration</i>	<b>SMO</b> – <i>smoothened</i>
<b>HCT</b> – hidroclorotiazida	<b>SPF</b> – fator de proteção solar
<b>HH</b> – <i>Hedgehog</i>	<b>TMP/SMX</b> – trimetoprim/sulfametoxazol
<b>HHV</b> – vírus herpes humano	<b>Tregs</b> – células T reguladoras
<b>HPV</b> – papiloma vírus humano	<b>UPF</b> – fator de proteção ultravioleta
<b>HR</b> – <i>hazard ratio</i>	<b>UVA</b> – ultravioleta A
<b>IL</b> - interleucina	<b>UVB</b> – ultravioleta B
<b>IRR</b> – <i>incidence rate ratio</i>	<b>UVC</b> – ultravioleta C
<b>MAPK</b> - <i>mitogen-activated protein kinase</i>	<b>VEB</b> - vírus Epstein-Barr
	<b>VIH</b> – vírus da imunodeficiência humana
	<b>XP</b> – Xeroderma pigmentoso



## ÍNDICE DE FIGURAS

Figura 1 – Mecanismos indutores de fotocarcinogénesis ao nível da pele .....	7
Figura 2 – CEC associado à terapêutica PUVA .....	18
Figura 3 – Terapêutica PUVA e desenvolvimento de MM .....	20
Figura 4 – Vemurafenib e desenvolvimento de CEC .....	29
Figura 5 – Voriconazole e neoplasias cutâneas .....	35
Figura 6 – Fotossensibilidade e dermatose pré-maligna associadas à toma de voriconazole .	39

## ÍNDICE DE TABELAS

Tabela 1 – Uso de fármacos fotossensibilizantes e potenciação da fotocarcinogéneses .....	11
Tabela 2 – Terapêutica PUVA e desenvolvimento de MM em doentes tratados para a psoríase entre 1975 e 1976.....	19
Tabela 3 – Terapêutica com fluoroquinolonas e desenvolvimento de neoplasias cutâneas ....	23
Tabela 4 - Vemurafenib e desenvolvimento de CEC no estudo BRIM 2 .....	29
Tabela 5 – Vemurafenib e CEC nos estudos BRIM-3, BRIM-2 e BRIM-4 .....	29
Tabela 6 – Estudo anatomopatológico das lesões de CEC .....	30
Tabela 7 – Uso de voriconazole e o desenvolvimento de CEC .....	33
Tabela 8 – Incidência de CEC em doentes transplantados pulmonares sob terapêutica com voriconazole .....	35
Tabela 9 – Uso de diuréticos fotossensibilizantes e risco de neoplasia cutânea .....	44

## INTRODUÇÃO

A temática da fotocarcinogénese assume atualmente uma grande importância dada a crescente incidência de neoplasias cutâneas relacionadas com a exposição à radiação ultravioleta (RUV), nomeadamente o carcinoma basocelular (CBC), o carcinoma espinho-celular (CEC) e o melanoma maligno (MM), o que poderá até tornar-se um problema de saúde pública. Além do envelhecimento da população e da maior exposição solar têm sido abordados os outros fatores, intrínsecos ou extrínsecos, que possam potenciar este tipo de neoplasias tais como os hábitos tabágicos e alcoólicos, a obesidade, determinados alimentos e até mesmo aspetos psicológicos e sociais.<sup>1</sup> Ainda, recentemente têm surgido questões quanto ao possível papel de alguns medicamentos fotossensibilizantes na facilitação do aparecimento de neoplasias cutâneas relacionadas com a exposição solar já que a utilização destes pode baixar a dose mínima de eritema (DME) aumentando assim o risco de fototoxicidade e, a longo prazo, de fotocarcinogénese.<sup>2</sup>

Diversas investigações *in vitro* e *in vivo* bem como estudos epidemiológicos têm demonstrado uma correlação entre a toma de determinados fármacos e o desenvolvimento de lesões cutâneas neoplásicas e pré-neoplásicas, como a queratose actínica (QA). Os fármacos que parecem estar envolvidos na promoção deste tipo de carcinogénese pertencem muitas vezes a grupos usados de forma rotineira na prática clínica.

A maior evidência de que determinados medicamentos podem potenciar os efeitos carcinogénicos da RUV é o facto de as neoplasias cutâneas constituírem o grupo de tumores que mais frequentemente ocorre entre os indivíduos sujeitos a terapêutica imunossupressora após transplante de órgãos sólidos, sendo que estas surgem sobretudo em áreas fotoexpostas.<sup>3,4</sup> Também a fotoquimioterapia que combina o psoraleno com a radiação

ultravioleta A (PUVA), utilizada no tratamento de diversas patologias como a psoríase, ao usar as propriedades fotossensíveis das furocumarinas, desde cedo demonstrou um aumento do risco de neoplasias cutâneas. Além disso, medicamentos com potencial fotossensibilizante como anti-hipertensores, anti-inflamatórios não esteroides (AINEs), alguns antibióticos, entre outros, especialmente se utilizados de forma prolongada parecem potencializar este efeito. O uso continuado de antifúngicos como o voriconazole, sobretudo em indivíduos cuja imunodepressão e comorbilidades já por si constituem fatores de risco, parece igualmente aumentar substancialmente o risco de fotocarcinogénesse.

Dado o elevado impacto pessoal e social que estas patologias apresentam assim como a atualidade e relevância do tema, pretende-se realizar um artigo de revisão onde serão analisados os estudos laboratoriais e epidemiológicos que suportam este efeito adverso, os fármacos mais fortemente implicados na potenciação da fotocarcinogénesse bem como os principais mecanismos que parecem estar envolvidos na indução da fotocarcinogénesse.

## **MATERIAIS E MÉTODOS**

Para a realização deste trabalho foi efetuada uma pesquisa bibliográfica na base de dados do *Pubmed* cruzando as palavras-chave *drug*, *photosensitivity* e *skin cancer* e chegando a outros artigos a partir destes. Foram selecionados os trabalhos publicados durante a última década, dando ênfase à atualidade e relevância da informação das diversas publicações científicas. No entanto, alguns estudos mais antigos, que continuam a ser bastante referenciados na atualidade, também foram incluídos. Foram igualmente consultados capítulos de livros e um sítio da Internet.

## **PRINCIPAIS NEOPLASIAS CUTÂNEAS – DADOS EPIDEMIOLÓGICOS**

As neoplasias cutâneas são o tipo de neoplasia mais comum na nossa população e a sua incidência está a aumentar prevendo-se que duplique nas próximas duas décadas.<sup>1</sup> Segundo a Organização Mundial de Saúde, estima-se que anualmente ocorram entre 2 a 3 milhões de neoplasias cutâneas não-melanoma e 132 mil MM em todo o mundo.<sup>5</sup>

Entre os tumores cutâneos, o mais comum é sem dúvida o CBC, que constitui cerca de 80% das neoplasias cutâneas.<sup>6</sup> Apesar de pouco agressivo, com fraca capacidade de invasão e metastização, dada a sua localização (sobretudo na face e pescoço) e a sua prevalência, assume uma grande importância, tanto em termos pessoais como económicos.

A segunda neoplasia cutânea mais comum é o CEC, este já com maior potencial invasivo e metastático e, por isso, maiores taxas de mortalidade a ele associadas. Outro aspeto que o diferencia do CBC é o facto de se poder desenvolver a partir de algumas dermatoses pré-neoplásicas como a QA.<sup>7</sup>

Existem já diversos fatores causais bem estabelecidos para o aparecimento destas neoplasias. A exposição solar crónica constitui o principal fator de risco para o desenvolvimento de QA, CEC e CBC sendo que, no caso deste último, também a exposição intensa e intermitente à RUV, particularmente durante a infância, parece ser importante.<sup>7,8</sup> Fotótipos baixos, imunossupressão, exposição a radiação ionizante, história familiar de neoplasias cutâneas, algumas genodermatoses e a idade avançada constituem igualmente fatores de risco.<sup>7</sup> Também a latitude da residência parece influenciar o risco de desenvolver estas neoplasias cutâneas pois à medida que aumenta a distância ao equador, menor é esse risco.<sup>9</sup>

Relativamente ao MM, neoplasia que deriva dos melanócitos da epiderme,<sup>10</sup> apesar de constituir menos de 10% do total de neoplasias cutâneas, é responsável por mais de três quartos das mortes relacionadas com este tipo de tumores, especialmente em indivíduos

juvens.<sup>1</sup> O papel da exposição solar no desenvolvimento desta neoplasia é mais controverso mas pensa-se que indivíduos expostos de forma intermitente mas intensa à radiação solar (especialmente durante a infância) estão mais predispostos ao desenvolvimento de MM.<sup>7</sup> A este fator aliam-se outros como por exemplo: características fenotípicas do indivíduo (cor de pele, olhos e cabelo claros, efélides, tendência para bronzear ou queimar), presença de múltiplos nevos atípicos, Xeroderma pigmentoso (XP) e história familiar de MM ou de nevos displásicos.

\*\*\*

## **MECANISMOS DA FOTOCARCINOGENÉSE**

A iniciação, promoção e progressão da fotocarcinogénese é um processo complexo e que ainda levanta muitas questões.<sup>11</sup> A exposição à RUV, ocupacional ou recreativa, é sem dúvida o fator de risco exógeno mais importante no desenvolvimento de neoplasias cutâneas.<sup>12</sup> Este tipo de radiação pode ser dividida em ultravioleta A (UVA), ultravioleta B (UVB) e ultravioleta C (UVC), conforme os seus comprimentos de onda. As ondas UVC (com comprimento de onda entre 200 e 290 nanómetros (nm)) são completamente absorvidas pelo ozono estratosférico, apesar da deterioração deste poder vir a alterar estas circunstâncias.<sup>8,10</sup> Por sua vez, tanto a radiação ultravioleta B (RUVB) com comprimento de onda entre 290 e 320 nm como a radiação ultravioleta A (RUVA) com comprimento de onda entre 320 e 400 nm conseguem atingir a superfície terrestre, sendo esta última responsável apenas por 10 a 20% dos efeitos carcinogénicos da RUV apesar de constituir cerca de 90% da RUV.<sup>7,13</sup> A capacidade de penetração na pele desta radiação está relacionada com os seus comprimentos de onda: enquanto a RUVB, mais energética, atinge sobretudo a epiderme e as

camadas superficiais da derme sendo absorvida por cromóforos endógenos existentes no estrato córneo,<sup>3,14</sup> a RUV consegue atingir as camadas profundas da derme.<sup>7,8</sup> Assim, esta última parece depender sobretudo da presença de cromóforos exógenos, como o psoraleno e as quinolonas, para exercer os seus efeitos fotossensibilizantes e fotocarcinogénicos.<sup>15,16</sup>

Os cromóforos são moléculas capazes de absorver os fotões UV e com isso alterar a sua estrutura interagindo com as moléculas da sua vizinhança.<sup>3</sup> Entre os cromóforos endógenos presentes na pele e que parecem estar envolvidos nos eventos da fotocarcinogénese destacam-se o ácido urocânico, a melanina, o ácido desoxirribonucleico (ADN), proteínas, aminoácidos e outros componentes das membranas, como os fosfolípidos.<sup>8,17-19</sup>

O ácido *trans*-urocânico, presente no estrato córneo, é formado por ação da histidase sobre a histidina. Uma vez que na pele não existe a urocanase, este não é removido e, sob ação da RUV (principalmente nos comprimentos de onda de cerca 300 nm), sofre reações de fotoisomerização transformando-se em ácido *cis*-urocânico.<sup>18-20</sup> Apesar de maioritariamente estudados em modelos *in vitro* e *in vivo* em animais, são já conhecidos vários mecanismos através dos quais o ácido urocânico parece potenciar a fotocarcinogénese. Como exemplo temos a formação de espécies reativas de oxigénio (ROS) como o peróxido de hidrogénio, superóxido, oxigénio singleto e radicais hidroxilo, a alteração de função das células apresentadoras de antígenos (APC) e a estimulação da desgranulação de mastócitos com a libertação de citocinas, da prostaglandina E2 (PGE<sub>2</sub>) e do fator ativador de plaquetas (PAF), entre outros.<sup>19,21</sup> ROS são moléculas que causam dano oxidativo ao ADN, proteínas e lípidos, conduzindo a alterações genéticas permanentes que promovem a carcinogénese.<sup>21</sup>

Por sua vez, os componentes das membranas das células cutâneas também podem sofrer alterações sob ação da RUV, nomeadamente alterações do equilíbrio redox com *stress* oxidativo e peroxidação lipídica que levam também à libertação do PAF pelos queratinócitos

e subsequente aumento dos níveis séricos de PGE<sub>2</sub> e de citocinas envolvidas na imunossupressão, como as interleucinas (IL) 4 e 10.<sup>3,18</sup>

No entanto, a principal forma de indução de genotoxicidade pela RUV parece ser a absorção de fotões UVB pelos ácidos nucleicos com formação de fotoprodutos resultantes de ligações covalentes entre duas bases pirimidinas adjacentes, como dímeros de pirimidina ciclobutano (CPDs), (6-4)-pirimidina-pirimidona (6-4PP) e o isómero Dewar, que podem ser encontrados tanto nos queratinócitos como nas células de Langerhans na epiderme.<sup>8,15,17,18</sup> A indução de dano oxidativo como a formação de 8-oxoguanina (8-oxoG) embora possível, é muito menos frequente com este tipo de radiação e parece estar associada ao facto de um estado inflamatório (característico da queimadura solar) poder também induzir *stress* oxidativo.<sup>11,15</sup>

Os fotoprodutos acima mencionados, que podem estar na base de várias neoplasias cutâneas, induzem mutações como as conhecidas “mutações assinatura UV” com subsequente desregulação do ciclo celular, alteração de vias de transdução de sinal, diminuição das defesas antioxidantes e também amplificação dos efeitos imunossupressores da RUV através da libertação do PAF, PGE<sub>2</sub> com aumento da IL-10 e inibição da libertação da IL-12.<sup>11,19</sup> Estas “mutações assinatura UV” consistem na transição de uma pirimidina para outra pirimidina ou de uma purina para outra purina, sendo exemplo disso a transição de bases C→T ou CC→TT no gene que codifica a proteína p53, como acontece nos doentes com XP.<sup>11,15</sup> Os queratinócitos, que estão constantemente em processos de diferenciação, proliferação e apoptose, são as principais células-alvo dos danos induzidos pela RUV, estando implicados nos processos que induzem um estado pró-inflamatório após a exposição solar.<sup>21</sup>

Quanto à RUVA, por ser pouco absorvida pelo ADN, induz pouco a formação destes fotoprodutos<sup>15</sup> apesar de poder também originar CPDs. No entanto, os seus efeitos carcinogénicos estão principalmente associados a danos indiretos como a interferência na função da regulação redox e geração de radicais livres com alteração da estrutura das



proteínas e ácidos nucleicos (figura 1).<sup>8</sup> A formação de 8-oxoG é um exemplo disso, pois induz mutações do tipo C:G para T:A.<sup>11,15</sup>

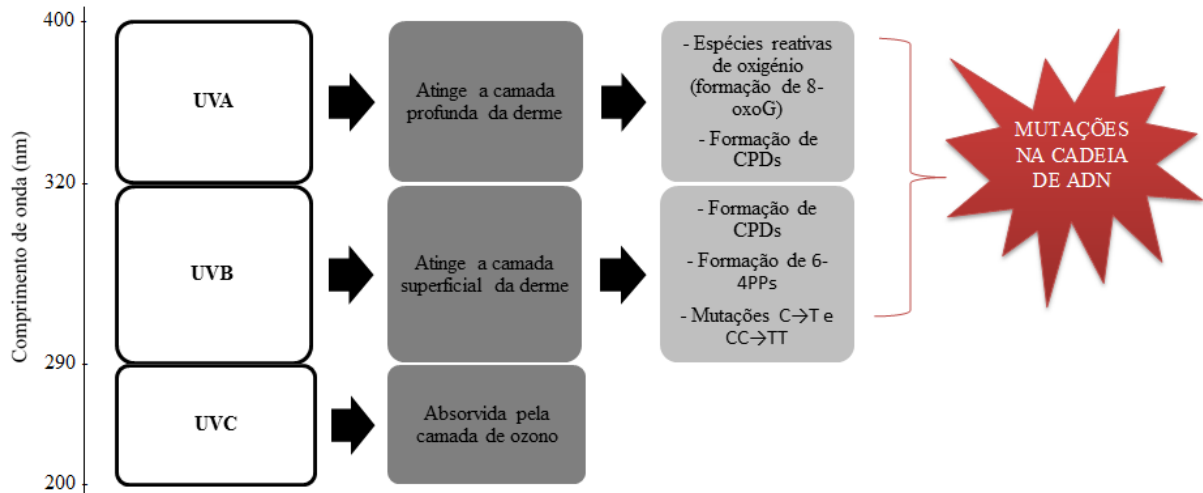


Figura 1 – Mecanismos indutores de fotocarcinogénese ao nível da pele<sup>7</sup> (ADN – ácido desoxirribonucleico; CPDs - dímeros de pirimidina ciclobutano; NM – nanómetros; UVA – ultravioleta A; UVB – ultravioleta B; UVC – ultravioleta C; 6-4PPs – (6-4)-pirimidina-pirimidona; 8-oxoG – 8-oxoguanina)

Apesar de todas estas agressões ao material genético da célula, existem mecanismos de reparação celular que a protegem dos efeitos carcinogénicos induzidos pela RUV. Estes podem ir desde a reparação por excisão de bases (BER) no caso do dano oxidativo até à reparação por excisão de nucleótidos (NER) perante os dímeros de pirimidina e os fotoprodutos 6,4.<sup>7</sup> Estes mecanismos são deficitários ou estão mesmo ausentes nos indivíduos com XP sendo a incidência de neoplasias cutâneas nestes doentes significativamente maior.<sup>22</sup> Também a repetida exposição à RUV pode conduzir a erros de reparação daí resultando mutações que alteram a função de oncogenes e de genes supressores tumorais.<sup>16</sup> Entre estes, o gene supressor tumoral p53 assume um importante papel pois participa nas vias de sinalização celular para a reparação ou, em casos que esta não é possível, apoptose celular aumentando a transcrição de Bax, uma proteína pró-apoptótica.<sup>7</sup> Desta forma, sabe-se hoje que mutações

neste gene estão associadas ao desenvolvimento de várias neoplasias cutâneas, desde a QA, até ao CEC, CBC e MM.<sup>7</sup> Por sua vez, mutações no gene *patched hedgehog* (PTCH), outro gene supressor tumoral, parecem ser responsáveis pela maioria dos CBC esporádicos. O recetor PTCH regula a via de sinal da via *hedgehog* (HH) diminuindo a ativação da proteína transmembranar *smoothened* (SMO).<sup>23</sup> Tanto mutações no gene p53 como no gene PTCH podem dever-se a falhas na reparação dos fotoprodutos, como CPDs.<sup>24</sup>

Relativamente ao MM, o papel da RUV é mais controverso e os mecanismos envolvidos na gênese deste tipo de neoplasia ainda não estão totalmente compreendidos. Aqui, a RUV parece desempenhar um papel mais importante na transformação melanocítica.<sup>10</sup> Apesar de a melanina ser um importante cromóforo capaz de absorver a RUV protegendo o ADN celular da formação de fotoprodutos e da ação de radicais livres, alguns autores defendem que a ativação da produção de melanina está associado a *stress* oxidativo que pode ser genotóxico. Isto é ainda mais acentuado com a feomelanina, que funciona como um fotossensibilizante.<sup>11</sup> Assim, crê-se que a melanina, além das propriedades fotoprotetoras que lhe são atribuídas, pode funcionar também como um agente fotossensibilizante.<sup>10</sup>

Entre as alterações genéticas associadas ao surgimento de MM temos, por exemplo, a mutação no gene oncogénico *rapidly accelerated fibrosarcoma kinase B* (BRAF), um membro da via Ras-Raf, que está na base da ativação desregulada da via *mitogen-activated protein kinase* (MAPK) com consequente proliferação celular. Também a perda de função do gene *melanocortin 1 receptor* (MC1-R) está associada ao desenvolvimento de melanoma. Apesar de serem maioritariamente esporádicas, recentemente tem sido sugerido que algumas destas mutações podem estar relacionadas com a exposição à RUV.<sup>7,10</sup>

Por último, a fotoimunossupressão, com efeitos tanto a nível local como sistémico, também pode inibir os mecanismos protetores do dano celular e desta forma potenciar os efeitos fotocarcinogénicos. A genotoxicidade induzida pela RUV pode promover a migração das

células de Langerhans da epiderme e das células dendríticas da derme, ambas componentes do sistema imunitário associado à pele (SALT),<sup>8</sup> com consequente estimulação das células T reguladoras (Tregs) e produção local de IL-10 e IL-4, redução de citocinas Th1 em detrimento da Th2, estimulação de mastócitos com libertação de TNF-alfa e histamina.<sup>3,18,19,23</sup> Também os radicais livres, através da peroxidação de lípidos da membrana estão envolvidos na promoção destes efeitos imunossupressores.<sup>7</sup>

\*\*\*

## **FÁRMACOS FOTOSSENSIBILIZANTES E POSSÍVEL POTENCIAÇÃO DA FOTOCARCINOGENÉNE**

A fotossensibilidade é uma reação adversa frequente e corresponde a uma resposta anormal à exposição à luz, especialmente à RUV, quando um cromóforo anormal está presente na pele, quando um cromóforo normal está presente em maiores quantidades ou quando os mecanismos de defesa não conseguem desempenhar adequadamente as suas funções.<sup>25</sup> Tanto a fototoxicidade como a fotoalergia podem ser induzidas por fármacos<sup>26</sup> quer de uso tópico ou sistémico, uma vez que estes ou os seus metabolitos, ao serem seletivamente ativados pela radiação solar, podem funcionar como cromóforos exógenos ou aumentar a quantidade de cromóforos endógenos.<sup>14,25,27</sup>

O espectro das manifestações clínicas da fotossensibilidade induzidas por fármacos pode variar desde reações cutâneas agudas a subagudas e crónicas. Enquanto alguns fármacos são usados por curtos períodos de tempo e por isso as suas propriedades fotossensibilizantes parecem limitar-se às expressões agudas (eritema solar, pseudoporfiria, eczema. alterações da pigmentação)<sup>14</sup>, outros são usados de forma prolongada sendo as suas consequências a longo

prazo pouco conhecidas. No entanto, pensa-se que o uso de medicação fotossensibilizante poderá estar associado ao desenvolvimento de neoplasias cutâneas já que as reações de fotossensibilidade parecem diminuir a dose mínima de eritema (DME) induzindo danos no ADN.<sup>28,29</sup>

Vários estudos, como o estudo de Przybilla *et al*, sugeriram a associação entre a toma prolongada de fármacos fotossensibilizantes e o desenvolvimento de QA, uma lesão precursora de CEC.<sup>30</sup> Desta forma, vários estudos *in vitro*, *in vivo* e até epidemiológicos parecem indicar que a toma de determinados fármacos fotoativos parece aumentar o risco de desenvolver QA, neoplasias cutâneas não-melanoma e até mesmo melanoma. Assim, a possível promoção da fotocarcinogénesse como consequência da reatividade de determinados fármacos quando expostos à radiação solar tem sido cada vez mais abordada nos últimos 30 anos.<sup>14,31</sup>

Como exemplo disso temos o estudo de base populacional de Robinson *et al*<sup>28</sup>, que analisou 5072 indivíduos e estabeleceu uma correlação significativa entre a toma de fármacos fotossensibilizantes de uso corrente e o aumento do risco de CEC e CBC, especialmente nas zonas fotoexpostas como face e pescoço (tabela 1). Qualquer história de uso de antimicrobianos mostrou estar associado ao desenvolvimento de CBC. Este aumento foi mais acentuado nos indivíduos com tendência para queimadura solar em vez de bronzamento.<sup>28</sup>

Por sua vez, o estudo de coorte desenvolvido por Kaae *et al*<sup>32</sup> numa população dinamarquesa encontrou alguns resultados um pouco diferentes do estudo de Robinson *et al* (tabela 1). Como exemplo temos o uso das tetraciclinas que no estudo de Kaae *et al* pareceram estar associadas tanto ao aumento de CBC como de CEC enquanto para Robinson *et al* apenas estiveram associadas ao aumento de CBC. Ainda no estudo de Kaae *et al*, o uso de longa duração de fármacos fotossensibilizantes aumentou pouco o risco de neoplasias cutâneas e apenas para a metildopa e para a furosemida o tempo de administração do fármaco foi

proporcional ao aumento do risco de desenvolver CBC e CEC, respetivamente. Mais interessante ainda é o facto de, no mesmo estudo, se ter observado que o uso de determinados fármacos fotossensibilizantes por períodos de tempo curtos (como as tetraciclinas) estava mais fortemente associado ao desenvolvimento de CBC, CEC e MM do que no caso de algumas terapêuticas de longa duração. Este autor concluiu assim que o grupo de fármacos fotossensibilizantes não aumenta na sua totalidade o risco de fotocarcinogénese mas que alguns medicamentos particulares de cada grupo o podem fazer conforme as diferentes capacidades de absorção no espectro da RUV.<sup>32</sup>

Tabela 1 – Uso de fármacos fotossensibilizantes e potenciação da fotocarcinogénese - Comparação dos resultados obtidos por Robinson *et al*<sup>28</sup> e Kaae *et al*<sup>32</sup> acerca da incidência de neoplasias cutâneas não-melanoma após terapêutica com fármacos fotossensibilizantes

	Estudo de Robinson <i>et al</i> OR (95% CI)		Estudo de Kaae <i>et al</i> IRR (95% CI)	
	CEC	CBC	CEC	CBC
<b>Antimicrobianos</b>	1,4 (0,9-2,1)	1,9 (1,3-2,8)	-	-
▪ Aciclovir	-	-	1,5 (1,4-1,7)	1,3 (1,3-1,4)
▪ Ciprofloxacina	-	-	1,3 (1,2-1,4)	1,2 (1,1-1,2)
▪ Doxiciclina	-	-	1,3 (1,2-1,5)	1,3 (1,2-1,3)
▪ Cetoconazol	-	-	1,5 (1,4-1,7)	1,5 (1,4-1,5)
▪ Levofloxacina	-	-	1,0 (0,4-2,3)	1,5 (1,1-2,1)
▪ TMP-SMX	-	-	1,7 (1,4-2,0)	1,1 (1,0-1,2)
▪ Tetraciclinas	1,0 (0,6-1,7)	1,8 (1,2-2,8)	1,5 (1,4-1,7)	1,3 (1,3-1,4)
<b>Sistema Cardiovascular</b>	1,3 (1,0-1,6)	0,8 (0,5-1,3)	-	-
▪ Amiodarona	-	-	1,2 (0,9-1,5)	1,2 (1,0-1,3)
▪ Atenolol	-	-	1,0 (0,9-1,1)	1,0 (1,0-1,1)
▪ Captopril	-	-	1,2 (1,0-1,4)	1,0 (1,0-1,1)
▪ Enalapril	-	-	1,1 (1,0-1,2)	1,0 (1,0-1,0)
▪ Metildopa	-	-	1,3 (0,8-2,0)	1,3 (1,0-1,6)
▪ Sinvastatina	-	-	1,1 (1,0-1,2)	1,0 (1,0-1,1)
▪ Sotalol	-	-	1,1 (1,0-1,3)	1,2 (1,2-1,3)
▪ Verapamil	-	-	1,1 (1,0-1,3)	1,2 (1,1-1,3)
<b>Diuréticos</b>				
▪ Furosemida	-	-	1,4 (1,3-1,4)	1,0 (1,0-1,0)

95% CI – 95% confidence interval; IRR – incidence rate ratio; OR – odds ratio; TMP-SMX – trimetoprim/sulfametoxazol

Dado que as neoplasias cutâneas constituem o tipo de cancro mais comuns na nossa população<sup>7</sup> e que a sua relação com a exposição à RUV está já bem estabelecida, tem-se tornado cada vez mais pertinente compreender o papel de determinados fármacos na sua promoção. Tendo em conta o aparecimento de novos medicamentos com diferentes mecanismos de ação e distintas implicações clínicas, bem como o número cada vez maior de doentes com diversas comorbilidades como seja a imunossupressão, torna-se essencial conhecer os seus principais efeitos fotossensibilizantes e co-carcinogénicos.

O recente avanço nos métodos analíticos capazes de estudar os efeitos fotobiológicos da RUV permitiram classificar a molécula de ADN como o principal alvo dos efeitos carcinogénicos da radiação solar.<sup>15</sup> No entanto, esta molécula absorve apenas numa pequena porção do espectro da RUVA (até 340 nm)<sup>15</sup> sugerindo que os efeitos fotocarcinogénicos poderão então ser potenciados por agentes fotossensibilizantes. Enquanto para alguns fármacos os mecanismos que estão na base da potenciação da fotocarcinogénese estão já esclarecidos, para outros ainda restam muitas dúvidas<sup>26</sup> mas crê-se que a capacidade de absorção UV por cada fármaco depende da sua estrutura química e parece ocorrer sobretudo para os maiores comprimentos de onda, ou seja, UVA.<sup>26</sup>

Sabe-se, por exemplo, que estes medicamentos ao serem excitados por fotões induzem danos às moléculas bioativas como os lípidos das membranas ou as bases pirimidínicas do ADN. Isto pode acontecer por duas vias: no tipo I, independente de oxigénio, os fármacos foto-excitados condicionam transferência de um eletrão mediada sobretudo por transferência de energia tripleto e reações de fotoadição; no tipo II, através de uma reação fotodinâmica, há a formação de singleto de oxigénio.<sup>13,15,27</sup>

O 8-metoxipsoraleno (8-MOP) e 5-metoxipsoraleno (5-MOP) são os psoralenos utilizados na terapêutica com PUVA e consistem em furocumarinas capazes de ligação covalente ao ADN promovendo a formação de monoaddutos que envolvem a ligação dupla 5,6 da timidina.<sup>26</sup> O

aduto formado pela reação de cicloadição é passível de ativação pela RUVA adquirindo capacidades tumorogénicas ao diminuir a capacidade de reparação celular.<sup>26</sup> Assim, além da imunossupressão que lhe está associada, a terapêutica com PUVA parece ter um efeito mutagénico capaz de modificar a dinâmica celular e a libertação de citocinas.<sup>33</sup>

Relativamente às fluoroquinolonas, estas parecem ser cromóforos capazes de absorver a RUVA e RUVB e despoletar tanto reações fotossensibilizantes do tipo I como do tipo II.<sup>27</sup> Como exemplo de fluoroquinolonas capazes de fotossensibilização do tipo I temos a lomefloxacina e a enoxacina. Por sua vez, a ofloxacina e norfloxacina parecem mediar reações do tipo II, através da produção de 8-oxoG.<sup>15</sup>

Estudos *in vivo* detetaram ainda a formação de CPDs no ADN de queratinócitos e de melanócitos de indivíduos caucasianos sujeitos a lomefloxacina e irradiados com UVA sugerindo que apesar do espectro UVB estar mais frequentemente associado à formação destes fotoprodutos, a gama UVA também o pode fazer na presença de agentes foto-reativos exógenos.<sup>15,16</sup> Também a ciprofloxacina parece induzir a formação de CPDs mas não de 6,4-PP.<sup>27</sup> A ligação de um átomo de fluor na posição 8 do anel das quinolonas pode estar na base da sua capacidade fotomutagénica e fotocarcinogénica pois este introduz propriedades fotoativas nas quinolonas.<sup>34</sup> Além disso, a interferência no sistema imunitário parece ser outro mecanismo de ação plausível para este grupo de fármacos já que a nadifloxacina é capaz de diminuir a função das células APC da epiderme ao suprimir a função de apresentação antigénica das células de Langerhans.<sup>35</sup>

Além das fluoroquinolonas, alguns anti-inflamatórios não-esteroides como o cetoprofeno e o carprofeno parecem induzir a formação de CPDs na cadeia de ADN em linhas celulares de queratinócitos humanos, através da transferência de energia tripleto.<sup>15</sup> A formação de CPDs por estes fármacos sugere que estes se situam na vizinhança do ADN nuclear de forma a transferência de energia tripleto ser mais eficaz.<sup>15</sup>

Outra classe medicamentosa com propriedades fotossensibilizantes bem reconhecidas são os diuréticos. Os mecanismos através dos quais estes medicamentos induzem genotoxicidade ainda não estão esclarecidos mas sabe-se que os diversos diuréticos têm diferentes capacidades de absorção da RUV já que por exemplo a amilorida absorve no espectro UVA enquanto a indapamida absorve UVB.<sup>36</sup> Por sua vez, a hidroclorotiazida (HCT) parece funcionar como um cromóforo capaz de absorver RUVA levando à formação de dímeros de pirimidina, numa reação independente de oxigénio.<sup>13</sup> Outro facto importante é que os diuréticos da ansa mais utilizados (furosemida e bumetanida) contêm grupo sulfa e as sulfonamidas são fotossensibilizantes.<sup>29</sup>

A azatioprina (AZT), utilizada como fármaco imunossupressor nos doentes transplantados e nas doenças inflamatórias intestinais, é uma tiopurina cujo metabolito, a 6-tioguanina (6-TG), se deve incorporar no ADN para exercer os seus efeitos terapêuticos como imunossupressor.<sup>27,37</sup> Consequentemente, o uso de AZT leva à acumulação do seu metabolito, o nucleótido 6-TG, na cadeia de ADN transformando-a num cromóforo que absorve no espectro UVA e é capaz de posteriormente funcionar como fonte de fotoprodutos oxidativos como a guanina-6-sulfato e de ROS (especialmente singlete de oxigénio)<sup>24</sup> com efeito promutagénico.<sup>24,26,37,38</sup> Assim, ao contrário do ADN, que praticamente não absorve RUVA, o metabolito 6-TG tem um máximo de absorção no comprimento de onda 342 nm e é capaz de promover reações do tipo I e do tipo II quando exposto à RUVA.<sup>15,37</sup> Além disso, pode ser identificado também um mecanismo de dano indireto através da inibição dos mecanismos NER e consequente persistência dos fotoprodutos oriundos da RUVB.<sup>38</sup> Além disso, alguns autores defendem ainda que a terapêutica com AZT pode originar também mutações no gene PTCH.<sup>39</sup>



Ao contrário do que se poderia considerar, esta capacidade carcinogénica da AZT não parece estar relacionada com as propriedades imunossupressoras uma vez que se a terapêutica for substituída por metilfenidato, as reações de fotossensibilidade diminuem.<sup>26</sup>

Outro fármaco cujas propriedades fotossensibilizantes parecem igualmente depender do respetivo metabolito é o voriconazole já que este fármaco, apesar de partilhar a classe de antifúngicos triazóis com o fluconazole e o itraconazole, apresenta propriedades fotossensibilizantes únicas.<sup>40</sup> Este não absorve RUV mas o seu metabolito, o voriconazole N-óxido, funciona como cromóforo capaz de absorver no espectro UVA e UVB e gerar ROS com dano de ADN e dos respetivos mecanismos de reparação amplificando a imunossupressão local e sistémica bem como a genotoxicidade induzidas pela RUV.<sup>41</sup> No entanto, um estudo *in vivo* mostrou que a fotocarcinogénese potenciada pelo voriconazole está sobretudo associada à gama UVA, o que poderá estar relacionado com a interferência do sistema do citocromo P450<sup>42</sup> ou do metabolismo dos retinoides,<sup>26</sup> já que o aumento de retinoides endógenos é um possível mecanismo da fotossensibilidade induzida pelo voriconazole.<sup>25</sup>

Por último, a potenciação da fotocarcinogénese associada ao vemurafenib, um fármaco utilizado no tratamento do melanoma com mutação BRAF<sup>V600E</sup>, parece envolver mecanismos diferentes e as razões pelas quais uma molécula tem propriedades supressoras oncogénicas numa célula mas promove a carcinogénese noutras é intrigante. A mutação BRAF<sup>V600E</sup> está presente em cerca de 50% dos MM induzindo a ativação constitutiva da via MAPK com consequente proliferação celular desregulada. Os inibidores do BRAF como o vemurafenib, ao impedir a fosforilação da ERK, suprimem aquele potencial oncogénico. Desta forma, apesar de inibir a via MAPK nas células com mutação BRAF, parece paradoxalmente ativá-las nos queratinócitos com mutação latente do RAS (especialmente HRAS). Assim, potencia a multiplicação de células com mutações RAS originadas por prévia exposição solar crónica,

aumentando a transcrição mediada pela ERK, independentemente da interação com UVA.<sup>27,43,44</sup> A rapidez com que os tumores se desenvolvem nos doentes sob terapêutica com vemurafenib (semanas) suporta a hipótese de que este ativa uma mutação já estabelecida em vez de induzir ele próprio qualquer mutação.<sup>27</sup>

A indução da síntese de protoporfirinas<sup>26</sup> ou interferência no metabolismo da vitamina B3 ou niacinamida<sup>45</sup> são outros mecanismos que, estando na base da sua fototoxicidade, poderão igualmente contribuir para a fotocarcinogénese a longo termo mas não há ainda evidências seguras. Também as suas propriedades hidrofóbicas sugerem que a sua toxicidade pode estar associada a danos na membrana e a consequente dano dos mecanismos de reparação celular.<sup>27</sup>

Concluindo, parece que apesar da diversidade estrutural destes medicamentos bem como os seus diferentes alvos terapêuticos, vários grupos de fármacos fotossensibilizantes podem funcionar como co-carcinogénicos da RUV e assim potenciar a fotocarcinogénese por ela induzida.

\*\*\*

## **RESULTADOS**

### **1. TERAPÊUTICA PUVA – UM EFEITO POTENCIADOR DA FOTOCARCINOGENÉSE BEM ESTABELECIDO**

Desde há cerca de quatro décadas que a terapia com PUVA tem assumido um importante papel no tratamento de diversas patologias como a psoríase, vitiligo, micose fungoide, linfoma de células T cutâneo, entre outras.<sup>26,33</sup> A administração de psoraleno oral ou topicamente em conjunto com irradiação UVA tem usado as propriedades fotossensibilizantes

das furocumarinas no tratamento destas patologias. Contudo, a sua utilização pode aumentar a incidência de neoplasias cutâneas, não só devido à imunossupressão que lhe está associada mas também ao efeito mutagénico da radiação. Desta forma, o papel do 8-metoxipsoraleno como agente fototóxico e fotocarcinogénico está já bem estabelecido.

O estudo prospetivo de Stern *et al* mostrou que o aumento do risco de CEC após terapêutica com PUVA é clinicamente relevante. Durante 30 anos, foi analisada a incidência de neoplasias cutâneas do tipo não melanoma em 1380 doentes com psoríase e tratados com PUVA entre 1975 e 1976 em 16 centros universitários diferentes, tendo os resultados sido publicados em 2005. Durante todo o período de tempo do estudo, 351 indivíduos desenvolveram um total de 2973 CEC, 330 desenvolveram 1729 CBC e 198 desenvolveram ambas as neoplasias, sendo a incidência de CEC cerca de 30 vezes superior à esperada para os indivíduos do mesmo sexo e idade não sujeitos a PUVA entre a população branca dos Estados Unidos. O risco de desenvolver CEC parece assim estar diretamente relacionado com a dose cumulativa de exposição à PUVA (figura 2). Entre os 351 indivíduos que desenvolveram CEC, 15 apresentaram metástases (a maioria em indivíduos com menos de 70 anos), 12 das quais foram letais. A percentagem de CEC que metastizou foi inferior à da restante população o que pode indicar um caráter menos agressivo do CEC associado ao PUVA ou simplesmente ser o reflexo de melhor seguimento dermatológico e de uma deteção mais precoce destes doentes.<sup>46</sup>

Outro dado curioso é o facto de a distribuição das lesões de CEC ser diferente daquela encontrada na população geral, com mais de dois terços das lesões a serem detetadas nos membros inferiores e apenas 9% na cabeça e pescoço. Pelo contrário, mais de metade dos CBC eram localizados à face e pescoço. Os autores defendem que o facto de ser frequente os doentes cobrirem a face durante as sessões de PUVA poderá explicar a baixa incidência de CEC neste local e que, pela mesma forma, não há correlação significativa entre o

desenvolvimento de CBC e o PUVA. Assim, neste estudo, e à semelhança do que tem sido observado em estudos posteriores para outros fármacos, o aumento do risco de CBC é mais modesto.<sup>26</sup>

As variáveis sexo, idade, cor de pele e recurso ou não a outro tipo de terapêuticas para a psoríase foram tidas em conta, de forma a não enviesar os resultados. No entanto, tratando-se de um estudo retrospectivo, doses maiores de UVA que eventualmente poderão ter sido usadas, foram impossíveis de contabilizar.<sup>46</sup>

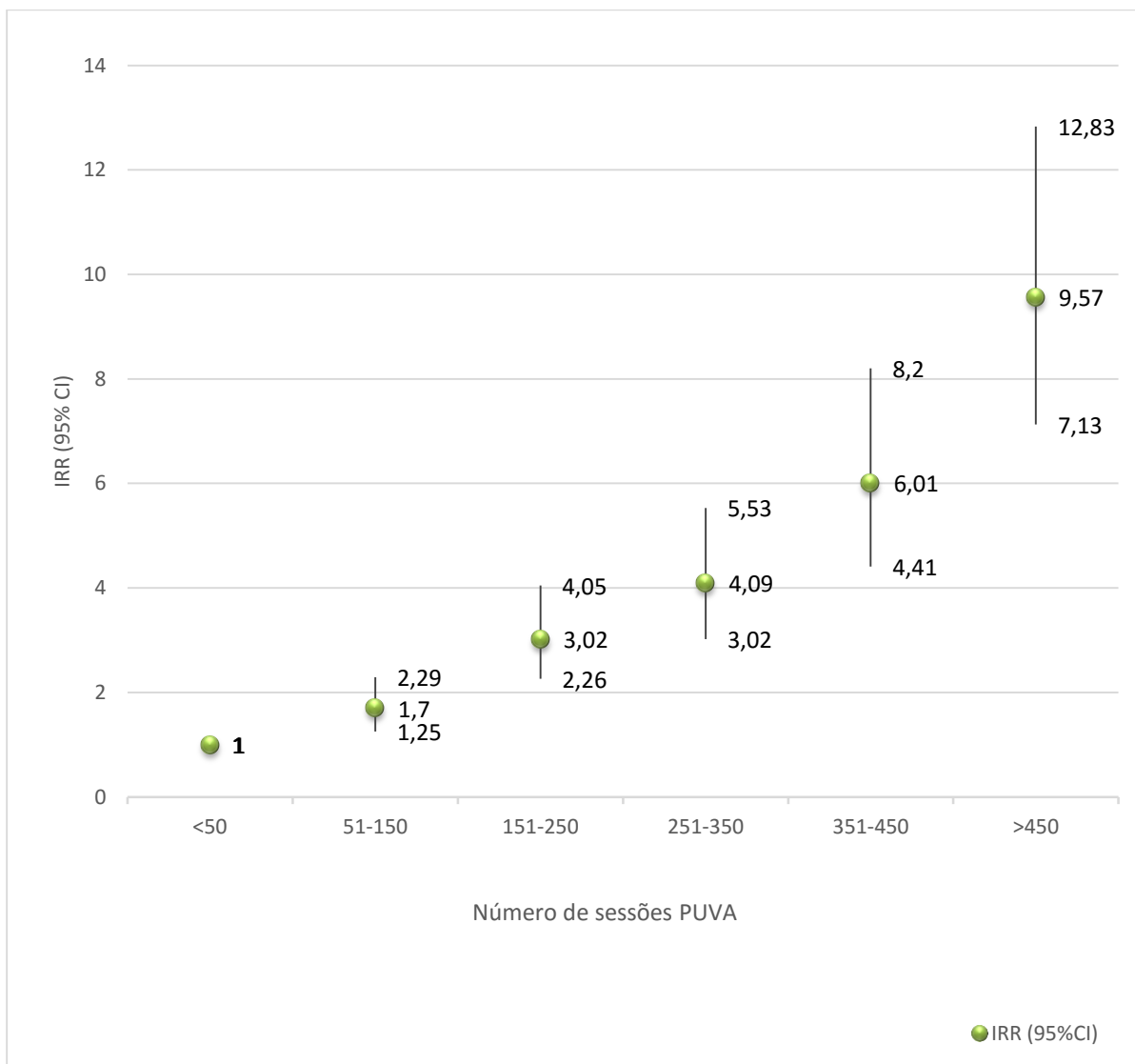


Figura 2 – CEC associado à terapêutica PUVA - IRR (95%CI) de CEC tendo em conta o número de sessões PUVA realizadas tomando como referência um número de sessões <50<sup>46</sup> (CI – *confidence interval*; IRR – *incidence rate ratio*; OR – *odds ratio*; PUVA, psoraleno + UVA)

Ainda na mesma coorte de 1380 doentes que iniciaram o tratamento com PUVA para a psoríase entre 1975 e 1976, um estudo multicêntrico e prospetivo analisou o risco de desenvolvimento de MM.<sup>47</sup> Os resultados obtidos sugerem que o risco de MM é 2,3 vezes superior nestes indivíduos do que nos indivíduos brancos do mesmo sexo e idade (95% IC: 1,1-4,1) e que esta patologia só se desenvolveu entre indivíduos de baixo fototipo. Foi concluído ainda que um número de sessões igual ou superior a 250 e um período de pelo menos 15 anos após o início da terapêutica PUVA aumentam significativamente o risco de desenvolver MM (tabela 2).<sup>47</sup>

Tabela 2 – Terapêutica PUVA e desenvolvimento de MM em doentes tratados para a psoríase entre 1975 e 1976 - IRR de MM em relação ao tempo de tratamento e número de sessões PUVA comparando com a incidência esperada para indivíduos da população branca dos EUA<sup>47</sup>

	IRR	95% CI
Período de tempo entre 1975 e 1990		
Menos de 250 tratamentos	0,7	0,1 – 2,5
250 Tratamentos ou mais	3,1	0,4 – 11,3
Período de tempo entre 1991 e 1996		
Menos de 250 tratamentos	3,5	0,7 – 10,3
250 Tratamentos ou mais	<b>8,9</b>	<b>2,4 – 22,8</b>

95% CI – 95% *confidence interval*; IRR – *incidence rate ratio*; OR – *odds ratio*

Um seguimento de em média 2 anos e 3 meses foi adicionado a estes doentes e ao todo foram detetados 26 melanomas *in situ* ou invasivos em 23 doentes.<sup>48</sup> O prolongamento do tempo de seguimento destes doentes veio reforçar a ideia de que o risco de MM estava fortemente associado ao número de anos desde o início da terapêutica com PUVA (figura 3).

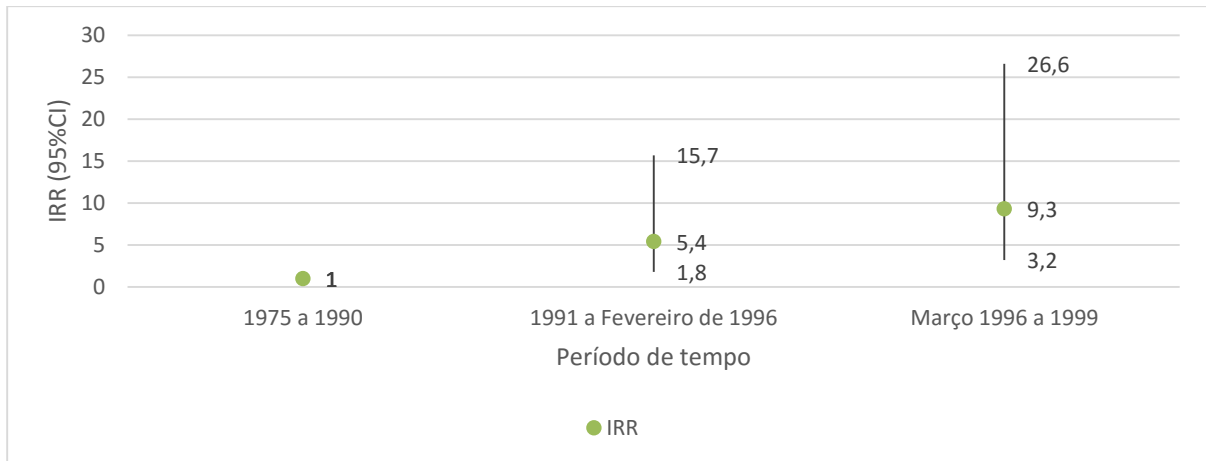


Figura 3 – Terapêutica PUVA e desenvolvimento de MM - IRR (95%CI) de MM tomando como referência o período de tempo entre 1975 e 1990<sup>48</sup> (95% CI – 95% *confidence interval*; IRR – *incidence rate ratio*; PUVA, psoraleno + UVA)

Relativamente à questão de os doentes com psoríase poderem desde já ter maior suscetibilidade ao desenvolvimento de neoplasias, há autores que defendem que se forem ajustadas as variáveis como o fototipo e o tipo de terapêutica usada, a diferença não é significativa.<sup>46</sup>

No entanto, deve ser tido em conta que muitos doentes sujeitos a terapêutica com PUVA estão igualmente sob outras terapêuticas que poderão também funcionar como fatores cocarcinogénicos no desenvolvimento das neoplasias cutâneas, como a fototerapia UVB, a terapêutica com corticosteroides, o uso do metotrexato (MTX), entre outros. Além disso, tratando-se de um estudo de coorte que implicou o seguimento destes indivíduos durante um longo período de tempo, deve ser tido em consideração também o envelhecimento dos doentes bem como o aumento da incidência de MM na população em geral.

Ainda assim, a relação da terapêutica PUVA com o desenvolvimento de neoplasias cutâneas está já bem estabelecido e depende sobretudo da quantidade de sessões, das doses de RUV aplicadas e do fototipo do indivíduo pelo que os seus riscos e benefícios devem ser

ponderados e individualizados a cada doente. Contrariamente, o papel de outros fármacos fototóxicos na potenciação da fotocarcinogénese ainda não se encontra totalmente esclarecido.

\*\*\*

## **2. O PAPEL DE OUTROS FÁRMACOS NO DESENVOLVIMENTO DE NEOPLASIAS CUTÂNEAS**

### **2.1 FLUOROQUINOLONAS**

Apesar de largamente utilizadas na prática clínica no tratamento de várias doenças infecciosas, sabe-se que este grupo de antibióticos tem propriedades fotossensibilizantes, especialmente na gama da RUVB. As consequências destas reações adversas a longo prazo, já estudadas tanto *in vitro* como *in vivo* (em modelos animais) podem variar desde neoplasias consideradas benignas como o queratoacantoma até neoplasias malignas como o CEC. Estudos *in vivo* revelaram que entre as fluoroquinolonas, a ciprofloxacina, ofloxacina e fleroxacina aumentam a incidência de neoplasias benignas.<sup>31</sup> Relativamente à lomefloxacina, esta parece ser a única associada tanto ao aumento de neoplasias benignas como malignas.<sup>31</sup>

Na espécie humana os efeitos não estão tão bem estabelecidos uma vez que mais frequentemente estes fármacos são usados por curtos períodos de tempo (em geral algumas semanas). Ainda assim, foram já descritos vários casos de fototoxicidade em indivíduos tratados com fluoroquinolonas.<sup>31</sup>

Um estudo desenvolvido por Klecak *et al*<sup>49</sup> em ratinhos de laboratório comparou a incidência de neoplasias cutâneas durante a toma de 5 derivados das quinolonas (lomefloxacina, fleroxacina, ciprofloxacina, ofloxacina e ácido nalidixico) quando expostos a irradiação UVA

comparando com controlos negativos e positivos (tendo usado como controlo positivo um fototóxico já bem estabelecido, o 8-metoxipsoraleno). As concentrações plasmáticas e ao nível da pele dos diferentes fármacos foram semelhantes e algumas diferenças observadas não foram consideradas suficientes para funcionar como vieses nos resultados.

Não surgiram quaisquer lesões neoplásicas malignas nos grupos não sujeitos a fármacos, mesmo nos controlos expostos à radiação. Contudo, os ratinhos sujeitos a RUVA, mesmo sem receber fármaco, desenvolveram lesões cutâneas benignas, como papilomas e QA, o que pode ser explicado pelo efeito carcinogénico da RUVA.

Neste estudo concluiu-se que o tempo de latência para o surgimento de neoplasias foi menor e a prevalência dos tumores foi maior nos grupos que receberam 8-metilpsoraleno, lomefloxacina, ácido nalidixico e fleroxacina e expostos simultaneamente a RUVA, em comparação com os restantes grupos (tabela 3). Após 52 semanas de estudo, 100% dos animais sob terapêutica com lomefloxacina e irradiados com RUVA apresentavam tumores cutâneos, comparado com 95,8% do grupo do 8-MOP.<sup>49</sup>

Os animais expostos a RUVA e tratados com lomefloxacina foram os únicos, dentro do grupo exposto a derivados das quinolonas, a desenvolver neoplasias cutâneas malignas tendo desenvolvido 30 CEC. Destes, dois terços foram do tipo cístico e invasivos, sendo este achado pouco frequente na carcinogénese esporádica derivada da exposição a UVA.<sup>49</sup>

Este estudo veio assim mostrar que a terapêutica com determinadas fluoroquinolonas seguida de exposição à RUVA aumenta significativamente a incidência de neoplasias cutâneas e que estas apresentam um curto período de latência.



Tabela 3 – Terapêutica com fluoroquinolonas e desenvolvimento de neoplasias cutâneas - Tempo de latência para o aparecimento de neoplasia cutânea nos animais em estudo e tempo necessário para que 50% dos animais apresentasse pelo menos um tumor cutâneo<sup>49</sup>

	Período de latência para o aparecimento do primeiro tumor com dimensões superiores a 1mm (em semanas)	Tempo necessário para que 50% dos animais apresentasse pelo menos um tumor cutâneo (em semanas)
8-MOP (controlo positivo)	4	24
Veículo irradiado (controlo negativo)	34	(não se aplica)
Lomefloxacina	16	22
Ácido nalidixico	18	> 78
Fleroxacina	28	38
Ofloxacina	32	66
Ciprofloxacina	50	78

95% CI – 95% *confidence interval*; IRR – *incidence rate ratio*; OR – *odds ratio*; 8-MOP – 8-metoxipsoraleno

Relativamente ao papel deste grupo de fármacos no desenvolvimento de MM, foi desenvolvido um estudo epidemiológico caso-controlo numa coorte holandesa que incluiu 1318 casos e 6786 controlos e concluiu que a toma de qualquer fármaco fototóxico pode estar associada ao aumento da incidência de MM. A importância deste estudo passa por ser um dos primeiros a mostrar a relevância clínica das propriedades fotossensibilizantes das quinolonas na promoção da fotocarcinogénesse, isto porque até então os estudos desenvolvidos foram todos *in vitro* ou em *in vivo* apenas em animais de laboratório. Com este estudo, mostrou-se uma relação significativamente positiva entre a toma de quinolonas e o desenvolvimento de MM, ainda que a terapêutica não seja prolongada ou ocorra durante os meses de inverno (OR 1,33, 95%CI: 1,01-1,76).<sup>12</sup>

Curiosamente, um outro estudo caso-controlo que abrangeu vários países europeus concluiu, ao contrário do que seria de esperar para um fármaco fotossensibilizante, que o uso de ciprofloxacina poderá estar associado a uma diminuição do risco de desenvolver CBC e CEC.<sup>1</sup> Desta forma se compreende que é necessária muita precaução na interpretação dos resultados dos vários estudos, nomeadamente da extrapolação de dados *in vitro* para *in vivo* e de estudos animais para o Homem. Neste estudo multicêntrico devem ser tidas em conta as possíveis variáveis de confundimento presentes como por exemplo o facto de provavelmente as pessoas sob terapêutica com ciprofloxacina, além de estarem doentes e assim diminuírem as suas atividades ao ar livre, poderão ter sido alertadas para os efeitos fotossensibilizantes deste fármaco reduzindo a sua exposição à radiação solar.

O facto de as quinolonas serem usadas por curtos períodos de tempo, aliado à escassez de estudos clínicos sobre a fotocarcinogénese potenciada por estes fármacos, poderia levar-nos a pensar que a relevância deste facto em termos clínicos é muito reduzida. No entanto, alguns autores têm proposto que apesar de usadas por curtos períodos de tempo, as quinolonas podem ser acumuladas na melanina presente nos melanócitos e queratinócitos, aumentando desta forma o tempo de exposição a estes fármacos.<sup>12</sup> Não podemos ainda negligenciar os doentes que são sujeitos a tempos mais prolongados de administração de quinolonas como os doentes com fibrose cística, prostatite<sup>12</sup> e até formas multirresistentes de tuberculose.

## 2.2 FÁRMACOS IMUNOSSUPRESSORES

Entre os indivíduos com maior risco de desenvolver neoplasias cutâneas estão os sujeitos a prolongadas terapêuticas imunossupressoras após o transplante de órgãos sólidos, nos quais existe maior incidência de múltiplos tumores com características mais agressivas,<sup>50</sup> estimando-se que cerca de 40% destes doentes desenvolvam neoplasias cutâneas nos primeiros 5 anos.<sup>51</sup>

A título de exemplo temos a terapêutica com ciclosporina A (um inibidor da calcineurina) que parece diminuir os mecanismos de excisão de nucleótidos prejudicando assim a reparação dos fotoprodutos induzidos pela RUV e aumentando substancialmente o risco de desenvolver neoplasias cutâneas nestes doentes (um risco 65 vezes maior de desenvolver CEC do que num indivíduo normal).<sup>51</sup>

Dada a elevada incidência deste tipo de neoplasias entre este grupo de doentes bem como a sua acelerada disseminação,<sup>51</sup> tem-se questionado o papel desempenhado pelo uso de fármacos fotossensibilizantes, além dos já fatores bem estabelecidos como a imunossupressão, a exposição solar ou infeções a papiloma vírus humano (HPV) e vírus herpes humano 8 (HHV8).<sup>51</sup> Além disso, outro achado curioso é o facto de, contrariamente ao que ocorre na população em geral, os indivíduos imunodeprimidos apresentam maior incidência de CEC do que CBC, sugerindo que outros fatores, tais como o efeito de determinados fármacos, podem influenciar este processo.<sup>51</sup>

Um estudo que acompanhou 3393 doentes sujeitos a transplante cardíaco em Espanha entre 1984 e Dezembro de 2003<sup>4</sup>, ao analisar o papel de diversos fatores de risco que poderiam aumentar o risco de neoplasias cutâneas nestes indivíduos, como a idade avançada ou a residência em locais com elevada exposição solar, concluiu que a terapêutica com AZT aumentou o risco de desenvolver CEC em 1,8 vezes comparativamente aos doentes que não estavam sob terapêutica com este fármaco (95%CI: 1,2-2,7). Também a terapêutica de

indução aumentou o risco de desenvolver neoplasias cutâneas do tipo não melanoma em 2,1 vezes (95%CI: 1,6-2,7). Contrariamente, imunossuppressores como o micofenolato de mofetil e os inibidores do mTOR (everolimus e sirolimus) parecem ter um efeito protetor sugerindo que o aumento do risco de neoplasias cutâneas pela AZT se deve a outros fatores além da imunossupressão.<sup>4,51</sup> Desta forma, a comparação entre as doses de eritema mínimas para a AZT e para o micofenolato de mofetil sugere que a fotossensibilidade induzida pela RUV não depende só da imunossupressão mas também da interação dos metabolitos da AZT com o ADN, persistindo estes no ADN das células até alguns meses após a troca para outro imunossupressor e funcionando como cromóforos.<sup>52</sup>

Outro grupo de indivíduos sujeito a prolongadas terapêuticas imunossupressoras são os doentes com doenças inflamatórias crónicas. Desta forma, um estudo de coorte prospetivo levado a cabo em França acompanhou 19486 doentes com doença inflamatória intestinal, concluindo que a exposição às tiopurinas aumenta significativamente o risco de neoplasias cutâneas não-melanoma (com maior incidência nas áreas fotoexpostas), mesmo nas idades mais jovens (IRR 6,67, 95%CI: 3,88-10,68).<sup>39</sup>

Os resultados disponíveis até à data parecem evidenciar que alguns fármacos imunossuppressores, como a ciclosporina A e a AZT potenciam os efeitos fotocarcinogénicos da RUV enquanto outros como o micofenolato de mofetil, apesar de igualmente imunossupressor, não o fazem. Também os inibidores do mTOR não parecem potenciar a fotocarcinogénese uma vez que não interferem com a capacidade do sistemas de reparação celular nem com a remoção dos fotoprodutos CPDs e 6-4PP do genoma celular.<sup>51</sup> Assim, e dado o elevado número de indivíduos sujeitos a terapêuticas imunossupressoras crónicas, torna-se essencial investigar melhor estas propriedades. Será igualmente importante promover

medidas de foto-proteção nestes doentes ou pensar em terapêuticas imunossupressoras alternativas.

### 2.3 INIBIDORES DA RAF

O vemurafenib é um fármaco de baixo peso molecular<sup>53</sup> aprovado para o tratamento de MM metastático ou não ressecável e positivo para a mutação do BRAF<sup>V600E</sup>,<sup>54</sup> com impacto significativo na sobrevida livre de doença.<sup>55</sup> Este fármaco atua inibindo seletivamente a proteína oncogénica treonina quinase BRAF<sup>V600</sup> que ativa a via da MAPK e induz a proliferação celular e inibe a apoptose.<sup>56</sup> No entanto, cerca de 25% dos indivíduos tratados com este fármaco desenvolvem QA ou CEC cutâneo (mas não carcinoma espinho celular noutros órgãos).<sup>43,54</sup> O aumento do risco de desenvolver CEC também tem sido observado com outros inibidores da RAF como o dabrafenib e o sorafenib.<sup>57</sup>

Um estudo multicêntrico incluiu 520 doentes com MM metastático ou avançado positivo para a mutação BRAF<sup>600</sup> (estádios IIC e IV) distribuídos em 3 estudos independentes, BRAF *inhibitor in melanoma* (BRIM-2), BRIM-3 e BRIM-4. Foram recolhidos os antecedentes pessoais de exposição solar crónica, lesões cutâneas ou fatores de risco para neoplasias cutâneas. Todos os doentes foram observados por dermatologistas antes do início do tratamento, após 22 a 30 dias de tratamento e depois de 3 em 3 meses, sendo realizada biopsia de qualquer lesão cutânea suspeita e sujeita a estudo anatomopatológico e molecular.<sup>54</sup>

Os eventos adversos cutâneos foram os mais frequentes, constituindo o *rash* e a fotossensibilidade a maioria (64 a 75% e 35 a 63%, respetivamente). A fotossensibilidade aguda associada à toma de vemurafenib, que se manifesta sobretudo através de eritema

edematoso e queimadura solar, parece dever-se a aumento das protoporfirinas e é mais evidente em áreas expostas à radiação solar (especialmente RUVA) sem o uso de protetor solar.<sup>25,58</sup>

Foram ainda reportados vários casos de CEC (figura 4 e tabela 4), de localização exclusivamente cutânea, com mediana de 7,1 semanas até ao surgimento da lesão,<sup>54</sup> variando este número entre 2 a 36 semanas.<sup>56</sup> Aproximadamente 20% dos doentes sujeitos ao tratamento com vemurafenib desenvolveram CEC cutâneo (tabela 5), sendo a incidência desta neoplasia cerca de 2.5 a 5 vezes superior nos indivíduos com idade igual ou superior a 65 anos.<sup>53</sup>

O curto período de latência para o desenvolvimento das lesões poderá ser explicado por uma maior suscetibilidade das células com mutação prévia no gene RAS de desenvolver neoplasias pois os inibidores do RAF parecem induzir paradoxalmente as vias de sinalização da ERK neste tipo de células. Desta forma, alguns autores, com base em estudos *in vitro* e em ratinhos de laboratório, sugerem que paradoxalmente o vemurafenib induz a fosforilação do ERK e o MEK com ativação da via da MAPK, ativando-os nas células BRAF *wild-type*, em comparação com células que expressam BRAF mutado,<sup>53</sup> sugerindo que a ativação da RAS é fundamental para o desenvolvimento de queratoacantoma e CEC.<sup>55</sup> Assim, o vemurafenib parece não ter um efeito carcinogénico direto mas parece sim potenciar eventos oncogénicos pré-existentes dado o facto de surgir predominantemente em locais com heliodermia, o seu curto período de latência em comparação com agentes carcinogénicos diretos e o facto de surgir apenas em alguns indivíduos.<sup>59</sup> Os fatores de risco encontrados no CEC cutâneo associado à toma de vemurafenib parecem ser semelhantes àqueles descritos para os casos esporádicos desta neoplasia: exposição solar crónica pois ambos ocorrem em áreas foto-expostas.<sup>54</sup>

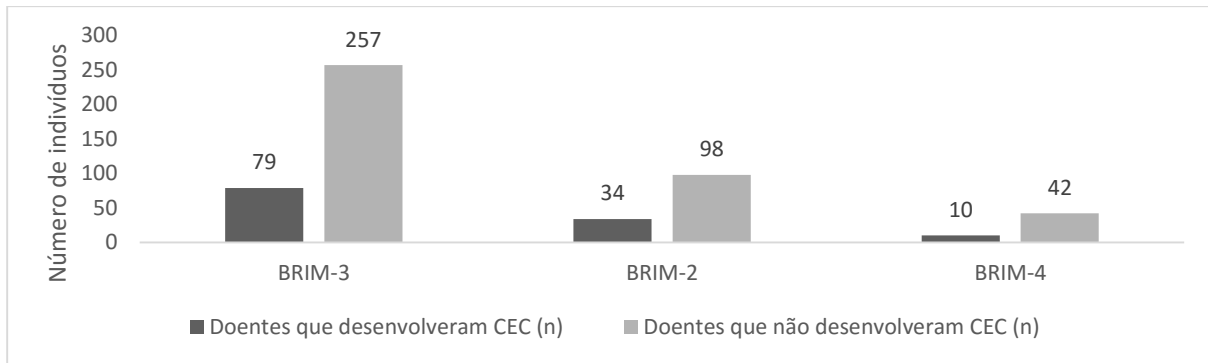


Figura 4 – Vemurafenib e desenvolvimento de CEC – Número (n) de doentes que receberam vemurafenib e que desenvolveram CEC em cada estudo<sup>54</sup> (CEC – carcinoma espinho-celular cutâneo; BRIM – BRAF *inhibitor in melanoma*)

Tabela 4 – Vemurafenib e desenvolvimento de CEC no estudo BRIM 2<sup>56</sup> - Número de lesões desenvolvidas nos 34 indivíduos que desenvolveram CEC

Número de doentes nos quais foram detetadas lesões neoplásicas	Número de lesões detetadas
20	1
6	2
4	3
1	4
1	5
1	6
1	7

CEC – carcinoma espinho-celular cutâneo; BRIM – BRAF *inhibitor in melanoma*

Tabela 5 – Vemurafenib e CEC nos estudos BRIM-3, BRIM-2 e BRIM-4 - Percentagem de doentes que receberam vemurafenib e que desenvolveram CEC cutâneo<sup>54</sup>

Estudo	Percentagem de doentes que desenvolveu CEC cutâneo entre aqueles que receberam vemurafenib
<b>BRIM-3</b>	23,5%
<b>BRIM-2</b>	25,8%
<b>BRIM-4</b>	19,2%

CEC – carcinoma espinho-celular cutâneo; BRIM – BRAF *inhibitor in melanoma*

Em 76 doentes foram colhidas 268 lesões suspeitas, entre as quais 136 (51%) corresponderam a CEC cutâneo ou queratoacantoma. As restantes revelaram ser outras lesões como QA ou CBC.<sup>54</sup> As 136 lesões que corresponderam a CEC cutâneo foram ainda divididas em 3 graus diferentes, consoante tinham ou não associadas características de queratoacantoma (Tabela 6).<sup>54</sup>

No estudo BRIM-2, 4 lesões revelaram ser CEC cutâneos invasivos, mas sem metástases<sup>56</sup> e resolveram com excisão cirúrgica, não sendo necessário descontinuar o vemurafenib.<sup>54</sup>

O estudo BRIM-3 analisou ainda a relação entre fototoxicidade e CEC cutâneo, onde 29 dos 336 doentes desenvolveram ambos os eventos adversos.<sup>54</sup> No entanto, não ficou comprovada qualquer relação entre a presença de fotossensibilidade e o desenvolvimento de CEC cutâneo uma vez que a percentagem de doentes com fotossensibilidade que desenvolveram CEC cutâneo (23%) foi semelhante à daqueles sem fotossensibilidade (16%).<sup>54</sup>

Do estudo molecular levado a cabo em 29 lesões, 41% demonstrou mutações no gene HRAS, quer no exão 2, quer no exão 3, nos codões frequentemente envolvidos no desenvolvimento de CEC esporádico, associado à exposição solar.<sup>54</sup>

Tabela 6 – Estudo anatomopatológico das lesões de CEC - Classificação histológica das biópsias selecionadas de CEC<sup>54</sup>

<b>Classificação histológica das biópsias</b>	<b>Número de biópsias</b>
CEC do tipo queratoacantoma	103
CEC com algumas características de queratoacantoma mas com algumas características que são incomuns no queratoacantoma	27
CEC sem características de queratoacantoma	6
Total de biópsias	136

CEC – carcinoma espinho-celular cutâneo

Ainda noutro estudo de coorte, foram incluídos 28 doentes, entre os 24 e os 77 anos de idade, com MM metastático aos quais foi instituída uma terapêutica com vemurafenib 960mg 2id,



via oral, com duração entre 2 a 12 meses. Destes, 26 (93%) doentes apresentaram efeitos adversos ao nível da pele, entre os quais fotossensibilidade, exantema maculopapular, prurido, *rash*, infeções cutâneas, alterações dos fâneros, CEC cutâneo, queratoacantoma e novas lesões de MM.<sup>55</sup> Ao longo do tratamento, 5 doentes (18%) apresentaram CEC, com 7 lesões invasivas em 4 doentes (14%).<sup>55</sup>

Apesar de se considerar que os benefícios que advêm do tratamento com o vemurafenib nos doentes com MM com mutação do V600 superam os riscos, dada a grande incidência do CEC nestes indivíduos, é necessário um rigoroso controlo dermatológico com excisão atempada das lesões. É igualmente importante a profilaxia com cremes protetores solares, especialmente contra RUVA bem como usar roupa adequada que proteja a superfície cutânea da exposição solar.<sup>55</sup> Alguns autores referem que o uso de vemurafenib associado a inibidores da MEK, pode diminuir o aparecimento de neoplasias cutâneas uma vez que a potenciação da fotocarcinogénese através deste fármaco parece dever-se à ativação de vias intracelulares oncogénicas alternativas devido à inibição da BRAF.<sup>25,55</sup> Também o desenvolvimento de uma nova geração de inibidores BRAF incapazes de ativar paradoxalmente a via da MAPK poderá estar na base da resolução deste problema no futuro.<sup>59</sup>

## 2.4 VORICONAZOLE

O voriconazole é um antifúngico triazólico de segunda geração aprovado pela *European Medicines Agency* (EMA) e *Food and Drug Administration* (FDA) e disponível no mercado desde 2002 para a profilaxia e tratamento de lesões fúngicas invasivas como a aspergilose.<sup>40,60</sup> A sua potência antifúngica, largo espectro de ação e eficácia contra infeções graves por

*Aspergillus* ou Candidíase resistente ao fluconazole,<sup>50</sup> comodidade de administração e biodisponibilidade<sup>61</sup> têm sido os motivos pelos quais este medicamento é largamente utilizado sobretudo em doentes sujeitos a prolongada imunossupressão, como por exemplo nos indivíduos que receberam transplante de células hematopoiéticas ou de órgãos sólidos.<sup>62</sup> No entanto, nos últimos anos têm sido descritos vários casos de fotossensibilidade e, mais recentemente, tem sido sugerido que a fototoxicidade provocada pelo voriconazole poderá estar associada ao posterior desenvolvimento de neoplasias cutâneas.<sup>62</sup>

A fototoxicidade induzida por este medicamento manifesta-se com surgimento de eritema macular em áreas fotoexpostas, queimadura solar, queilite, pseudoporfíria,<sup>63</sup> aparecimento precoce de lentigos actínicos, discromia e outros sinais de fotoenvelhecimento acelerado.<sup>64</sup> Pouco tempo após a sua introdução no mercado, surgiram também vários casos de neoplasias cutâneas associadas a este fármaco<sup>50</sup> sendo que o risco de desenvolver CEC cutâneo parece aumentar cerca de 5,6% por cada 60 dias da toma deste fármaco na dose de 600mg *2id*.<sup>50</sup> As consequências a longo prazo da terapêutica prolongada com voriconazole não são ainda conhecidas mas pensa-se que poderão assumir uma sequência de eventos: no primeiro ano de terapêutica há surgimento de eritema nas áreas fotoexpostas ao qual se seguem lesões de QA nos segundo ou terceiro anos e finalmente, CEC no terceiro ou quarto anos.<sup>64,65</sup>

Num estudo retrospectivo de *Cowen et al*<sup>66</sup> foram identificadas 51 lesões de CEC cutâneo em 8 doentes com fototoxicidade associada à toma de voriconazole (6 doentes com antecedentes de transplante de medula, um paciente positivo para o vírus da imunodeficiência humana (VIH) e outro com granulomatosa de Wegener). Neste estudo excluíram-se os doentes com transplante de órgãos sólidos ou com história prévia de neoplasias cutâneas e os indivíduos sob terapêutica com AZT, diminuindo assim as variáveis de confundimento. Quatro dos 8 doentes estavam a tomar outra medicação fotossensibilizante à data do estudo como

trimetoprim/sulfametoxazol (TMP/SMX), dado esse que deve ser tido em conta. Ainda assim, os resultados obtidos apontaram para um menor período de imunossupressão e uma menor idade de surgimento de CEC nestes doentes,<sup>66</sup> sugerindo que o uso de voriconazole pode acelerar o processo carcinogénico (tabela 7).

Tabela 7 – Uso de voriconazole e o desenvolvimento de CEC - Estudo retrospectivo de 8 doentes<sup>66</sup>

<b>Caraterísticas analisadas</b>	<b>Resultados observados</b>
Idades dos doentes (anos)	9, 11, 22, 28, 41, 43, 46, 54
Tempo de imunossupressão para todos os doentes exceto para o indivíduo VIH positivo (mediana)	51 Meses
Doses do fármaco de voriconazole (mediana)	200mg <i>2id</i>
Duração do tratamento até ao surgimento da primeira lesão de CEC (mediana)	46.5 Meses
Idade de aparecimento de CEC cutâneo (mediana)	34.5 Anos
Lesões de fototoxicidade associadas	Eritema nas áreas fotoexpostas, QA, lesões lentiginosas semelhantes àquelas encontradas nos doentes sujeitos a PUVA

QA – queratose actínica; PUVA - psoraleno + UVA

Outro estudo epidemiológico e retrospectivo desenvolvido por Vadnerker *et al*<sup>62</sup> concluiu que o voriconazole é um fator de risco independente para o desenvolvimento de CEC em doentes imunodeprimidos, especialmente nos doentes com idade mais avançada e residentes em áreas com grande exposição solar. Foram então estudados doentes transplantados cardíacos ou pulmonares entre 2003 e 2008. Os casos (indivíduos que desenvolveram CEC após o transplante) receberam voriconazole por um período de tempo significativamente mais longo do que os controlos (indivíduos que não desenvolveram CEC após o transplante), com mediana de terapêutica com voriconazole de 284 e 161 dias, respetivamente. Aqui a mediana

de tempo para o desenvolvimento de neoplasias cutâneas foi muito inferior ao estudo anterior, o que se poderá dever por exemplo a uma imunossupressão ainda mais marcada nos doentes com transplante de órgãos sólidos (sobretudo com alemtuzumab).<sup>62</sup> Entre os principais problemas deste estudo temos que não teve em conta o género, sexo e exposição solar na correlação entre casos e controlos.<sup>67</sup>

Um estudo epidemiológico de Feist *et al*<sup>61</sup> analisou a incidência de CEC em 120 indivíduos transplantados pulmonares entre 2000 e 2006 e que receberam voriconazole comparativamente com indivíduos transplantados pulmonares que não receberam este fármaco, ambos sob protocolos de imunossupressão semelhantes. Confirmaram que o voriconazole é um fator de risco independente para o desenvolvimento de CEC, tal como a idade avançada na altura do transplante e antecedentes de neoplasias cutâneas. Também as neoplasias nos doentes sob voriconazole parecem ser mais agressivas e o risco parece ser diretamente dependente da dose e do tempo de duração da terapêutica<sup>61</sup> (dados comparativos dos estudos de Vadnerker *et al* e Feist *et al* na tabela 8).

Num outro estudo, que acompanhou durante 5 anos doentes sujeitos a transplante pulmonar, 46% dos indivíduos que tomaram voriconazole desenvolveram CEC cutâneo em comparação com 18% dos que não tomaram (figura 5).<sup>50</sup> No entanto, a intensidade de imunossupressão não foi analisada, o que poderá ser um fator preditor da vulnerabilidade ao desenvolvimento deste tipo de neoplasias.

Tabela 8 – Incidência de CEC em doentes transplantados pulmonares sob terapêutica com voriconazole – comparação de dois estudos epidemiológicos<sup>61,62</sup>

	Estudo caso-controlo retrospectivo de Vadnerker <i>et al</i>	Estudo de coorte retrospectivo de Feist <i>et al</i>
Número de doentes estudados	Entre uma coorte de 543 doentes sujeitos a transplante pulmonar, foram estudados 17 casos e 51 controlos	120 Doentes transplantados pulmonares (dos quais 43 receberam voriconazole e 77 não receberam)
Número de doentes que apresentaram CEC (%)	17 (3,1%)	Entre os que receberam voriconazole 17 (39,5%) desenvolveram CEC; dos que não receberam o fármaco apenas 15 (19,5%) desenvolveram CEC
Mediana de tempo para o desenvolvimento de CEC desde o transplante (em meses)	19	Grupo com voriconazole: 34 Grupo sem voriconazole: 37
Localização principal das lesões	Cabeça e pescoço (94% dos casos)	Não há informação
Percentagem de CEC que se tornaram recorrentes, invasivos ou metastáticos	7%	Grupo que recebeu voriconazole: 30,2% Dos que não receberam: 10,4%
Mortes associadas ao CEC	0	4, por CEC metastático (todas no grupo que recebeu voriconazole)

CEC – carcinoma espinho-celular cutâneo

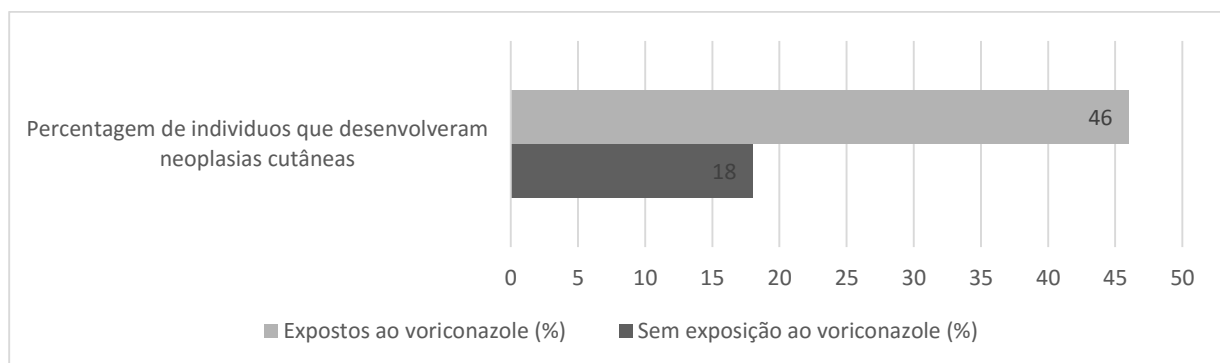


Figura 5 – Voriconazole e neoplasias cutâneas - Percentagem (%) de indivíduos transplantados pulmonares que desenvolveram neoplasias cutâneas após terapêutica com voriconazole<sup>50</sup>

Além dos referidos estudos epidemiológicos também têm sido reportados vários casos de neoplasias cutâneas associadas à toma de voriconazole. A título de exemplo resumimos alguns casos da literatura e um observado no Serviço de Dermatologia do Centro Hospitalar e Universitário de Coimbra:

Caso clínico 1: Um rapaz de 10 anos de idade, com fotótipo II de acordo com os graus definidos por Fitzpatrick, foi sujeito a transplante bipulmonar devido a fibrose cística, ficando sob terapêutica imunossupressora (tacrolímus, micofenolato de mofetil e prednisona). Devido ao isolamento de um fungo na sua expetoração e lavado bronco-alveolar, iniciou terapêutica com voriconazole oral 13 meses antes do transplante, mantendo-a depois do transplante. Nove meses após o transplante foi observado por um dermatologista que detetou lesões eritematosas, queilite e lentigos benignos na face bem como lesões de foto-onicólise. Dado o agravamento das lesões de fotossensibilidade, o fármaco foi suspenso 22 meses após o transplante. No entanto, devido ao surgimento de infeção severa a *Aspergillus fumigatus*, foi novamente sujeito a terapêutica com voriconazole intravenoso 28 meses após o transplante. Aos 46 meses após o transplante, foi detetado um CEC na sua pálpebra inferior esquerda que foi excisado com sucesso.<sup>40</sup>

Caso clínico 2: Uma jovem de 15 anos, com fotótipo II de acordo com os graus definidos por Fitzpatrick, recebeu transplante bipulmonar devido a doença pulmonar obstrutiva crónica (DPOC) secundária a extrema prematuridade ao nascer. Durante 3 meses após o transplante recebeu voriconazole oral como profilaxia. Seis meses após o transplante o antifúngico foi reintroduzido já que a doente vivia numa área endémica para a coccidioomicose. Apesar de aconselhada acerca da exposição solar, a jovem não seguiu todas as indicações para a fotoproteção e desenvolveu reações de fotossensibilidade aguda como queimadura solar. Cerca de

3,5 anos após o transplante surgiu uma lesão de CEC *in situ* na área do decote, descontinuando-se o tratamento com voriconazole e reduzindo-se a dose de imunossupressores (tacrolímus e micofenolato). Apesar disso, surgiram ainda múltiplas lesões de KA e 4 CEC até aos 52 meses de seguimento.<sup>40</sup>

Caso clínico 3: Uma mulher caucasiana de 32 anos de idade, com diagnóstico de doença granulomatosa crónica desde os 6 anos com posterior infeção por *Aspergillus fumigatus* foi sujeita à toma prolongada de voriconazole, após falência terapêutica de outros antifúngicos. Iniciou voriconazole aos 29 anos de idade (400mg *2id*) tendo surgido “imediatamente” após esta terapêutica várias lesões eritematosas nas áreas fotoexpostas. Três anos mais tarde, um CEC surgiu no lábio superior e, dada a continuação da terapêutica com voriconazole, cerca de 12 meses depois surgiu CEC invasivo na face tratado com cirurgia e radioterapia. Dada a gravidade da situação, o voriconazole foi substituído por posaconazole tendo as lesões de fotossensibilidade regredido em duas semanas e sem registo de recorrência.<sup>68</sup>

Caso clínico 4: Um homem de 55 anos, com fotótipo II de acordo com os graus definidos por Fitzpatrick, com sarcoidose controlada com corticosteroides (10mg/dia) desenvolveu infeção a *Aspergillus*, tendo sido, desde Fevereiro de 2004, medicado com voriconazole, 200mg *2id*. Cerca de 4 meses após início desta terapêutica surgiu um eritema nas áreas fotoexpostas (face, couro cabeludo e dorso das mãos) e em Maio de 2007 foi feita biópsia numa lesão facial que revelou tratar-se de CEC microinvasivo. Desde aí e até Dezembro de 2008, foram detetados 17 CEC e múltiplas lesões de QA, optando-se por suspender o voriconazole. As lesões foram ainda sujeitas a tratamento com imiquimod, crioterapia e excisão das lesões microinvasivas e, após a suspensão do fármaco, não se registaram quaisquer recidivas. Como a imunossupressão poderia por si só justificar este evento neoplásico, foi averiguada a

possibilidade de infeção por vírus Epstein-Barr (VEB) e papiloma vírus humano (HPV), as quais foram negativas. Foram analisadas ainda mutações génicas tendo-se detetado duas variantes do gene MC1R mas nenhuma mutação no gene POLH, associado ao XP.<sup>41</sup>

Caso clínico 5: No Centro Hospitalar e Universitário de Coimbra, uma mulher de 69 anos de idade com fotótipo III, desenvolveu infeção pulmonar a *Aspergillus*, tendo sido desde Março de 2011 medicada com voriconazole, 200mg *2id*. Cerca de 5 meses após início desta terapêutica foi encaminhada para a consulta externa no serviço de Dermatologia devido a um quadro com cerca de 1 mês de evolução de eritema e ardor nas áreas fotoexpostas (face, couro cabeludo e dorso das mãos), lesões erosivo-crostosas da semi-mucosa do lábio inferior que não cediam a aplicação de antibióticos tópicos e fotofobia, tendo sido feito o diagnóstico de fototoxicidade cutânea aguda, associada a queilite actínica, esta última uma dermatose pré-neoplásica (figura 6). A medicação habitual da doente consistia em omeprazol, sinvastatina e furosemida. Tendo este último fármaco propriedades fotossensibilizantes já bem estabelecidas, pode ser questionada a sua intervenção no desencadeamento destas lesões cutâneas. No entanto, como estas surgiram apenas após a introdução do voriconazole é mais provável que a causa das reações de fotossensibilidade e queilite actínica seja o antifúngico. A doente foi então medicada com foto-proteção e dermocorticoide e sugerida a evicção solar. Reavaliada cerca de um mês depois as lesões tinham regredido significativamente, inclusivamente as lesões do lábio inferior. Ponderou-se a substituição do voriconazole caso estas afeções cutâneas não regredissem ou caso voltem a ocorrer.



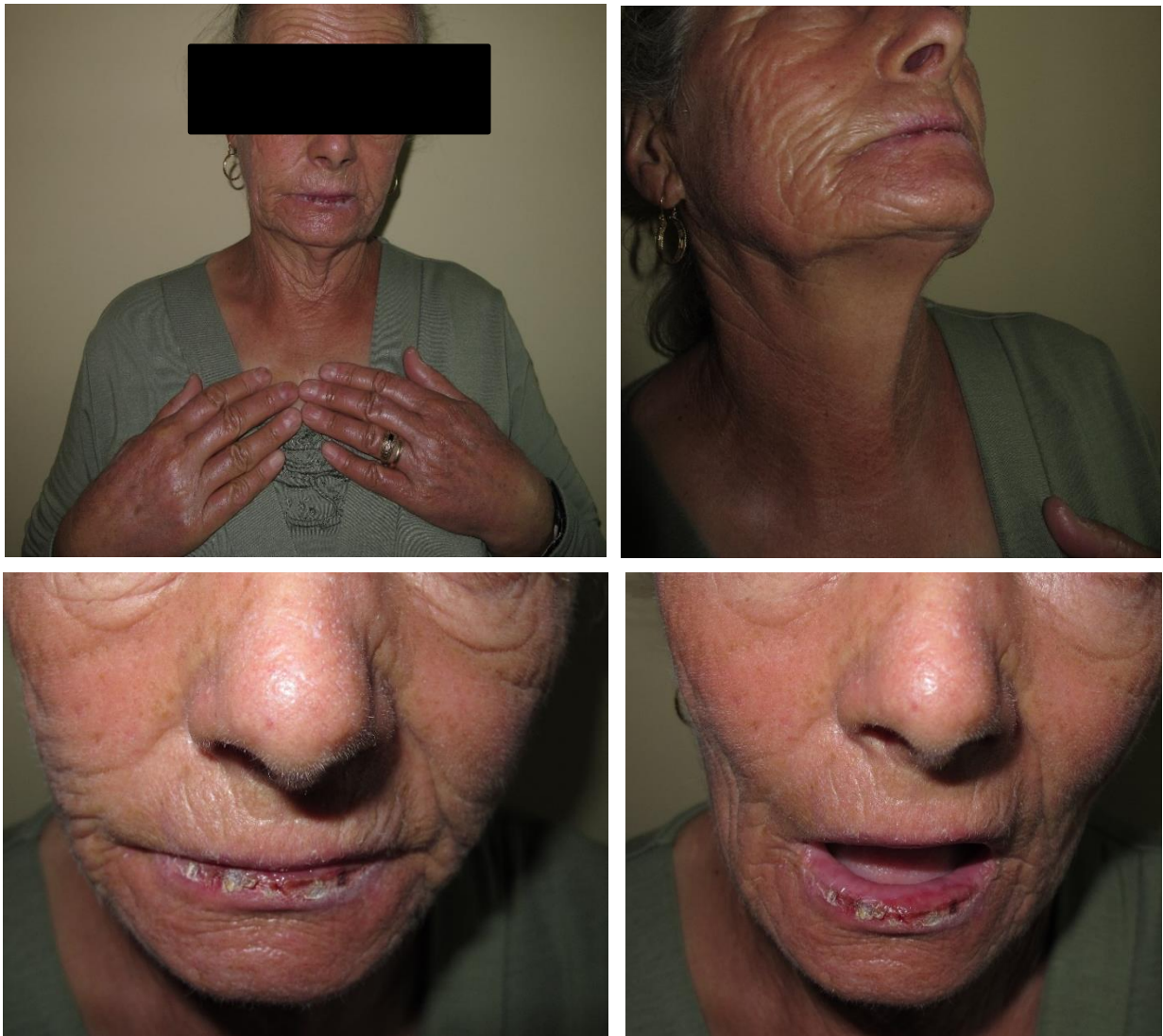

Figura 6 – Fotossensibilidade e dermatose pré-maligna associadas à toma de voriconazole: lesões eritematosas nas áreas foto-expostas e queilite actínica no lábio inferior. Cedido pelo Serviço de Dermatologia do Centro Hospitalar e Universitário de Coimbra

Estes casos exemplificam o efeito fototóxico agudo e subagudo do voriconazole com progressão rápida para neoplasias cutâneas. Porém, contrariando estes exemplos e os resultados obtidos por estudos anteriores, um estudo revelou que quando todas as variáveis de confundimento são ajustadas, o aumento do risco de neoplasia cutânea com a toma deste fármaco já não é significativo.<sup>26,67</sup> Desta forma, há autores que defendem que os fatores de

risco para o desenvolvimento de neoplasias cutâneas não-melanoma se sobrepõem aos fatores de risco para a terapêutica com voriconazole (idade avançada, género masculino, imunossupressão, DPOC, hábitos tabágicos, entre outros) constituindo pois variáveis de confundimento.<sup>50,67</sup>

Apesar da população imunodeprimida constituir a maioria dos indivíduos sujeitos à toma prolongada de voriconazole e a imunodepressão poder certamente ser um fator de sinergismo para o desenvolvimento de neoplasias cutâneas do tipo não melanoma nos doentes sob terapêutica com voriconazole,<sup>66</sup> o tempo de latência inferior ao esperado, a ausência de infeções víricas predisponentes<sup>64</sup> bem como as idades jovens de muitos destes doentes fazem crer que o défice imunitário não é por si só suficiente para explicar todos os casos. Além disso, doentes que recebem transplante durante a infância mas que não recebem voriconazole não desenvolvem CEC até chegar á idade adulta.<sup>40</sup> Outro aspeto relevante é que nestes doentes existe muitas vezes a toma concomitante de outros fármacos fotossensibilizantes (como as fluoroquinolonas) ou de fármacos que interferem com o metabolismo enzimático hepático e que podem aumentar as concentrações do voriconazole potenciando os efeitos fotossensibilizantes daquele (como os inibidores da bomba protões).<sup>40</sup>

Ainda assim, a correspondência temporal entre o início da terapêutica com voriconazole, o curto período de latência e o surgimento das lesões pré-neoplásicas e neoplásicas bem como o facto de estas regredirem quando o fármaco é suspenso é a favor da hipótese de estas estarem associadas à toma do fármaco num indivíduo já suscetível.

Relativamente ao MM, o uso de voriconazole também poderá estar associado ao aumento deste apesar de não existirem estudos epidemiológicos mas apenas descrições de alguns casos. Como exemplo temos o aparecimento de 5 melanomas *in situ* após reações de fotossensibilidade em 2 doentes sujeitos a terapêutica crónica com este medicamento:<sup>69</sup>

O primeiro caso trata-se de uma mulher de 39 anos, com fotótipo III de acordo com os graus definidos por Fitzpatrick, a quem em 1992 foi diagnosticada meningite a coccidioidomicose (vivia numa área endémica para a doença). Até então era saudável, sem imunodepressão ou outras patologias. Até Fevereiro de 2004 manteve terapêutica com fluconazole altura em que, devido a resistência ao fármaco, este foi substituído por voriconazole, 300mg, *2id*. Em Agosto do mesmo ano, surgiram lesões de pseudoporfiria que foram associadas à toma do voriconazole. Cerca de um ano após a toma do fármaco surgiu igualmente um eritema nas áreas fotoexpostas. A doente referiu exposição solar prolongada e uso de solários entre os 23 e 30 anos de idade mas negou qualquer história pessoal de fotossensibilidade ou de neoplasias cutâneas.

Em Janeiro de 2007, uma lesão suspeita localizada na hélix direita foi biopsada e sujeita a estudo anatomopatológico que revelou tratar-se de melanoma *in situ*, tendo sido depois excisada. A doente referiu ter pouco cuidado com a evicção da exposição solar, apesar de lhe ter sido prescrito hidroxicloroquina, 200mg, *2id* via oral e aconselhada a colocação de protetor solar com Mexoryl™. Devido ao facto da doente estar concomitantemente sob terapêutica com HCT (por edema idiopático dos membros inferiores) e da toma prolongada deste fármaco estar associada a reações de fotossensibilidade, este foi substituído por espironolactona e torsemida, não se verificando no entanto regressão das lesões de fotossensibilidade. Cinco meses depois, uma nova lesão de melanoma *in situ* foi diagnosticada na área do decote, do tipo lentigo maligno. A neoplasia foi tratada com recurso à cirurgia micrográfica de Mohs e a terapêutica com voriconazole foi substituída por fluconazole. Em Setembro de 2009 foram-lhe diagnosticados mais dois melanomas *in situ* (antebraço direito e superfície dorsal da mão esquerda). Estas neoplasias foram tratadas com sucesso através da cirurgia de Mohs.

O segundo caso trata-se de um doente do sexo masculino de 21 anos de idade e fotótipo III de acordo com os graus definidos por Fitzpatrick que em Março de 2003, devido a uma infeção a *Aspergillus*, iniciou tratamento com voriconazole, 200mg, via oral *2id*. Em 2005 iniciou um quadro de lesões nas áreas foto-expostas, do tipo lentigo actínico. Em Outubro de 2007 uma lesão suspeita no seu antebraço esquerdo foi biopsada e o respetivo estudo histológico revelou tratar-se de melanoma *in situ*, tendo sido depois excisada. Após este diagnóstico, o voriconazole foi substituído por posaconazole, não tendo sido descrito o surgimento de novas lesões, tendo até regredido as lesões lentiginosas que haviam surgido durante a terapêutica com o primeiro fármaco. Este doente tomava TMP/SMX desde o diagnóstico de doença granulomatosa crónica (80mg/400mg *2id*) mas negou qualquer reação de fotossensibilidade durante a toma deste fármaco antes de se instituir a terapêutica com voriconazole. Relativamente aos antecedentes familiares, tinha uma irmã mais velha com CBC aos 19 anos. Apesar de não ter sido comprovada a causalidade entre a toma de voriconazole e o desenvolvimento de MM, parece ser evidente que este fármaco induz a fotossensibilidade e acelera o fotoenvelhecimento da pele.<sup>50</sup> Alguns autores sugerem que seria interessante comparar os melanomas associados ao Xeroderma Pigmentoso com os melanomas associados à toma crónica de voriconazole.<sup>69</sup>

No conjunto dos estudos apresentados o voriconazole parece constituir por si só um fator de risco independente, ainda que não tenha sido ainda esclarecida a forma como este fármaco potencia a fotocarcinogénese. A compreensão da farmacocinética do voriconazole poderá ser útil na explicação dos mecanismos que estão na base da fototoxicidade e fotocarcinogénese. Por ter um elevado volume de distribuição, pensa-se que este medicamento e os seus metabolitos se possam encontrar em vários tecidos corporais, como a pele, tanto a nível intra como extracelular.<sup>50</sup> Apesar do voriconazole não absorver radiação no espectro UVA ou

UVB, o seu metabolito N-óxido é capaz de o fazer, funcionando assim como um cromóforo<sup>69</sup> envolvido na fotossensibilidade e fotocarcinogéneses, com potenciação do dano da RUV ao ADN, quer diretamente quer indiretamente, por oxidação, ou a diminuição da capacidade de reparação do ADN.<sup>50</sup> O voriconazole poderá ainda amplificar a genotoxicidade e imunossupressão local e sistémica induzida pela RUV.<sup>41</sup>

Para melhor compreensão destes mecanismos seria conveniente realizar estudos pré-clínicos<sup>60</sup> assim como estudos farmacogenómicos na definição de polimorfismos dos genes de metabolização do voriconazole (CYP2C19, CYP3A4 e CYP2C9), na existência de metabolizadores rápidos ou lentos e na respetiva suscetibilidade ao desenvolvimento de neoplasias cutâneas.<sup>50</sup>

De momento, e uma vez que não são ainda conhecidos todos os mecanismos que estão na base da fotocarcinogéneses potenciada pelo voriconazole, medidas fotoprotetoras devem ser sempre levadas a cabo perante doentes sujeitos à toma crónica deste fármaco. Deve também ser tido em conta o fototipo de cada doente bem como os seus antecedentes dermatológicos, especialmente história pessoal ou familiar de neoplasias cutâneas.<sup>60</sup>

## **2.5 ANTI-HIPERTENSORES**

A terapêutica com anti-hipertensores é largamente utilizada não só como anti-hipertensiva mas também no tratamento de diversas patologias como arritmias, enxaqueca, glaucoma, entre outras. Dada a elevada prevalência da hipertensão arterial na nossa população, as terapêuticas prolongadas e as já conhecidas propriedades fotossensibilizantes de alguns destes fármacos, torna-se importante estudar a sua capacidade de funcionar como agentes capazes de potenciar o papel da RUV no desenvolvimento da fotocarcinogéneses.

Um estudo desenvolvido na Dinamarca por Jensen *et al*<sup>36</sup> recorreu a bases de dados daquele país para cruzar a incidência de neoplasias cutâneas naquela população com as informações relativas à prescrição de terapêutica diurética e considerou clinicamente relevante a relação entre a toma da associação amilorida com HCT e o desenvolvimento de CEC cutâneo e de MM, com um risco tanto maior quanto mais prolongada a terapêutica com estes fármacos. Segundo o mesmo estudo, também a toma de indapamida poderá favorecer o desenvolvimento de MM (tabela 9). Contudo, não se verificou aumento do risco de CBC o que poderá ser justificado por o tempo de latência entre a exposição solar e o desenvolvimento de CBC ser superior ao do CEC.

Neste estudo foram tidas em conta possíveis variáveis de confundimento como a DPOC, doenças do tecido conjuntivo ou transplante de órgãos bem como a toma de glucocorticoides, pois estas também promovem o desenvolvimento de neoplasias cutâneas. Contudo, algumas falhas que poderão ser apontadas incluem a possibilidade de se considerar um não utilizador do fármaco como utilizador uma vez que nem sempre o facto de haver prescrição significa que o doente realmente a pratica. Além disso, as bases de dados podem não incluir todos os casos de neoplasias cutâneas não-melanoma já que muitas vezes os clínicos, por aquelas terem bom prognóstico, não as registam. Também não foi possível avaliar fenótipos cutâneos já que não faziam parte dos registos das bases de dados.

Tabela 9 – Uso de diuréticos fotossensibilizantes e risco de neoplasia cutânea<sup>36</sup>

Associação amilorida + hidroclorotiazida		
	IRR	95%CI
CBC	1,04	0,93-1,16
CEC	1,79	1,45-2,21
MM	1,43	1,09-1,88
Monoterapia com Indapamida		
	IRR	95%CI
MM	3,30	1,34-8,10

CBC – carcinoma basocelular; CEC – carcinoma espinho-celular cutâneo; CI – *confidence interval*; IRR – *incidence rate ratio*; MM – melanoma maligno

Outro estudo desenvolvido na Dinamarca com mais 7 anos de seguimento que o anterior e que abrangeu uma maior área, observou uma relação estatisticamente significativa entre a toma prolongada de diuréticos e o desenvolvimento de CEC (OR 1,19; 95%CI: 1,06-1,33) e entre a terapêutica de longa duração com antagonistas dos recetores da angiotensina e MM (OR 1,53; 95%CI: 1,05-2,23).<sup>70</sup> Ao contrário do estudo anterior, não foi encontrada associação entre a toma da associação amilorida e hidroclorotiazida e MM. Esta diferença de resultados poderá ser explicada pelos critérios usados nos dois estudos para classificar um indivíduo como utilizador destes diuréticos (no primeiro estudo bastava uma prescrição, enquanto que no segundo eram necessárias mais de duas).<sup>70</sup> Entre os fatores que poderão enviesar os resultados neste tipo de estudos que não recorrem a entrevistas mas sim a bases de dados temos que os doentes sob terapêutica crónica com diuréticos poderão à partida ter já mais cuidado com a exposição solar e desta forma diminuir o risco de desenvolver neoplasias cutâneas, enviesando assim os resultados.

Outro estudo epidemiológico prospetivo que recorreu a registos de bases de dados holandesas, desenvolvido por Ruiters *et al*<sup>29</sup>, estabeleceu uma relação entre a terapêutica com diuréticos da ansa, como furosemida e bumetanida, e o desenvolvimento de CBC, especialmente nos indivíduos com tendência a queimadura solar, sugerindo que estes medicamentos diminuem a DME. Esta conclusão veio corroborar os estudos anteriores, pois a mesma relação não foi encontrada entre o CBC e o uso de agentes poupadores de potássio ou tiazidas. O tempo de seguimento destes doentes, cerca de duas décadas, permitiu um estudo mais realista de neoplasias com maior tempo de latência, como o CBC.

Um dos problemas dos estudos até agora apresentados é que incluem áreas geográficas muito limitadas. Contrariando isso, um estudo de coorte prospetivo que envolveu 58213 indivíduos de raça caucasiana abrangendo vastas áreas geográficas nos Estados Unidos da América,

analisou a relação entre a terapêutica com diuréticos fotossensibilizantes e o desenvolvimento de CBC, tendo em conta variáveis como fotótipo, dados antropométricos, hábitos de exposição solar e estilo de vida.<sup>2</sup> Os resultados obtidos sugerem que os doentes com elevado índice de massa corporal ou obesos e sob terapêutica com diuréticos apresentam um risco significativamente aumentado de desenvolver CBC (HR=1,43 (95%CI: 1,16-1,76) e HR=1,43 (95%CI: 1,09-1,88), respetivamente) sendo que tal não se verificou entre os indivíduos com peso considerado normal (HR=0,99 (95%CI: 0,81-1,21)). Esta interessante observação sugere que os indivíduos com maior índice de massa corporal podem necessitar de maiores doses de diuréticos ou de terapêuticas mais longas ou que, por outro lado, podem apresentar menores taxas de metabolismo deste fármacos ficando mais vulneráveis às propriedades fotossensibilizantes dos mesmos.<sup>2</sup> Infelizmente, este estudo não registou as localizações mais comuns de CBC nem discriminou o diurético prescrito a cada doente.

## 2.6 ANTI-INFLAMATÓRIOS NÃO ESTERÓIDES

Relativamente aos anti-inflamatórios não esteroides, a capacidade de potenciar a fotocarcinogénese parece depender das classes de fármacos utilizadas. Se para o ácido acetilsalicílico alguns estudos parecem mostrar que pode ter até algum papel protetor contra o desenvolvimento de neoplasias cutâneas, para os derivados do ácido propiónico ocorre o contrário com aumento da incidência de neoplasias cutâneas (IRR 1,33, 95%CI: 1,14-1,54).<sup>12</sup> Por outro lado, alguns autores não estabeleceram qualquer relação entre a terapêutica com AINEs e o risco de desenvolver tumores cutâneos. Um exemplo disso é um estudo de coorte levado a cabo nos Estados Unidos da América, no qual não foi estabelecida qualquer relação entre o uso deste grupo de fármacos e o desenvolvimento de CBC (HR=1,04, 95%CI: 0,92-



1,16), apesar de ser importante referir que não há informação das doses usadas e pode haver erros no tempo de exposição já que os dados foram recolhidos através de questionários.<sup>6</sup>

Por sua vez, um estudo *in vitro* em linhas celulares de queratinócitos humanos (HaCat) estudou o potencial fototóxico do cetoprofeno sob intensidades de RUV semelhantes às ambientais<sup>21</sup>. Este anti-inflamatório não esteroide, utilizado sobretudo de forma tópica como gel, pareceu induzir a produção de ROS através de reações fotodinâmicas tipo II capazes de danificar tanto a cadeia de ADN como organelos celulares tais como as mitocôndrias e os lisossomas.<sup>21</sup> Desta forma parece interessante promover estudos que analisem melhor o papel dos anti-inflamatórios não esteroides no desenvolvimento de neoplasias cutâneas.<sup>12</sup>

## 2.7 AMIODARONA

Alguns autores têm levantado a hipótese da amiodarona, um antiarrítmico usado nas taquicardias ventriculares e supraventriculares, estar associada ao risco de desenvolver neoplasias mas o seu papel no cancro cutâneo não está ainda bem estabelecido.<sup>71</sup>

Desta forma, foram já descritos alguns casos de doentes que desenvolveram CBC após terapêuticas prolongadas com este medicamento. A título de exemplo temos o caso de um doente do sexo masculino, de 74 anos de idade, com fototipo II definido pelos graus de Fitzpatrick, sujeito a terapêutica com amiodarona durante 8 anos por fibrilação auricular. Um ano após o início da terapêutica surgiram lesões de fototoxicidade que evoluiu para uma descoloração azul-acinzentada das áreas expostas. Cerca de 4 anos mais tarde, múltiplas lesões de CBC surgiram em áreas fotoexpostas e não fotoexpostas, tendo a terapêutica antiarrítmica sido substituída por bloqueadores beta e varfarina. Dois anos mais tarde, surgiu

MM *in situ* no ombro esquerdo, sugerindo que as lesões de fotossensibilidade provocadas pela amiodarona poderão favorecer o aparecimento destas neoplasias.<sup>72</sup>

\*\*\*

## DISCUSSÃO

A possível relação entre a terapêutica com fármacos fotossensibilizantes e a potenciação da fotocarcinogénese tem sido um tema de crescente interesse nos últimos anos pois além de muitos destes fármacos serem de uso comum na prática clínica, surgem sempre novos medicamentos cujas reações adversas cutâneas a longo prazo se desconhecem. Assim, vários estudos *in vitro*, *in vivo* em animais e até epidemiológicos têm analisado esta questão e, apesar de alguns resultados serem controversos, vários dados parecem evidenciar que a utilização de determinados fármacos fotossensibilizantes pode aumentar de forma significativa o risco de neoplasias cutâneas, sendo este um risco cumulativo que depende da dose de fármaco instituída e do tempo de exposição à radiação. É ainda importante realçar que este efeito parece ser mais acentuado nos indivíduos que apresentam outras comorbilidades como a imunodepressão ou doenças crónicas e está também dependente de determinadas características do doente como o fotótipo, os hábitos de exposição solar, a presença de heliodermia ou antecedentes pessoais ou familiares de neoplasias cutâneas.<sup>66</sup>

A relevância destes dados reside no facto de a maioria destes fármacos ser usado rotineiramente na prática clínica. Além dos psoralenos, cujas propriedades potenciadoras da carcinogénese estão já bem estabelecidas, também as fluoroquinolonas, certos medicamentos imunossuppressores, antifúngicos como o voriconazole, alguns anti-hipertensores, os inibidores da RAF e até AINEs parecem ter efeitos co-carcinogénicos com a RUV. Desta

forma, apesar de a toma destes e de outros fármacos com propriedades fotossensibilizantes ser generalizada, há ainda poucos estudos epidemiológicos acerca da potenciação da fotocarcinogénese por parte destes medicamentos e muitas vezes os resultados são contraditórios.<sup>32</sup> Acresce ainda que os estudos epidemiológicos desenvolvidos até à data detêm alguns problemas como amostras pequenas, limitadas extensões geográficas,<sup>2</sup> tempos de seguimento curtos e a presença de variáveis de confundimento. Entra estas podemos citar por exemplo, que muitos fármacos fotossensibilizantes são utilizados em indivíduos que apresentam também outras comorbilidades que por si só podem favorecer o desenvolvimento de neoplasias cutâneas (imunossupressão, doenças do tecido conjuntivo, DPOC, entre outras).<sup>36</sup>

Além disso, nos estudos em que se recorre a bases de dados para cruzar informações entre desenvolvimento de neoplasia cutâneas e a prescrição medicamentosa, não são tidos em conta os fotótipos dos indivíduos, cor de cabelo e olhos, a tendência para bronzear/queimar, a quantidade de queimaduras solares durante a infância, os hábitos de exposição solar e de outros indicadores do estilo de vida. Neste tipo de amostras pode ainda suceder que casos de CBC ou CEC não sejam registados pelos clínicos e por isso não constem das bases de dados subestimando o número de neoplasias. Tal pode acontecer devido ao facto de alguns clínicos negligenciarem as ocorrências de CBC e de CEC, dada a relativa facilidade de tratamento e o bom prognóstico quando a deteção é precoce. Muitas vezes acontece ainda que, tratando-se de doentes imunodeprimidos ou com outras comorbilidades graves, se associe os casos de neoplasias cutâneas a estas patologias e não à toma de determinados fármacos.

Dadas as questões éticas que se levantam no âmbito da experimentação humana, os estudos *in vitro* e *in vivo* em animais têm revelado importantes avanços no conhecimento desta temática mas a extrapolação dos resultados por eles obtidos para a espécie humana não é linear e deve ser feita com cautela. Alguns destes estudos apresentam ainda resultados difíceis de

interpretar e comparar devido à ausência de uniformização nos tratamentos, fontes de emissão da luz ou dose de radiação.

Outro aspeto importante e que na maior parte dos estudos não foi tido em conta é que os vários tipos de cancro cutâneo têm mecanismos distintos de promoção e de desenvolvimento e portanto não devem ser englobados num só grupo de neoplasias quando queremos estudar a sua promoção e desenvolvimento, mas antes como patologias individuais. Além disso, enquanto alguns estudos se debruçaram sobre as propriedades fotossensibilizantes de classes de fármacos como um todo, outros analisaram cada fármaco individualmente. Assim, são necessários ensaios clínicos mais robustos nesta área, com tempos de estudo mais longos e que tenham em conta outros fatores como o tempo de exposição solar, a idade da toma do fármaco, o tempo de terapêutica e que os correlacionem com a estrutura e propriedades do mesmo, como o espectro de absorção da RUV.

Posto isto, dada a evidência cada vez mais acentuada dos efeitos co-carcinogénicos de alguns fármacos fotossensibilizantes, os benefícios e os riscos da sua utilização devem sempre ser cuidadosamente ponderados. Por exemplo, no caso do recurso aos inibidores da RAF no tratamento do MM com mutação do BRAF, que é a neoplasia cutânea mais agressiva, o surgimento de CEC e KA pode ser considerado aceitável se atempadamente detetado e tratado.<sup>43</sup> De igual modo, as infeções fúngicas em indivíduos imunodeprimidos têm elevadas taxas de morbilidade e mortalidade e por isso a terapêutica e a profilaxia com voriconazole continua a ser importante uma vez que poucos antifúngicos apresentam a sua eficácia. Assim, como não existem protocolos que estabelecem as doses e duração mais adequadas da terapêutica com o voriconazole,<sup>61</sup> cabe aos clínicos individualizar o tratamento de cada doente.

Muito importante ainda é que só uma pequena parte dos doentes sob terapêutica com fármacos fotossensibilizantes é acompanhado regularmente por um dermatologista.<sup>42</sup> Ora,

com o aumento do uso de medicamentos fotossensibilizantes bem como com o aumento da esperança média de vida dos doentes sujeitos a estas terapêuticas é importante tomar medidas profiláticas perante estes indivíduos, quer a terapêutica seja de curta ou de longa duração. Entre os conselhos que devem sempre ser transmitidos aos doentes inclui-se a evicção de exposição solar durante a terapêutica com estes fármacos e até alguns dias depois, sobretudo nas horas de maior intensidade. Quando tal não for de todo possível devem ser usadas roupas adequadas (preferencialmente com fator de proteção ultravioleta (UPF) superior a 40,<sup>40</sup> camisolas de mangas compridas, calças, chapéus com abas capazes de proteger a face e óculos de sol). Também a aplicação generosa de protetor solar com fator de proteção solar (SPF) adequado é imprescindível e deve incluir proteção contra a RUVA. Deve igualmente ser aconselhado o uso de batom que confira proteção contra a RUVA.<sup>40</sup> O desenvolvimento de filtros químicos e físicos, como o dióxido de titânio, poderá contribuir para a eficácia de todas estas medidas.<sup>8</sup>

Todos estes cuidados não devem ser apenas tomados pelos indivíduos que passam muitas horas ao ar livre já que, por exemplo, o vidro da janela não absorve a RUVA e por isso até dentro do automóvel ou de casa deve haver precaução. Outra medida preventiva, caso a evicção da exposição solar não seja possível, é a toma do fármaco ao fim do dia para que nas horas com maior intensidade UV a concentração sérica e cutânea sejam menores.<sup>14</sup> O uso de solários deve ser prontamente desaconselhado e a fototerapia deve ser cuidadosamente ponderada.<sup>40</sup> Além disso, é perentório oferecer a estes doentes um rigoroso seguimento por dermatologistas experientes no sentido de detetar atempadamente as lesões potencialmente neoplásicas e oferecer um tratamento rápido e eficaz.

O uso de agentes fotoprotetores orais e sistémicos com funções antioxidantes capazes de neutralizar a produção de radicais livres, apesar de não conseguirem oferecer por si só uma proteção adequada, poderá ser um complemento para as já citadas medidas preventivas. Entre

eles temos os carotenoides, as vitaminas C e E e até mesmo extratos naturais de plantas como os polifenóis presentes por exemplo no chá verde.<sup>8</sup> A utilidade do uso de acitretina, retinol e isotretinoína é ainda controversa.<sup>39</sup> Mais recentemente tem sido abordada a possível introdução de moléculas de lipossomas compostas por enzimas capazes de identificar e reparar danos no ADN nos cremes de proteção solar, como a fotoliase e a endonuclease,<sup>8</sup> o que poderá ser uma alternativa bastante promissora nestes doentes.

Futuramente, uma outra forma de ultrapassar o potencial co-carcinogénico que alguns fármacos apresentam com a RUVA, poderá ser associá-los com outras substâncias capazes de anular este efeito. Por exemplo, no caso do vemurafenib, a sua associação com inibidores da MEK poderá permitir o seu uso sem contudo aumentar o risco de desenvolver neoplasias cutâneas do tipo não melanoma. Para tal, é fundamental que se aprofundem os conhecimentos acerca dos mecanismos através dos quais estes fármacos podem potenciar a fotocarcinogénese. Assim, será importante desenvolver estudos pré-clínicos que avaliem a fotogenotoxicidade, a reatividade fotoquímica, a fotosssegurança e a capacidade de potenciação da fotocarcinogénese dos diferentes fármacos.<sup>26</sup> Por exemplo, os testes de micronúcleos induzidos pela RUV *in vivo* em pele de ratinhos parece ser um promissora possibilidade para estudar a fototoxicidade e a fotocarcinogénese de diversos fármacos.<sup>73</sup>

\*\*\*

## CONCLUSÃO

Em suma, parecem existir já várias evidências de que a terapêutica com medicamentos fotossensibilizantes pode promover graves efeitos a longo prazo. Dado o aumento da incidência de neoplasias cutâneas bem como o envelhecimento da população, a associação

entre a toma de determinados fármacos de uso corrente e a potenciação da fotocarcinogénese tem sido uma área de interessantes estudos e que continua em desenvolvimento. Desta forma, é fundamental consciencializar os clínicos para este facto, alertando para a necessidade da instituição de medidas preventivas. Importante é também o desenvolvimento de mais e melhores estudos epidemiológicos bem como de meios e técnicas capazes de aprofundar os efeitos fotocarcinogénicos dos fármacos antes da sua introdução no mercado.

## REFERÊNCIAS BIBLIOGRÁFICAS

- 1 - de Vries E, Trakatelli M, Kalabalikis D, Ferrandiz L, Ruiz-de-Casas A, Moreno-Ramirez D, et al. Known and potential new risk factors for skin cancer in European populations: a multicentre case-control study. *Br J Dermatol*. 2012; 167:1-13.
- 2 - McDonald E, Freedman DM, Alexander BH, Doody MM, Tucker MA, Linet MS, et al. Prescription diuretic use and risk of basal cell carcinoma in the nationwide U.S. radiologic technologists cohort. *Cancer Epidemiol Biomarkers Prev*. 2014; 23(8):1539-45.
- 3 - Norval M, Halliday GM. The consequences of UV-induced immunosuppression for human health. *Photochem Photobiol*. 2011; 87(5):965-77.
- 4 - Molina BD, Leiro MG, Pulpon LA, Mirabet S, Yanez JF, Bonet LA, et al. Incidence and risk factors for nonmelanoma skin cancer after heart transplantation. *Transplant Proc*. 2010; 42(8):3001-5.
- 5 - World Health Organization. Ultraviolet radiation and the INTERSUN Programme [document on the Internet]; 2015 [updated 2015; cited 2015 August 17]. Available from: <http://www.who.int/uv/faq/skincancer/en/index1.html>.
- 6 - Cahoon EK, Rajaraman P, Alexander BH, Doody MM, Linet MS, Freedman DM. Use of nonsteroidal anti-inflammatory drugs and risk of basal cell carcinoma in the United States Radiologic Technologists study. *Int J Cancer*. 2012; 130(12):2939-48.
- 7 - Kozma B, Eide MJ. Photocarcinogenesis: an epidemiologic perspective on ultraviolet light and skin cancer. *Dermatol Clin*. 2014; 32(3):301-13, viii.



- 8 - Skotarczak K, Osmola-Mankowska A, Lodyga M, Polanska A, Mazur M, Adamski Z. Photoprotection: facts and controversies. *Eur Rev Med Pharmacol Sci.* 2015; 19(1):98-112.
- 9 - Rigel DS. Cutaneous ultraviolet exposure and its relationship to the development of skin cancer. *J Am Acad Dermatol.* 2008; 58:S129-32.
- 10 - Maddodi N, Setaluri V. Role of UV in cutaneous melanoma. *Photochem Photobiol.* 2008; 84(2):528-36.
- 11 - Nishisgori C. Current concept of photocarcinogenesis. *Photochem Photobiol Sci.* 2015.
- 12 - Siiskonen SJ, Koomen ER, Visser LE, Herings RM, Guchelaar HJ, Stricker BH, et al. Exposure to phototoxic NSAIDs and quinolones is associated with an increased risk of melanoma. *Eur J Clin Pharmacol.* 2013; 69(7):1437-44.
- 13 - Kunisada M, Masaki T, Ono R, Morinaga H, Nakano E, Yogianti F, et al. Hydrochlorothiazide enhances UVA-induced DNA damage. *Photochem Photobiol.* 2013; 89(3):649-54.
- 14 - Gonçalo M. Phototoxic and Photoallergic Reactions. In: Johansen D., Frosch P., Lepoittevin JP (Eds). *Contact Dermatitis.* 4th ed. Berlin: Springer; 2011. 361-376
- 15 - Cadet J, Mouret S, Ravanat JL, Douki T. Photoinduced damage to cellular DNA: direct and photosensitized reactions. *Photochem Photobiol.* 2012; 88(5):1048-65.
- 16 - Itoh T, Miyauchi-Hashimoto H, Sugihara A, Tanaka K, Horio T. The photocarcinogenesis of antibiotic lomefloxacin and UVA radiation is enhanced in xeroderma pigmentosum group A gene-deficient mice. *J Invest Dermatol.* 2005; 125(3):554-9.
- 17 - Young AR. Chromophores in human skin. *Phys Med Biol.* 1997; 42(5):789-802.

- 18 - Norval M. The mechanisms and consequences of ultraviolet-induced immunosuppression. *Prog Biophys Mol Biol.* 2006; 92(1):108-18.
- 19 - Gibbs NK, Norval M. Photoimmunosuppression: a brief overview. *Photodermatol Photoimmunol Photomed.* 2013; 29(2):57-64.
- 20 - Schwarz T, Beissert S. Milestones in photoimmunology. *J Invest Dermatol.* 2013; 133:E7-E10.
- 21 - Ray RS, Mujtaba SF, Dwivedi A, Yadav N, Verma A, Kushwaha HN, et al. Singlet oxygen mediated DNA damage induced phototoxicity by ketoprofen resulting in mitochondrial depolarization and lysosomal destabilization. *Toxicology.* 2013; 314(2-3):229-37.
- 22 - Runger TM. How different wavelengths of the ultraviolet spectrum contribute to skin carcinogenesis: the role of cellular damage responses. *J Invest Dermatol.* 2007; 127(9):2103-5.
- 23 - Madan V, Hoban P, Strange RC, Fryer AA, Lear JT. Genetics and risk factors for basal cell carcinoma. *Br J Dermatol.* 2006; 154:5-7.
- 24 - Perrett CM, Walker SL, O'Donovan P, Warwick J, Harwood CA, Karran P, et al. Azathioprine treatment photosensitizes human skin to ultraviolet A radiation. *Br J Dermatol.* 2008; 159(1):198-204.
- 25 - Gonçalo M., Giménez-Arnau A. Drug Photosensitivity. In: Katsambas A, Lotti T., Dessinioti C., D'Erme A. (Eds). *European Handbook of Dermatological Treatments.* 3rd ed. Berlin: Springer, 2015. 233-252

- 26 - O'Gorman SM, Murphy GM. Photosensitizing medications and photocarcinogenesis. *Photodermatol Photoimmunol Photomed*. 2014; 30(1):8-14.
- 27 - Peacock M, Brem R, Macpherson P, Karran P. DNA repair inhibition by UVA photoactivated fluoroquinolones and vemurafenib. *Nucleic Acids Res*. 2014; 42(22):13714-22
- 28 - Robinson SN, Zens MS, Perry AE, Spencer SK, Duell EJ, Karagas MR. Photosensitizing agents and the risk of non-melanoma skin cancer: a population-based case-control study. *J Invest Dermatol*. 2013; 133(8):1950-5.
- 29 - Ruiter R, Visser LE, Eijgelsheim M, Rodenburg EM, Hofman A, Coebergh JW, et al. High-ceiling diuretics are associated with an increased risk of basal cell carcinoma in a population-based follow-up study. *Eur J Cancer*. 2010; 46:2467-72.
- 30 - Placzek M, Eberlein-Konig B, Przybilla B. Association between actinic keratoses and potentially photosensitizing drugs. *N Engl J Med*. 1999; 341(19):1474-5.
- 31 - de Guidi G, Bracchitta G, Catalfo A. Photosensitization reactions of fluoroquinolones and their biological consequences. *Photochem Photobiol*. 2011; 87(6):1214-29.
- 32 - Kaae J, Boyd HA, Hansen AV, Wulf HC, Wohlfahrt J, Melbye M. Photosensitizing medication use and risk of skin cancer. *Cancer Epidemiol Biomarkers Prev*. 2010; 19(11):2942-9.
- 33 - Stern RS, Bolshakov S, Nataraj AJ, Ananthaswamy HN. p53 mutation in nonmelanoma skin cancers occurring in psoralen ultraviolet a-treated patients: evidence for heterogeneity and field cancerization. *J Invest Dermatol*. 2002; 119(2):522-6.

- 34 - Oliveira HS, Goncalo M, Figueiredo AC. Photosensitivity to lomefloxacin. A clinical and photobiological study. *Photodermatol Photoimmunol Photomed*. 2000; 16(3):116-20.
- 35 - Murata K, Sugita K, Kobayashi M, Kabashima K, Tokura Y. Nadifloxacin downmodulates antigen-presenting functions of epidermal Langerhans cells and keratinocytes. *J Dermatol Sci*. 2006; 42(2):91-9.
- 36 - Jensen AO, Thomsen HF, Engebjerg MC, Olesen AB, Sorensen HT, Karagas MR. Use of photosensitising diuretics and risk of skin cancer: a population-based case-control study. *Br J Cancer*. 2008; 99(9):1522-8.
- 37 - O'Donovan P, Perrett CM, Zhang X, Montaner B, Xu YZ, Harwood CA, et al. Azathioprine and UVA light generate mutagenic oxidative DNA damage. *Science*. 2005; 309(5742):1871-4.
- 38 - Gueranger Q, Li F, Peacock M, Larnicol-Fery A, Brem R, Macpherson P, et al. Protein oxidation and DNA repair inhibition by 6-thioguanine and UVA radiation. *J Invest Dermatol*. 2014; 134(5):1408-17.
- 39 - Peyrin-Biroulet L, Khosrotehrani K, Carrat F, Bouvier AM, Chevaux JB, Simon T, et al. Increased risk for nonmelanoma skin cancers in patients who receive thiopurines for inflammatory bowel disease. *Gastroenterology*. 2011; 141(5):1621-28.e1-5.
- 40 - Wong JY, Kuzel P, Mullen J, Lien D, Mahmood M, Conrad C, et al. Cutaneous squamous cell carcinoma in two pediatric lung transplant patients on prolonged voriconazole treatment. *Pediatr Transplant*. 2014; 18(6):E200-7.

- 41 - Morice C, Acher A, Soufir N, Michel M, Comoz F, Leroy D, et al. Multifocal aggressive squamous cell carcinomas induced by prolonged voriconazole therapy: a case report. *Case Rep Med.* 2010; 2010:351084.
- 42 - Sheu J, Hawryluk EB, Guo D, London WB, Huang JT. Voriconazole phototoxicity in children: a retrospective review. *J Am Acad Dermatol.* 2015; 72(2):314-20.
- 43 - Oberholzer PA, Kee D, Dziunycz P, Sucker A, Kamsukom N, Jones R, et al. RAS mutations are associated with the development of cutaneous squamous cell tumors in patients treated with RAF inhibitors. *J Clin Oncol.* 2012; 30(3):316-21.
- 44 - Su F, Viros A, Milagre C, Trunzer K, Bollag G, Spleiss O, et al. RAS mutations in cutaneous squamous-cell carcinomas in patients treated with BRAF inhibitors. *N Engl J Med.* 2012; 366(3):207-15.
- 45 - Brugiére C, Stefan A, Morice C, Cornet E, Moreau A, Allouche S, et al. Vemurafenib skin phototoxicity is indirectly linked to ultraviolet A minimal erythema dose decrease. *Br J Dermatol.* 2014; 171(6):1529-32.
- 46 - Stern RS. The risk of squamous cell and basal cell cancer associated with psoralen and ultraviolet A therapy: a 30-year prospective study. *J Am Acad Dermatol.* 2012; 66: 553-62.
- 47 - Stern RS, Nichols KT, Vakeva LH. Malignant melanoma in patients treated for psoriasis with methoxsalen (psoralen) and ultraviolet A radiation (PUVA). The PUVA Follow-Up Study. *N Engl J Med.* 1997; 336(15):1041-5.
- 48 - Stern RS. The risk of melanoma in association with long-term exposure to PUVA. *J Am Acad Dermatol.* 2001; 44(5):755-61.

49 - Klecak G, Urbach F, Urwyler H. Fluoroquinolone antibacterials enhance UVA-induced skin tumors. *J Photochem Photobiol B*. 1997; 37:174-81.

50 - Williams K, Mansh M, Chin-Hong P, Singer J, Arron ST. Voriconazole-associated cutaneous malignancy: a literature review on photocarcinogenesis in organ transplant recipients. *Clin Infect Dis*. 2014; 58:997-1002.

51 - Kuschal C, Thoms KM, Schubert S, Schafer A, Boeckmann L, Schon MP, et al. Skin cancer in organ transplant recipients: effects of immunosuppressive medications on DNA repair. *Exp Dermatol*. 2012; 21(1):2-6.

52 - Hofbauer GF, Attard NR, Harwood CA, McGregor JM, Dziunycz P, Iotzova-Weiss G, et al. Reversal of UVA skin photosensitivity and DNA damage in kidney transplant recipients by replacing azathioprine. *Am J Transplant*. 2012; 12(1):218-25.

53 - da Rocha Dias S, Salmonson T, van Zwieten-Boot B, Jonsson B, Marchetti S, Schellens JH, et al. The European Medicines Agency review of vemurafenib (Zelboraf(R)) for the treatment of adult patients with BRAF V600 mutation-positive unresectable or metastatic melanoma: summary of the scientific assessment of the Committee for Medicinal Products for Human Use. *Eur J Cancer*. 2013; 49(7):1654-61.

54 - Lacouture ME, Duvic M, Hauschild A, Prieto VG, Robert C, Schadendorf D, et al. Analysis of dermatologic events in vemurafenib-treated patients with melanoma. *Oncologist*. 2013; 18:314-22.

55 - Rinderknecht JD, Goldinger SM, Rozati S, Kamarashev J, Kerl K, French LE, et al. RASopathia skin eruptions during vemurafenib therapy. *PLoS One*. 2013; 8:1-11.

- 56 - Sosman JA, Kim KB, Schuchter L, Gonzalez R, Pavlick AC, Weber JS, et al. Survival in BRAF V600-mutant advanced melanoma treated with vemurafenib. *N Engl J Med.* 2012; 366(8):707-14.
- 57 - Anforth R, Fernandez-Penas P, Long GV. Cutaneous toxicities of RAF inhibitors. *Lancet Oncol.* 2013; 14(1):e11-8.
- 58 - Gelot P, Dutartre H, Khammari A, Boisrobert A, Schmitt C, Deybach JC, et al. Vemurafenib: an unusual UVA-induced photosensitivity. *Exp Dermatol.* 2013; 22(4):297-8.
- 59 - Su F, Viros A, Milagre C, Trunzer K, Bollag G, Spleiss O, et al. RAS mutations in cutaneous squamous-cell carcinomas in patients treated with BRAF inhibitors. *N Engl J Med.* 2012; 366(3):207-15.
- 60 - Epaulard O, Leccia MT, Blanche S, Chosidow O, Mamzer-Bruneel MF, Ravaud P, et al. Phototoxicity and photocarcinogenesis associated with voriconazole. *Med Mal Infect.* 2011; 41:639-45.
- 61 - Feist A, Lee R, Osborne S, Lane J, Yung G. Increased incidence of cutaneous squamous cell carcinoma in lung transplant recipients taking long-term voriconazole. *J Heart Lung Transplant.* 2012; 31(11):1177-81.
- 62 - Vadnerkar A, Nguyen MH, Mitsani D, Crespo M, Pilewski J, Toyoda Y, et al. Voriconazole exposure and geographic location are independent risk factors for squamous cell

carcinoma of the skin among lung transplant recipients. *J Heart Lung Transplant*. 2010; 29(11):1240-4.

63 - Riahi RR, Cohen PR. Voriconazole-associated phototoxicity. *Dermatol Online J*. 2011; 17(2):15.

64 - Epaulard O, Villier C, Ravaud P, Chosidow O, Blanche S, Mamzer-Bruneel MF, et al. A multistep voriconazole-related phototoxic pathway may lead to skin carcinoma: results from a French nationwide study. *Clin Infect Dis*. 2013; 57(12):e182-8.

65 - Smart SE, Crosby T, Jeyakumar A. An adolescent with a skin lesion. Squamous cell carcinoma of the skin secondary to voriconazole-induced photosensitivity. *JAMA Otolaryngol Head Neck Surg*. 2014; 140(10):979-80.

66 - Cowen EW, Nguyen JC, Miller DD, McShane D, Arron ST, Prose NS, et al. Chronic phototoxicity and aggressive squamous cell carcinoma of the skin in children and adults during treatment with voriconazole. *J Am Acad Dermatol*. 2010; 62:31-7.

67 - McLaughlin JM, Equils O, Somerville KT, Aram JA, Schlamm HT, Welch VL, et al. Risk-adjusted relationship between voriconazole utilization and non-melanoma skin cancer among lung and heart/lung transplant patients. *Transpl Infect Dis*. 2013; 15(4):329-43.

68 - McCarthy KL, Playford EG, Looke DF, Whitby M. Severe photosensitivity causing multifocal squamous cell carcinomas secondary to prolonged voriconazole therapy. *Clin Infect Dis*. 2007; 44(5):e55-6.



- 69 - Miller DD, Cowen EW, Nguyen JC, McCalmont TH, Fox LP. Melanoma associated with long-term voriconazole therapy: a new manifestation of chronic photosensitivity. *Arch Dermatol.* 2010; 146:300-4.
- 70 - Schmidt SA, Schmidt M, Mehnert F, Lemeshow S, Sorensen HT. Use of antihypertensive drugs and risk of skin cancer. *J Eur Acad Dermatol Venereol.* 2015.
- 71 - Su VY, Hu YW, Chou KT, Ou SM, Lee YC, Lin EY, et al. Amiodarone and the risk of cancer: a nationwide population-based study. *Cancer.* 2013; 119(9):1699-705.
- 72 - Maoz KB, Dvash S, Brenner S. Amiodarone-induced skin pigmentation and multiple basal-cell carcinomas. *Int J Dermatol.* 2009; 48:1398-400.
- 73 - Reus AA, Usta M, Kenny JD, Clements PJ, Pruijboom-Brees I, Aylott M, et al. The in vivo rat skin photomicronucleus assay: phototoxicity and photogenotoxicity evaluation of six fluoroquinolones. *Mutagenesis.* 2012; 27:721-9.