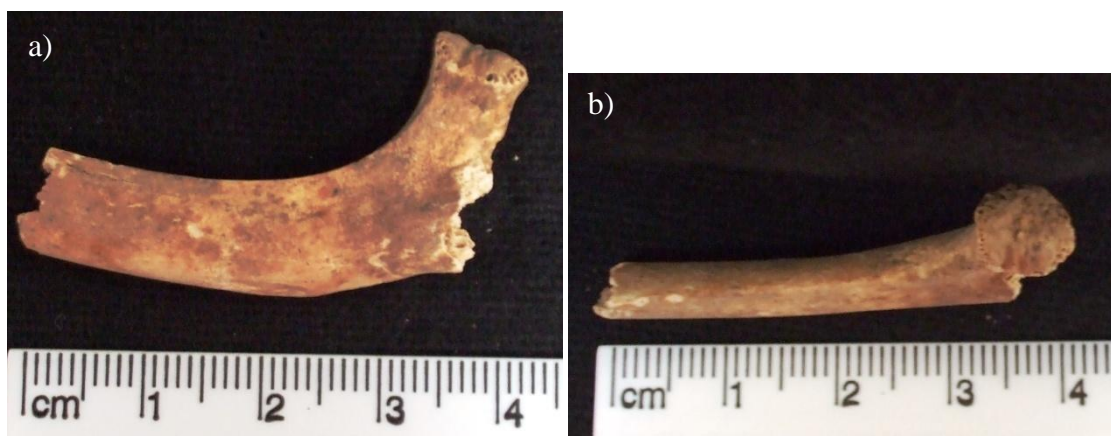


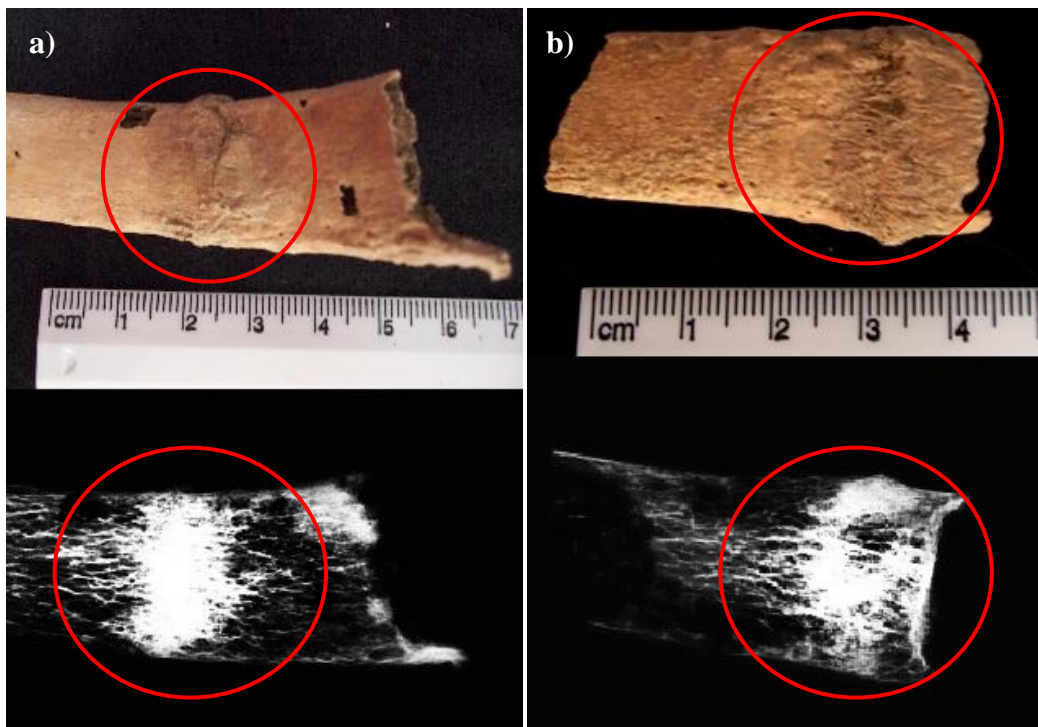
**Figura 5** – Fragmento de úmero de não adulto da sepultura 1. a) norma lateral. b) norma superior.



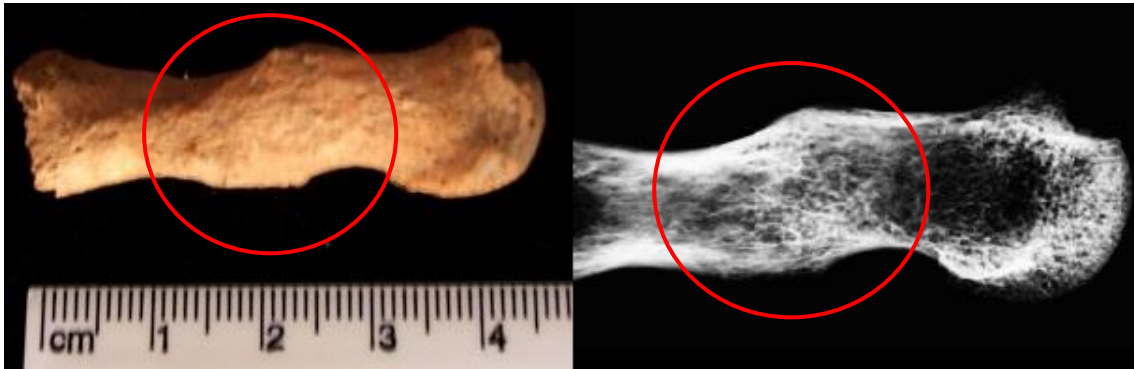
**Figura 6** – Fragmento de costela de não adulto da sepultura 1. a) norma lateral. b) norma posterior.



**Figura 8** – Vértex (T6 a T11) do indivíduo 1 da sepultura 2. Indícios de escoliose.



**Figura 9** – Duas costelas [a) e b)] com respectivos raio-x] com fractura do indivíduo 1 da sepultura 2.



**Figura 10** – Fragmento do 1º metacárpico com fractura do indivíduo 1 da sepultura 2.



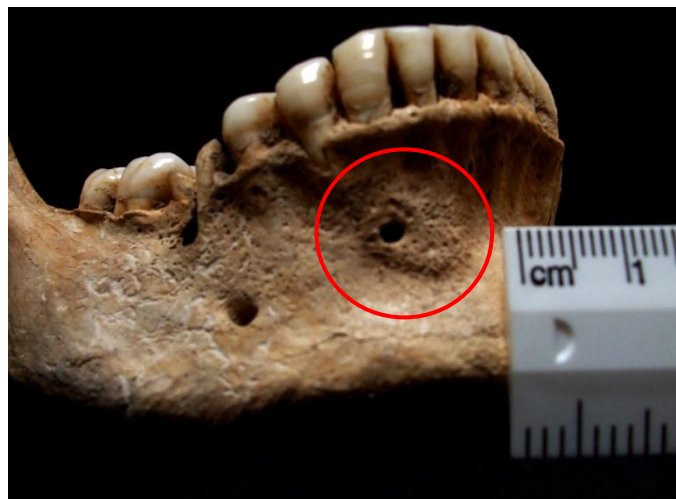**Figura 13** – Indícios de *cribra orbitalia* indivíduo 2 da sepultura 2.




**Figura 14** – Lesões líticas junto da extremidade distal da tíbia do indivíduo 3 da sepultura 2, não adulto.



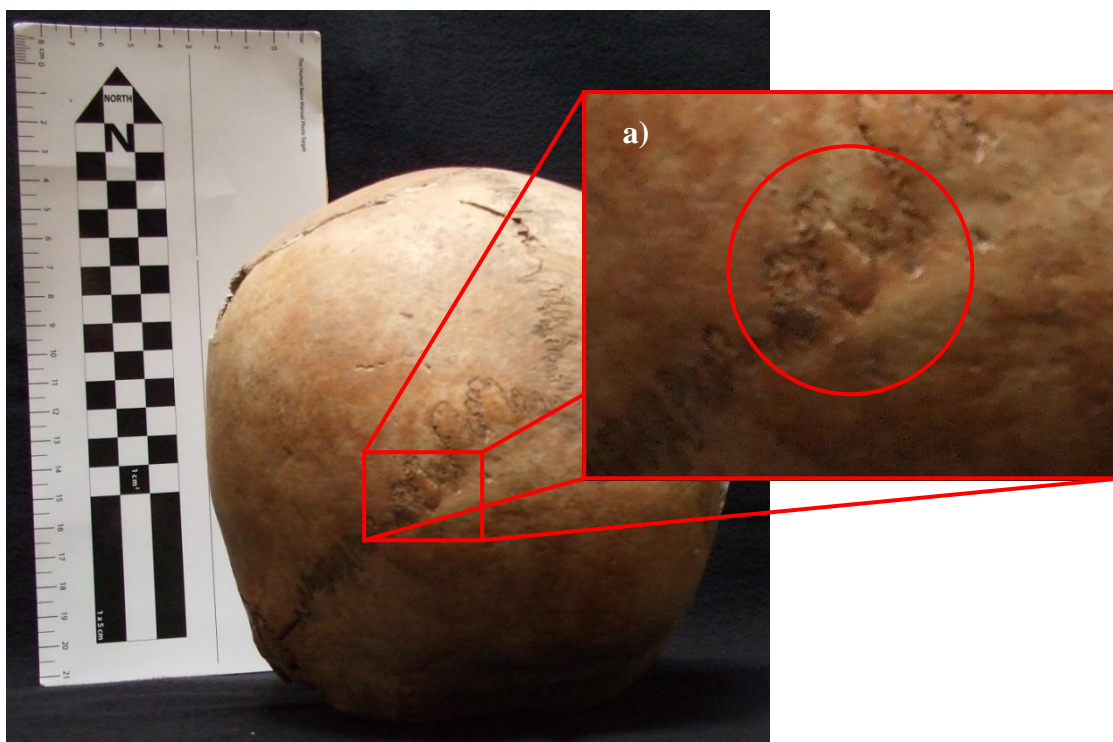
**Figura 17** – Ausência de fusão entre a primeira e segunda sacrada indivíduo 1 da sepultura 4.



**Figura 18** – Orifício na mandíbula do indivíduo 1 da sepultura 4.



**Figura 19** – Úmero esquerdo com exostose simétrica, do indivíduo 1 da sepultura 4. a) norma medial. b) norma lateral.



**Figura 22** – Presença de ossículos na sutura lambdóide no crânio do indivíduo 1 da sepultura 5. a) pormenor de ossículo, com círculo vermelho a indicar.



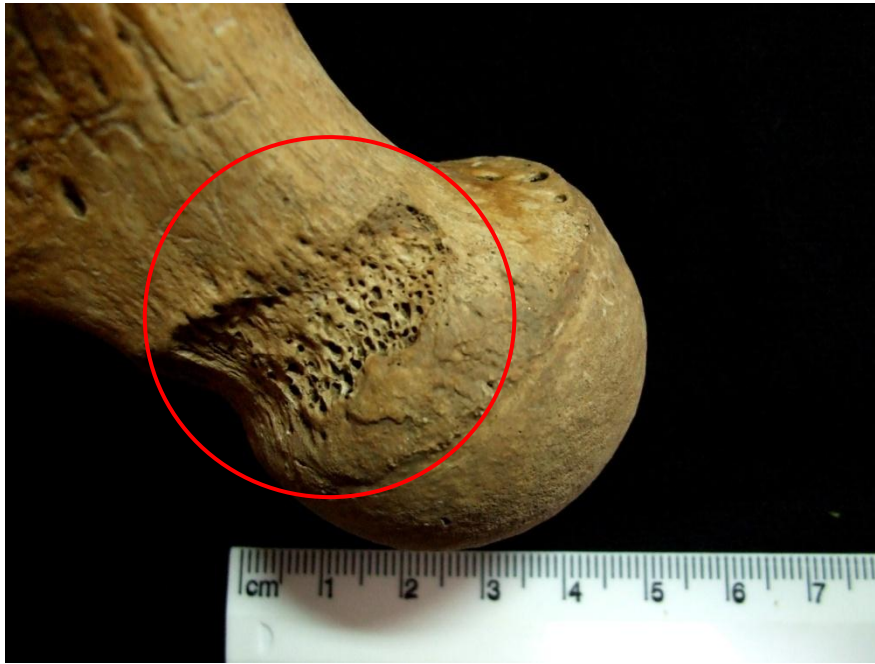**Figura 23** – Norma posterior do crânio do indivíduo 1 da sepultura 5. Especial atenção ao parietal esquerdo.



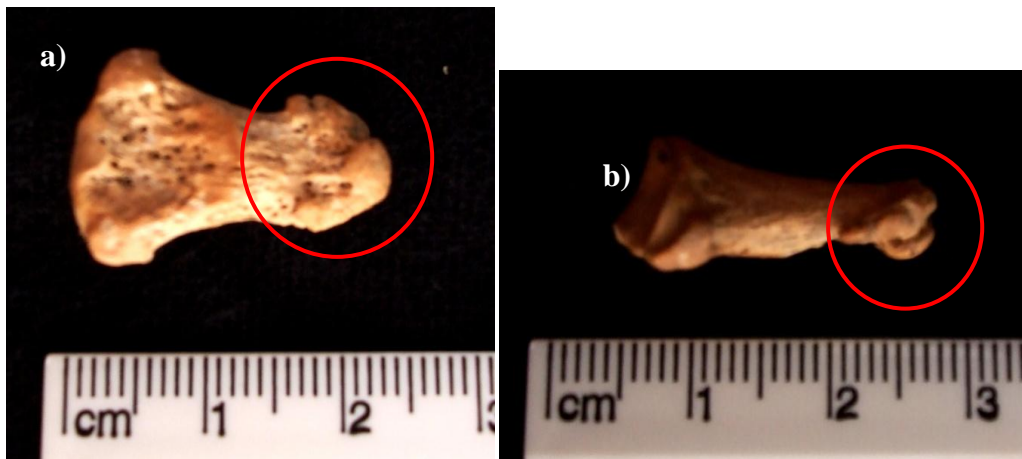
**Figura 24** – Fragmento de 5º metatársico de não adulto do espólio da sepultura 6.



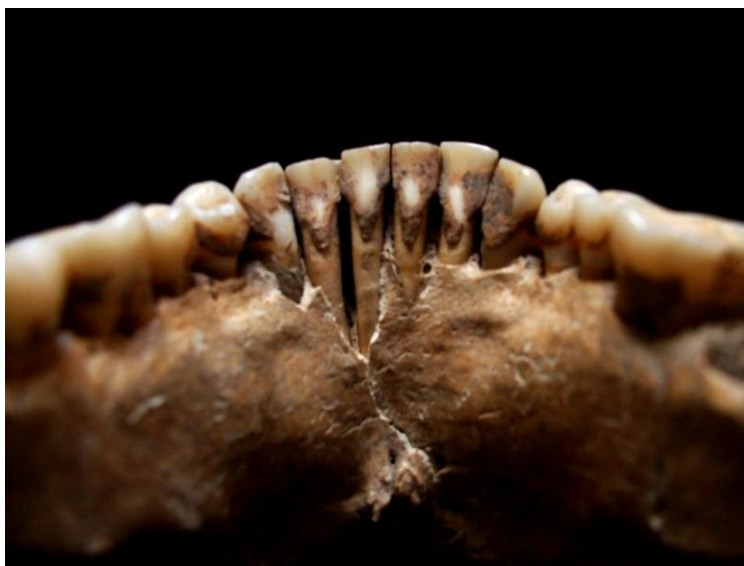**Figura 25** – Fragmento de perónio com possível infecção. Osso pertencente à quadricula B4 / UE 134.



**Figura 29** – *Cribra femoralis* no fêmur esquerdo do indivíduo 1 da sepultura 9.



**Figura 30** – Osteoartrose em forma de bola na primeira falange distal da mão do indivíduo 1 da sepultura 9. a) norma anterior. b) norma lateral.



**Figura 31** – Tártaro nos dentes do indivíduo 1 da sepultura 9.