



FACULDADE DE MEDICINA DA UNIVERSIDADE DE COIMBRA

**TRABALHO FINAL DO 6º ANO MÉDICO COM VISTA À ATRIBUIÇÃO DO
GRAU DE MESTRE NO ÂMBITO DO CICLO DE ESTUDOS DE MESTRADO
INTEGRADO EM MEDICINA**

EVA CATARINA BARROS SANTOS

CARCINOMA DIFERENCIADO DA TIROIDE
ARTIGO DE REVISÃO E APRESENTAÇÃO DE CASOS CLÍNICOS

ÁREA CIENTÍFICA DE CIRURGIA GERAL

**TRABALHO REALIZADO SOB A ORIENTAÇÃO DE:
PROFESSOR DOUTOR ANTÓNIO JOSÉ DA SILVA BERNARDES
DR. FERNANDO JOSÉ PACHECO DOS SANTOS MANATA**

MARÇO DE 2015

Eva Catarina Barros Santos

evacbsantos@gmail.com

Número de Aluna: 2009016002



Faculdade de Medicina da Universidade de Coimbra

“Carcinoma Diferenciado da Tiroide”

Artigo de Revisão e apresentação de casos clínicos

Área Científica de Cirurgia Geral

Trabalho Final com vista à atribuição do grau de mestre no âmbito do ciclo de estudos de

Mestrado Integrado em Medicina

Orientador: Professor Doutor António José da Silva Bernardes

Dr. Fernando José Pacheco dos Santos Manata

Coimbra, 2015

Índice

| | |
|--|----|
| Resumo | 6 |
| Abstract | 7 |
| Lista de acrónimos | 8 |
| Lista de figuras..... | 9 |
| Lista de tabelas..... | 10 |
| 1. Introdução | 11 |
| 2. Materiais e métodos | 12 |
| 3. Contexto histórico | 13 |
| 4. Anatomia da tiroide..... | 15 |
| 5. Epidemiologia..... | 19 |
| 6. Tipos histológicos | 20 |
| 7. Fatores de risco | 23 |
| 8. Formas familiares de carcinoma não medular da tiroide (CNMT)..... | 23 |
| 9. Biologia molecular..... | 25 |
| 10. Clínica..... | 27 |
| 11. Diagnóstico | 28 |
| 11.1. Nódulo da tiroide | 28 |
| 11.2. Abordagem ao nódulo da tiroide..... | 29 |
| 11.3. Abordagem ao Carcinoma Diferenciado da Tiroide..... | 34 |
| 11.3.1. Estadiamento..... | 34 |

| | |
|---|----|
| 11.3.2. Prognóstico | 36 |
| 11.3.3. Diagnóstico diferencial | 38 |
| 12. Tratamento | 40 |
| 12.1. Objetivos da conduta inicial ao CDT | 40 |
| 12.2. Classificação do risco | 41 |
| 12.3. Tratamento cirúrgico do tumor primário | 41 |
| 12.4. A tireoidectomia total (TT) – Ato cirúrgico e suas complicações | 42 |
| 12.5. Pré-operatório | 45 |
| 12.6. Indicações do tratamento cirúrgico | 46 |
| 12.7. Dissecção Linfática Ganglionar | 46 |
| 12.7.1. Drenagem linfática da tireoide | 47 |
| 12.7.2. Metastização linfática do CDT | 48 |
| 12.7.3. Dissecção Central do Pescoço (DCP) – ato cirúrgico e complicações | 49 |
| 12.7.4. Extensão da Dissecção Central do Pescoço (DCP) | 50 |
| 12.7.5. DCP Profilática/ Terapêutica | 51 |
| 12.7.6. Indicação para DCP no doente com CDT | 51 |
| 13. Pós-operatório | 52 |
| 13.1. Estadiamento pós-operatório | 52 |
| 13.2. Quantificar o tecido tireoideu remanescente pós-cirúrgico | 54 |
| 13.3. Terapêutica ablativa com I-131 – Indicação | 54 |
| 13.3.1. Preparação do doente para Terapêutica Ablativa com I-131 | 56 |
| 13.3.2. Exames a solicitar antes e depois da terapêutica ablativa com I-131 | 57 |
| 13.3.3. Atividade de I-131 a administrar | 58 |
| 13.4. Radioterapia externa | 58 |
| 14. Monitorização da doença a longo prazo | 60 |

| | |
|---|----|
| 14.1. Seguimento após terapêutica ablativa ou não – Periodicidade | 60 |
| 14.2. Critérios de cura..... | 62 |
| 14.3. Terapêutica supressiva com Levotiroxina | 62 |
| 14.4. Tratamento da doença metastática | 63 |
| 15. Novas terapias | 66 |
| 16. Conclusão..... | 67 |
| 17. Caso clínico 1 | 69 |
| 18. Caso clínico 2..... | 71 |
| Agradecimentos | 74 |
| Referências bibliográficas..... | 75 |

Resumo

O Carcinoma Diferenciado da Tiroide (CDT) é a neoplasia endócrina mais frequente (95%).

De todos os carcinomas, o da tiroide é o que tem aumentado mais de incidência: cerca de 3-4% ao ano, sendo o sexto tumor maligno mais diagnosticado na mulher.

O objetivo deste artigo é criar uma fonte de orientação e de suporte bibliográfico, atualizado, sobre o manejo e abordagem ao CDT. Pretende ainda, alertar a comunidade médica das corretas condutas a tomar face a uma suspeita de CDT, ou de um nódulo na tiroide, em linha de conta com as limitações das evidências e dos estudos.

Pretendeu-se elaborar um artigo de revisão, com todos os aspetos relacionados com o CDT, incluindo história, epidemiologia, etiologia, histologia, biologia molecular, apresentação clínica, diagnóstico, diagnóstico diferencial, tratamento, prognóstico, monitorização a longo prazo e novas terapias.

Finalmente o trabalho foi complementado com a apresentação de casos clínicos operados no Serviço de Cirurgia B dos CHUC.

Palavras-chave: Nódulo na tiroide; Carcinoma Diferenciado da Tiroide / Diagnóstico/ Tratamento/ Prognóstico.

Abstract

The differentiated thyroid cancer (DTC) is the most common endocrine cancer (95%).

Amongst all of the thyroid cancers this is the one that has had the biggest incidence increase: about 3-4% per year. Furthermore, it is the sixth most commonly diagnosed malignancy in women.

The main goal of this article was to update and create a trustworthy guide, focused on the management and approach of the differentiated thyroid cancer. On the other hand it was also a concern to alert the medical community to the correct behavior to adopt when faced with a suspect of CDT or a lump in the Thyroid, always taking into account the limitations of the evidence and the studies available.

The intention was to create a review article, with all aspects of the differentiated thyroid cancer, including history, epidemiology, etiology, histology, molecular biology, clinical presentation, diagnosis, differential diagnosis, treatment, prognosis, long-term monitoring and new treatment.

To sum it all, this review article was completed with the presentation of clinical cases operated in the Surgery Department B of the CHUC.

Keywords: Thyroid nodule; Differentiated thyroid cancer/ diagnosis/ treatment/ prognosis.

Lista de acrónios

| | |
|---|---|
| CDT – Carcinoma Diferenciado da Tireoide; | TT – Tireoidectomia total |
| CFT – Carcinoma Papilar da Tireoide; | AJCC – American Joint Committee on Cancer |
| CFT – Carcinoma Folicular da Tireoide; | ORL – Otorrinolaringologia |
| CMT – Carcinoma Medular da Tireoide; | DCP – Dissecção Central do Pescoço |
| CNMT – Carcinoma não Medular da Tireoide; | DCPU – Dissecção Central do Pescoço Unilateral |
| PAF – Polipose Adenomatosa Familiar; | DCPB – Dissecção Central do Pescoço Bileteral |
| BRAF – B-Raf proto-oncogene, serine/threonine kinase; | rTSH – Hormona estimulante da tireoide recombinante |
| RAS – Retrovirus Associated Sequence Oncogene; | L-T4 – Levotiroxina |
| RET/PTC – Ret Proto-oncogene/Papillary Thyroid Cancer; | PCI – Pesquisa de Corpo Inteiro |
| PAX8-PPAR – Paired Box gene 8 - Peroxisome Proliferator-Activated Receptor; | Tg – Tiroglobulina |
| HBME – Anti-Mesothelioma antibody; | PO – Pós-operatório |
| CK19 – Cytokeratin-19; | TK – Tirosina quinase |
| CD133 – Prominin-like protein 1; | ITKs – Inibidores da tirosina quinase |
| microRNA – micro Ácido ribonucléico | COX 2- Ciclo-oxigenase-2 |
| RNA – Ácido ribonucleico | RXR – Receptor X Retinóide |
| UST – Ultrassonografia da tireoide; | VEGF – Fator de Crescimento do Endotélio Vascular |
| MEN 2 – Multiple endocrine neoplasia | EGFR – Receptor do Fator de Crescimento Epidérmico |
| PAAF – Punção aspirativa por agulha fina; | FDA – Food and Drug Administration |
| FDG-PET – Fludeoxyglucose - Positron emission tomography | I-131 – Iodo radioativo 131 |
| TSH – Hormona estimulante da tireoide; | I-123 – Iodo radioativo 123 |
| ATA – American Thyroid Association; | UICC – International Union Against Cancer |
| Anti-TPO – anti-Tireoperoxidase; | AAT – Anticorpos Anti-tiroglobulina |
| TC – Tomografia Computorizada; | |
| RM – Ressonância Magnética; | |

Lista de figuras

| | |
|---|----|
| Figura 1 – Campos linfáticos da tireoide | 48 |
| Figura 2 – Algoritmo para terapêutica de Ablação Remanescente com I-131 (1) | 59 |
| Figura 3 – Algoritmo de monitorização do DTC 6 a 12 meses após terapêutica Ablativa com I-131 (1) | 65 |

Lista de tabelas

| | |
|---|----|
| Tabela 1 – Características clínicas e sonográficas dos nódulos da tireoide e Recomendações para PAAF – Adaptado de Revised ATA Thyroid Câncer Guidelines 2009 (1) | 33 |
| Tabela 2 – Sistema de Classificação TNM para Carcinoma Diferenciado da Tireoide (1) | 35 |
| Tabela 3 – Fatores prognóstico associados à diminuição da sobrevida – Adaptado de Revised ATA Thyroid Câncer Guidelines 2009 (1) | 36 |
| Tabela 4 – Estratificação do risco de recorrência – Adaptado de Revised ATA Thyroid Câncer Guidelines 2009 (1) | 38 |
| Tabela 5 – Fatores de impacto major na tomada de decisão para terapêutica Ablativa remanescente (1) | 55 |

1. Introdução

O Carcinoma Diferenciado da Tireoide (CDT) é a neoplasia endócrina mais frequente (95%) e acomete aproximadamente 1% da população.

É classificado em duas variantes de acordo com a sua origem, nas células foliculares e não foliculares. Os carcinomas derivados das células foliculares incluem os tumores papilares, foliculares, com células de Hurthle e anaplásicos. Os derivados das células não foliculares incluem os tumores medulares, linfomas e as metástases. Os papilares, foliculares e os com células de Hurthle são os mais frequentes, sendo conhecidos por carcinomas diferenciados da tireoide (CDT).

De todos os carcinomas, o da tireoide é o que tem aumentado mais de incidência: cerca de 3-4% ao ano, sendo o sexto tumor maligno mais diagnosticado na mulher.

O CDT é 2 a 3 vezes mais frequente em mulheres do que em homens, sendo a idade média de diagnóstico de 45 anos (2).

O CDT tem uma sobrevida acima de 90% aos 10 anos, todavia cerca de 20% dos doentes cursam com recorrências locais ou à distância, diminuindo a sobrevivência livre de doença. Os tumores descobertos em estádios avançados têm pior prognóstico, assim como a idade superior a 50 anos, o tamanho do tumor primário superior a 4 cm, histologia com células de Hurthle e a presença de acentuada invasão vascular (1).

O diagnóstico de CDT necessita de confirmação citológica por punção per-cutânea com agulha fina ou histológica após ressecção cirúrgica. Todos os CDT devem ser excisados cirurgicamente, de preferência por tireoidectomia total.

Devido à sua baixa prevalência e ao seu carácter indolente, criam-se condições desfavoráveis à realização de grandes estudos prospectivos, randomizados e de dupla ocultação. Assim a maior parte da evidência quanto ao CDT é baseada em estudos de coorte retrospectivos e opiniões.

Trata-se, então, de uma neoplasia maligna potencialmente curável mas que encerra em si a capacidade de transformação em um dos tumores mais agressivos e de mais rápido desenvolvimento conhecido presentemente, pelo que exige uma equipa multidisciplinar para encarar a melhor abordagem (1).

Em Portugal existem anualmente cerca de 500 novos casos de CDT, a que corresponderão cerca de 80 mortes. O rastreio e a conduta diagnóstica ao nódulo da tireoide, são fatores de importante impacto a nível da saúde pública.

O objetivo deste artigo é criar uma fonte de orientação e de suporte bibliográfico, atualizado, sobre o manejo e abordagem ao Carcinoma Diferenciado da Tireoide. Alertar a comunidade médica das corretas condutas a tomar face a uma suspeita de CDT, ou de um nódulo na tireoide, tendo em linha de conta as limitações das evidências e dos estudos. Pretende também, explorar a problemática do tratamento (3) e estadiamento do Carcinoma Diferenciado da Tireoide, à luz das novas descobertas na Biologia Molecular e na tumorogénese do CDT, e as novas perspectivas prognósticas criadas através da terapia dirigida (4).

2. Materiais e métodos

Foi efetuada uma seleção de artigos, utilizando a base de dados do *PubMed*, do *Medscape* e *Scielo*, a partir dos seguintes termos em inglês, combinados entre si: Differentiated thyroid cancer; Thyroid nodule; diagnosis; treatment; prognosis. A pesquisa, numa primeira fase, foi restrita a artigos de revisão relevantes, para isso foram utilizadas ferramentas de pesquisa da base de dados supracitada. Numa segunda fase, foi feita uma seleção de publicações, com temas mais restritos, de modo a detalhar a informação dos artigos de revisão. Foi ainda usado como reforço bibliográfico as Guidelines da ATA relativas ao

Carcinoma da Tireoide de 2009, e as respectivas recomendações, cujo força de recomendação varia de acordo com a evidência disponível:

- Grau de recomendação A: recomenda fortemente para o uso;
- Grau de recomendação B: recomenda para o uso;
- Grau de recomendação C: recomenda para o uso;
- Grau de recomendação D: recomenda contra o uso;
- Grau de recomendação E: recomenda contra o uso;
- Grau de recomendação F: recomenda fortemente contra o uso;
- Grau de recomendação I: não recomenda a favor, nem contra o uso.

3. Contexto histórico

A glândula tireoide tem sido amplamente descrita ao longo da história, mas foram os romanos que a intitularam pela primeira vez, de glândula em “forma de escudo”. Em 1170, Robert Frugardi descreve pela primeira vez a extirpação de um bócio. São ainda encontradas várias referências a massas tiroideias ao longo do século 12 e 13. A cirurgia à tireoide já era praticada muito antes da sua compreensão fisiológica. Eram procedimentos que cursavam com graves complicações, como hemorragia maciça, infecção e danos das estruturas vizinhas, associados a taxas de mortalidade de cerca 40% (5).

No século 19 a cirurgia à tireoide é descrita por Samuel Gross como um “massacre horrível” (barbárica), e é proibida pela Sociedade Francesa devido às suas elevadas taxas de mortalidade mesmo quando realizada por cirurgiões experientes (6) (7). Theodor Billroth, relata 8 mortes, por sépsis e hemorragia, nas suas 20 primeiras tiroidectomias. Na década de 1850, as operações eram realizadas através de incisões oblíquas, longitudinais ou verticais. Em 1872, Theodor Kocher através das inovações da época, como a descoberta da anestesia,

da assepsia e a criação de instrumentos cirúrgicos mais específicos, modifica para sempre a técnica de tireoidectomia, e populariza ainda a incisão em colar que havia sido introduzida em 1880 por Jules Boeckel. Ao relatar uma diminuída taxa de mortalidade (1%) para tireoidectomia, é então agraciado com o Prêmio Nobel em 1909, pelo seu avanço da cirurgia de tireoide. Kocher dedicou-se à dissecação meticulosa da glândula tireoide e ao desenvolvimento de técnicas de hemostase intra-operatória, que fizeram toda a diferença (6).

A técnica cirúrgica de tireoidectomia, bem como a tecnologia complementar, sofreu grandes progressos até aos tempos correntes. Mais recentemente surgiram novos instrumentos e abordagens, incluindo tireoidectomia vídeo-assistida e tireoidectomia assistida por robô. Atualmente a tireoidectomia total é o tratamento de escolha para a maioria das neoplasias da tireoide, e com grande segurança.

A etiologia do CDT não está bem estabelecida. No entanto, a importância da radiação externa como fator etiológico, está bem documentada. Os principais efeitos biológicos da radiação externa são a indução da neoplasia e a perda da capacidade replicativa. Entre 1920 e 1950 a radiação externa foi extremamente utilizada, no tratamento de patologias benignas (hemangiomas, acne, etc) da cabeça e do pescoço, principalmente em crianças e adolescentes (8). Foi em 1950 que Duffy e Fitzgerald, fizeram pela primeira vez a associação entre radioterapia e o carcinoma da tireoide, em crianças com história de tratamento com radiação externa na cabeça. Está hoje documentado que 30% dos expostos desenvolvem nódulos da tireoide, e desses, 30% são malignos. A radiação é mais provável de causar neoplasia na criança, no entanto, em qualquer outra idade, está também associado a risco aumentado de desenvolver carcinoma da tireoide. O carcinoma da tireoide consequente a radiação surge cerca de 5 anos após a exposição, com picos de incidência aos 10 e aos 25 anos após a mesma (8).

4. Anatomia da tireoide

A tireoide é uma víscera sólida muito vascularizada e revestida por uma cápsula fibrosa própria que está em continuidade com o estroma da glândula. Está aderente à traqueia pela fáscia pré-traqueal, a qual permite a sua elevação e abaixamento durante a deglutição.

A glândula tireoide é formada por dois lobos laterais, o direito e o esquerdo, unidos por um istmo central. Ambos os lobos têm uma forma piramidal, de vértice superior e base inferior, estendem-se desde a zona média da cartilagem tiroideia da laringe até ao sexto anel traqueal. Os lobos têm relação atrás com a artéria carótida comum, com a artéria tiroideia inferior e com o músculo *longus cervicis*. A sua face anterior relaciona-se com o músculo esterno-cleido-hioideu, esterno-tiroideu e omo-hioideu, que por sua vez são cobertos pelo músculo esternocleidomastoideu. Já na sua face medial a tireoide relaciona-se com a cartilagem tiroideia e cricoideia, com o músculo crico-tiroideu, com o músculo constritor inferior da faringe, com a traqueia, com o esófago, com o ramo externo do nervo laríngeo superior e com o nervo laríngeo inferior (nervo recorrente).

O istmo tiroideu pode estar ausente, localizando-se mais próximo do polo inferior do que do polo superior. Apresenta altura, largura e espessura variáveis, e relaciona-se atrás com segundo, terceiro e quarto anéis da traqueia, estando aderente aos mesmos através de uma fáscia de tecido fibroso. A sua face anterior é recoberta pela fáscia pré-traqueal.

Do bordo superior do istmo tiroideu evidencia-se com frequência uma projeção de tecido tiroideu, chamado lobo Piramidal, o qual se encontra unido ao osso hioide através de um ligamento fibroso (ligamento elevador da glândula tiroideia).

É possível encontrar tecido tiroideu em todo o trajeto do canal tireo-glosso (desde a base da língua até ao bordo superior do istmo, passando por trás do corpo do osso hioide).

A tireoide é irrigada pela artéria tiroideia superior, o primeiro ramo colateral da artéria carótida externa, que quando alcança o polo superior do bordo lateral da glândula divide-se

nos três ramos terminais, um posterior, um medial (que se anastomosa com o mesmo ramo controlateral) e um lateral (9).

A artéria tiroideia inferior é ramo do tronco tireo-cervical, esta percorre o bordo medial do músculo escaleno anterior, curvando-se ao nível da sexta vértebra cervical em sentido medial, cruza em seguida o nervo vago e a artéria carótida comum, passando em frente aos vasos vertebrais, terminando no bordo posterior do lobo lateral da glândula. Em 30% dos casos é possível observar a artéria tiroideia média (de Newbauer), ramo inconstante da crossa da aorta, e que caminha sobre a face anterior da traqueia alcançando o bordo inferior do istmo tiroideu.

As veias da glândula tiroideia constituem um plexo, que se localiza na face anterior da glândula, ao deixar a mesma, formam três troncos principais, veias tiroideias superior, média e inferior.

A veia tiroideia superior acompanha a artéria correspondente, esta veia abandona a glândula junto ao polo superior do lobo lateral, percorrendo o bordo do músculo omo-hioideu, cruza a face anterior da artéria carótida comum, terminando no bordo medial da veia jugular interna ou como parte constituinte do tronco venoso tiro-linguo-faringo-facial. A veia tiroideia média abandona a glândula na zona mediana do lobo lateral, cruza de seguida a face profunda dos músculo omo-hioideu e termina na veia jugular interna. Já as veias tiroideias inferiores, que são variáveis em número, surgem no polo inferior do lobo lateral e no bordo inferior do istmo, em direção descendente, relacionam-se anteriormente com a face anterior da traqueia, e terminam na veia inominada esquerda. Estas veias anastomosa-se frequentemente entre si.

A inervação da glândula tiroideia é da responsabilidade do nervo laríngeo superior e do nervo laríngeo inferior (recorrente), ramos do nervo vago.

O nervo laríngeo superior, após cruzar posteriormente a artéria carótida interna vai dividir-se em dois ramos, um ramo interno e um ramo externo. O ramo externo do nervo laríngeo superior, acompanha o trajeto da artéria tiroideia superior, ainda que num plano mais profundo, tem relação anterior com o pólo superior do lobo lateral, e vai distribuir-se aos músculos crico-tiroideu e constritor inferior da faringe. É um nervo motor, responsável por tensão das cordas vocais, regulando o timbre e o volume da voz. Quando lesionado causa disфонia, que é na grande maioria das vezes transitória. O ramo interno, acompanha igualmente o trajeto da artéria tiroideia superior e junto ao bordo posterior do músculo tiro-hioideu perfura membrana tiro-hioideia. É o ramo mais volumoso. É um nervo sensitivo, fornece fibras para o seio piriforme e para a mucosa supra-glótica, intervém no controlo da deglutição (10).

O nervo laríngeo inferior (recorrente) apresenta variações no seu trajeto, por vezes pode penetrar na glândula, cruzar a sua face posterior ou percorrer o sulco traqueo-esofágico. A passagem atrás da articulação formada entre o corno inferior da cartilagem tiroideia da laringe e cartilagem cricoideia, é imutável no seu trajeto. À direita cruza a primeira porção da artéria subclávia, adquirindo aí um trajeto ascendente e medial à artéria subclávia e à artéria carótida comum, caminhando no sulco traqueo-esofágico, até chegar à tireoide, onde cruza ou é cruzado pela artéria tiroideia inferior, termina o seu trajeto ao atingir o bordo inferior do músculo constritor inferior da faringe, onde penetra na porção lateral da membrana crico-tiroideia (laringe), pode bifurcar-se antes de penetrar na mesma. Do lado esquerdo, após imergir do nervo vago, ascende na cavidade torácica, passando debaixo do arco aórtico, até ao pescoço onde se continua pelo sulco traqueo-esofágico (11).

É um nervo essencialmente motor, responsável pela inervação de todos os músculos intrínsecos da laringe, excepto o cricotiroideu. Na sua componente sensitiva é responsável pela inervação da subglote.

A identificação do nervo laríngeo inferior na cirurgia da glândula tiroideia tem uma importância vital. É importante considerar no ato cirúrgico que, com o lobo lateral puxado para a linha média, este nervo adquire uma posição mais anterior e mediana, abandonando então o sulco traqueo-esofágico, localizando-se habitualmente na porção postero-lateral da traqueia. M. M. Simon descreveu, como forma de referenciar o nervo recorrente, um triângulo cuja base é formada pela artéria tiroideia inferior, o bordo posterior pela artéria carótida comum e o bordo anterior pelo nervo laríngeo recorrente (condicionado pelas variantes anatómicas supracitadas) (12).

A inervação simpática da tireoide é da responsabilidade nos gânglios simpáticos cervicais, cujas fibras nervosas formam um plexo, concomitante às artérias tiroideias superior e inferior.

Dois conjuntos de vasos linfáticos são responsáveis pela drenagem linfática da tireoide, os ascendentes e os descendentes, que se subdividem em linfáticos mediais e laterais.

O grupo medial dos linfáticos ascendentes abandonam o bordo superior do istmo e alcançam os gânglios linfáticos (gânglios pré-laríngeos) localizados na membrana crico-tiroideia. Os linfáticos ascendentes laterais, deixam a porção lateral e superior da tireoide acompanhando a artéria tiroideia superior até à cadeia cervical profunda (cadeia da veia jugular interna). Quanto aos linfáticos descendentes mediais terminam nos gânglios linfáticos pré-traqueais. Por fim, os linfáticos descendentes laterais caminham na face profunda da tireoide, indo constituir a cadeia do nervo recorrente quando alcançam os pequenos gânglios linfáticos localizados no respetivo nervo (9).

As glândulas paratiroides são pequenas formações amarelo-acastanhadas, de número e localização variável, localização que poderá ser qualquer desde a face posterior da faringe até ao mediastino superior, encontrando-se mais frequentemente entre o bordo posterior do lobo lateral e a lâmina pré-traqueal da fáscia pré-traqueal. As paratiroides superiores são mais

frequentemente encontradas posteriormente aos nervos recorrentes laríngeos, próximo do ligamento de Berry, já as inferiores são mais variáveis em localização, mas normalmente estão anteriormente aos nervos laríngeos recorrentes, próximo do polo inferior da tireoide. As mesmas poderão ter uma localização intraparenquimatosa, total ou parcial dentro da cápsula da glândula tireoide.

As paratiroides são irrigadas por ramos da artéria tireoideia inferior (ramo superior) que se encontram junto à cápsula da glândula tireoideia.

Mais comumente existem uma superior e uma inferior em cada lado. A localização intratireoideia é mais frequente nas paratiroides superiores (10).

5. Epidemiologia

O Carcinoma Diferenciado da Tireoide (CDT) é a forma mais comum de neoplasia endócrina, mas representa apenas 1-2% da totalidade das neoplasias malignas. No CDT 90% dos carcinomas derivam das células foliculares (carcinoma folicular da tireoide e carcinoma papilar da tireoide). A taxa de sobrevivência aos 10 anos é de 90-95%.

A incidência de CDT tem aumentado nos últimos 30 anos, com variações geográficas (13) (14). A incidência inicial aumentou de 3,6/100,000 em 1973 para 8,7/100,000 em 2002, tendência que se tem mantido. Nos Estados Unidos aproximadamente 37,200 novos casos de CDT foram diagnosticados em 2009. Este aumento deve-se principalmente ao CPT, cuja incidência aumentou cerca de 2,9 entre 1988 e 2002. Cerca de 49% dos carcinomas diagnosticados apresentavam 1 cm ou menos, e 87% cerca de 2 cm ou menos (14).

Este é duas a três vezes mais frequente na Mulher, e muito raro na criança.

Um estudo recente (15) (Fevereiro de 2015) que estratificou a população por etnias, revelou que os indivíduos não-Hispânicos experimentaram um aumento superior na

incidência de CDT (5,5% por ano), face aos Hispânicos (3,3% por ano). Revelou ainda que, a incidência em indivíduos Asiáticos/Ilhas do Pacífico (2,3% por ano) foi significativamente mais baixa, do que nos indivíduos caucasianos e de raça Negra (4,8% por ano), contrariamente ao que se pensava até ao momento. Os nativos do Alasca/Índio-americanos apresentaram uma incidência de 3,2% por ano.

O CDT afecta diferentes faixas etárias, de acordo com os seus subtipos histológicos, sendo a sua idade média de aparecimento aos 45 anos. O carcinoma papilar da tireoide (CPT) surge principalmente entre os 30 e os 50 anos (afecta mais indivíduos jovens), o carcinoma folicular da tireoide (CFT) surge cerca dos 49 anos (mais em idosos) e o Carcinoma de Células de Hurthle entre os 50 e os 60 anos.

6. Tipos histológicos

Os carcinomas derivados das células foliculares incluem os tumores papilares, foliculares, com células de Hurthle e anaplásicos. Os derivados das células não foliculares incluem os tumores medulares, linfomas e as metástases. Os tumores papilares, foliculares e os com células de Hurthle são os mais frequentes, e são os que mantêm uma semelhança estrutural e funcional com o tecido tireoideu normal, sendo conhecidos por Carcinomas Diferenciados da Tireoide (CDT). O carcinoma medular da tireoide, tumor neuroendócrino originário nas células parafoliculares, é responsável por 5% dos carcinomas na tireoide, enquanto que o carcinoma anaplásico, que deriva da diferenciação dos CDTs, é responsável por aproximadamente 1% dos casos. O comportamento biológico destes tumores é muito variado, engloba formas de baixo potencial letal até formas extremamente agressivas e de alta mortalidade (10).

O carcinoma papilar é a neoplasia maligna mais frequente da tireoide (~80%). Apresenta as seguintes variantes histológicas: microcarcinoma, variante folicular, variante cística, variantes difusas (esclerosante e folicular), variante oncocítica ou de células de Hurthle (esta última recentemente individualizada dos outros tumores oncocíticos, que são o adenoma folicular oncocítico e o carcinoma folicular oncocítico), variante de células altas e a variante colunar.

Surge muito frequentemente como uma massa firme e grosseira, irregular, não encapsulada (16). Microscopicamente o tumor é multicêntrico em 20-80% dos casos e bilateral em cerca de 1/3 (17). É muitas vezes visível uma rede de invasão linfática. A arquitetura papilar domina total ou parcialmente, sendo identificáveis alguns folículos. Pelo contrário, em alguns pacientes o tumor poderá não apresentar qualquer padrão papilar (18).

O diagnóstico de carcinoma papilar é feito com base nas características dos núcleos, que são clarificados (aspecto em “ground glass”), grandes, irregulares, com fendas e pseudo-inclusões resultantes das invaginações do citoplasma. Em alguns casos as células podem ser chamadas de “Orphan Annie eyes”. As mitoses são raras, os citoplasmas clarificados, e a metaplasia escamosa está muitas vezes presente. Os corpos escamosos ocorrem em aproximadamente 50% dos carcinomas, mas nunca em outras lesões da tireoide. Poderão ser observadas trabéculas, para além das estruturas foliculares ou papilares.

Tumores com ambos os padrões estruturais (folicular e papilar), exibem o comportamento biológico do carcinoma papilar, pelo que são classificados como tumores papilares.

O CPT metastiza caracteristicamente por via linfática, para os gânglios linfáticos regionais cervicais, embora metastize também por via hematogénica para órgãos à distância, particularmente o pulmão, ossos e sistema nervoso central. A metastização linfática ocorre também na rede linfática da própria tireoide, condicionando disseminação neoplásica intra-

tireoideia. Shattuck e cols., concluíram que em pacientes com carcinoma papilar multifocal, os tumores focais surgem como tumores independentes (19).

Relativamente ao carcinoma folicular da tireoide este é caracteristicamente encapsulado e solitário, com áreas de necrose e/ou hemorragia. Histologicamente apresenta-se como um tumor com cápsula, arquitetura folicular, sem as características nucleares do carcinoma papilar. As células tiroideias têm um ratio núcleo/citoplasma anormal, com múltiplas mitoses. Surge com invasão da cápsula ou dos vasos da mesma, o que o distingue do adenoma folicular. Os subtipos do carcinoma folicular são: minimamente invasivo, com invasão extensa, células de Hurthle e de células claras (16).

O diagnóstico é feito identificando a pseudocápsula ou a invasão vascular, e não pela morfologia celular. Assim, o diagnóstico definitivo não é atingido por PAAF, que não distingue lesão benigna de maligna, em lesões foliculares.

A angioinvasão confere à neoplasia um maior grau de agressividade. São frequentes as metástases à distância, mesmo em carcinomas minimamente invasivos. Estas ocorrem por via hematogénica, e principalmente para os pulmões e ossos, raramente atingindo os gânglios linfáticos.

O carcinoma de células de Hurthle (a variante mais agressiva do carcinoma folicular) tem como critérios citológicos: a hiper celularidade, com predominância de células de Hurthle acima dos 75%, poucos ou nenhuns linfócitos e colóide ausente ou escasso (20). As células têm núcleos pleomórficos hipercromáticos, com nucléolos proeminentes, e citoplasma com finos grânulos rosa corados intensamente após hematoxilina-eosina. O carcinoma de Células de Hurthle distingue-se histopatologicamente do adenoma, pela presença de invasão capsular do tumor, quer por células tumorais, quer por vasos do próprio tumor. O tumor inicial muitas vezes não apresenta cápsula, mas a alteração da célula de Hurthle faz parte do processo

inflamatório (21). A disseminação ocorre por via hematogénica, para os ossos e pulmões, principalmente.

7. Fatores de risco

Uma série de fatores clínicos e epidemiológicos é considerada na seleção dos pacientes de risco para cancro da tireoide. Na patogénese do CDT, intervêm fatores ambientais e fatores de risco pessoal.

O CDT é diagnosticado de 2 a 3 vezes mais frequentemente em mulheres do que em homens e a idade média geral ao diagnóstico é de 45 anos (2).

Em regiões de bócio endémico, a carência de iodo, está associada a um risco aumentado de carcinoma folicular (22). Tema nada consensual entre os autores.

Ao contrário de grande parte dos tumores no ser humano, o cigarro não é fator de risco para o carcinoma da tireoide (23).

A única causa de carcinoma da tireoide bem demonstrada clínica, epidemiológica e experimentalmente, é a exposição à radiação ionizante, particularmente na infância (24).

8. Formas familiares de carcinoma não medular da tireoide

(CNMT)

As neoplasias da tireoide podem ser classificadas com base no tipo celular em que têm origem. Assim, aquelas cuja proveniência é nas células parafoliculares denominam-se de carcinoma medular da tireoide (CMT). Por outro lado, quando a sua origem se encontra em

células foliculares designam-se por carcinoma não medular da tireoide (CNMT). O CNMT inclui os subtipos papilar (CPT) e folicular (CFT).

Os tumores derivados de células foliculares são, na maioria dos casos, esporádicos. Contudo, o grande progresso na identificação de alterações genéticas associadas, identificou a presença de agregação familiar de carcinomas derivados de células foliculares da tireoide, designando-se por formas familiares de CNMT (25).

As formas familiares de CNMT podem estar associadas a várias síndromes hereditárias (como a síndrome de polipose adenomatosa familiar (PAF), síndrome de hamartomas múltiplos, complexo de Carney tipo 1, síndrome de Werner e síndrome McCune-Albright) ou surgir em famílias não sindrômicas. Enquanto os genes envolvidos nas síndromes supracitadas estão identificados, nos casos não relacionados com síndromes ainda são muito discutidos.

As formas familiares de CNMT são raras, estimando-se que sejam responsáveis por 1-6,3% de todos os casos de carcinoma da tireoide com um padrão autossômico dominante e penetrância incompleta.

A verdadeira incidência da associação familiar de CNMT é desconhecida calculando-se que o CPT seja esporádico em 45-69% dos casos com apenas 2 membros da família afetados. Contudo, quando 3 ou mais membros familiares são envolvidos, especialmente na ausência de história de exposição a agentes carcinogênicos da tireoide, a existência de uma causa genética de CNMFT é praticamente certa (1).

Tal como no CPT esporádico, nas formas familiares de CNMT as mulheres são afetadas 2-3 vezes mais do que os homens, o que pode estar associado a fatores hormonais.

A idade média do diagnóstico é inferior aos casos esporádicos (39-43 versus 46-49 anos). Todavia, esta diferença pode dever-se a uma maior vigilância dos familiares. Está

descrita na literatura uma antecipação clínica na segunda geração de familiares afetados, com uma apresentação numa idade mais precoce e num estadio mais avançado (26).

9. Biologia molecular

Variadíssimos marcadores moleculares, como a galactina 3, a CK-19 (Citoqueratina-19) e o BRAF (B B-Raf proto-oncogene, serine/threonine kinase), foram avaliados para melhorar a acurácia diagnóstica de nódulos indeterminados (27) (28).

Marcadores moleculares como o HBME (Anti-Mesothelioma antibody), galectina 3 e CK19 (Citoqueratina-19), podem ser realizados em laboratórios que fazem imunohistoquímica de rotina (29) (30), para ajudar na deteção de malignidade (principalmente CPT) (31). No entanto, alcançam apenas sensibilidade de 0,85 a 0,93 e especificidade de 0,43 a 0,71 (32).

A presença de genes específicos como o BRAF V600E e o RAS (Retrovirus Associated Sequence Oncogene), ou rearranjos genéticos, RET-PTC (Ret Proto-oncogene/Papillary Thyroid Cancer) e PAX8-PPAR (Paired Box gene 8 - Peroxisome Proliferator-Activated Receptor), podem ser úteis na deteção de malignidade (29) (30). Têm, porém, uma especificidade de apenas 64%, deixando assim de identificar 36% dos casos de malignidade na pratica clínica (33).

A identificação de marcadores através de microRNAs (micro Ácido ribonucleico) está também em estudo (34).

Quando à mutação BRAF, esta foi reconhecida em 2002 por estar presente num número variado de carcinomas. Sendo o marcador mais investigado e associado ao CDT. Muitos estudos subsequentes expandiram a compreensão do BRAF V600E como um crítico biomarcador de prognóstico, diagnóstico e preditivo de alguns carcinomas. Adicionalmente,

surgiram inibidores do BRAF V600E que renderam a esta mutação um carácter essencial noutros tumores como o melanoma (35) (36). Já no CDT, um estudo de Fevereiro de 2015, confirma a associação da mutação BRAF com o CPT, estando presente em cerca de 67% do pacientes, o que permite devido à sua elevada prevalência, realizar terapia dirigida. Afirmam, no entanto, que encontraram evidências limitadas de que a mutação se possa correlacionar com doença mais extensa ou agressiva, tendo então pouco valor prognóstico no CPT (37). Um estudo de LU J et al, de Janeiro de 2015, vem ainda apoiar o estudo referido anteriormente, acrescentando que em pacientes chineses, não foi possível estabelecer uma relação entre BRAF V600E e metástases linfáticas regionais, ou seja, um carácter prognóstico (38).

Uma descoberta recente de Decaussin-Petrussi M. (39), baseada num estudo imunohistoquímico com anti CD133 (Prominin-like protein 1), demonstrou que a expressão do mesmo, está correlacionada com o tamanho do tumor, metástases linfáticas e com a mutação BRAF em jovens adultos. Afirmando então, que a presença destas células estaminais neoplásicas pode oferecer novas terapêuticas alternativas para carcinomas agressivos da tireoide (39).

Recentemente foi descoberto o TERT (telomerase reverse transcriptase promotor) (40), já identificado previamente noutras neoplasias, como melanoma e glioblastoma, e agora no carcinoma da tireoide. Mutações do promotor TERT foram identificadas em 7 - 22% de CPTs e em 35% de CFTs, muitas vezes em associação com a mutação BRAF ou RAS, e mais frequentemente em pacientes com CDT de carácter agressivo. Melo et al, reportou que da investigação de 469 pacientes com carcinoma da tireoide, em que 402 tinham CDT, mutações do promotor TERT estavam independentemente associadas com um risco aumentado de mortalidade associada à doença, quer no CPT como no CFT (41).

Um grupo de investigação espanhol (42), realizou um estudo aprofundado de sequenciação de microRNAs usando a maior coleção reportada até à data de amostras de

CDT, determinando dois perfis de expressão de micro RNA principais: um comum aos tumores de subtipo folicular e outro aos tumores de subtipo papilar. Propuseram então, ao integrar o follow-up clínico com a expressão dos microRNAs, a criação de um modelo para a recorrência da doença, com base na expressão do miR-192 e do let-7^a (dois microRNAs) e de outras características clínico-patológicas. Este estudo complementa o conhecimento de que a desregulação de microRNAs contribui para o desenvolvimento de CDT e identifica novos marcadores associados à sobrevivência livre de recorrência (42).

10. Clínica

As manifestações clínicas no CDT nem sempre estão presentes. Quando presentes, a mais esperada será a percepção de aumento de volume na região anterior do pescoço (43). Na maioria dos casos um nódulo é descoberto acidentalmente durante uma consulta ou pelo próprio paciente. Grande parte dos nódulos da tireoide são benignos (95%).

As manifestações incomuns da doença passam por rouquidão, que pode surgir quando há invasão do nervo laríngeo recorrente e dor, em casos de hemorragia intranodular. Nódulos grandes podem comprimir as estruturas do pescoço, nomeadamente a traqueia, causando alguma dificuldade respiratória ou o esófago, causando disfagia.

Em casos raros de nódulos autônomos, podem estar presentes sintomas de hipertiroidismo.

O CPT e o CFT apresentam-se muitas vezes como um nódulo ou massa assintomática. Perante a suspeita, é importante averiguar a exposição a fatores de risco, principalmente história de exposição prévia a radiação ionizante e a duração da mesma. Outros sintomas incomuns, são raros (44).

No momento do diagnóstico, 10 a 15% dos pacientes com CPT e CFT apresentam metástases à distância, para os ossos e pulmões. Inicialmente, estes pacientes foram avaliados por manifestações de cariz pulmonar e/ou osteo-articular.

No exame físico é importante a palpação do pescoço de forma a pesquisar e avaliar qualquer nódulo tiroideu e as cadeias linfáticas cervicais bilaterais. Na identificação de um nódulo palpável, normalmente solitário, na zona da tireoide, é importante ter atenção as seguintes características: indolor, consistência dura, tamanho inferior a 5 cm, limites mal definidos, fixação aos tecidos circundantes e móvel com a traqueia.

11. Diagnóstico

11.1. Nódulo da tireoide

O nódulo da tireoide é a forma de apresentação de variadas patologias desta glândula. Estudos populacionais em áreas suficientes em iodo mostram que 4 a 7 % das mulheres e 1 % dos homens adultos apresenta um nódulo tiroideu palpável (45) (46). Por outro lado, estudos com ultrassonografia da tireoide (UST) revelam uma prevalência destes até cerca de 68% (47). Apesar das maioria dos nódulos da tireoide serem benignos, há que excluir malignidade, que em 95% corresponde a CDT.

Perante um paciente com um nódulo tiroideu, deverá ser realizada uma anamnese e exame físico detalhado. Existem dados na história e no exame físico que sugerem maior risco de malignidade (48) (47) (49): 1) sexo masculino; 2) idade inferior a 20 anos ou superior a 70 anos; 3) história de exposição a radiação ionizante ou radioterapia cervical na infância ou adolescência; 4) diagnóstico prévio de cancro na tireoide tratado com tireoidectomia parcial; 5) história familiar (parente em primeiro grau) de cancro na tireoide, especialmente se mais de

dois membros afectados com CDT; 6) Síndromes hereditários: Neoplasia Múltipla Endócrina tipo 2 (MEN 2), Síndrome de Cowden, Síndrome de Pendren, Síndrome de Werner, Complexo de Carney, Polipose Adenomatosa Familiar; 7) nódulo com crescimento rápido ou volumoso, com sintomatologia compressiva; 8) nódulo duro, aderente aos planos profundos, pouco móvel, associado a paralisia ipsilateral da corda vocal; 9) linfadenomegália cervical; 10) nódulo acidentalmente detectado por FDG-PET (como captação focal) em pacientes oncológicos.

Nódulos grandes ou suspeitos de malignidade na US, deverão ser submetidos à punção aspirativa com agulha fina (PAAF), independentemente da história clínica. No entanto, nódulos pequenos (inferior a 1 cm) e não suspeitos na US, deverão apenas ser investigados em indivíduos com alto risco clínico para a malignidade.

11.2. Abordagem ao nódulo da tireoide

Para uma apropriada avaliação de um nódulo descoberto acidentalmente na tireoide, após uma história clínica e exame físico completo, deverão ser realizados os seguintes testes laboratoriais e métodos de imagem:

O doseamento do níveis de TSH (hormona estimulante da tireoide) deve ser realizada a todos os pacientes com nódulo tireoideu identificado (recomendação A). Esta encontra-se normal na maioria dos casos; no entanto, em pacientes com hipotireoidismo ou hipertireoidismo, pode estar respectivamente acima ou abaixo, dos valores de referência. Se o valor de TSH for abaixo do normal, deve ser realizada uma Cintigrafia à tireoide. Aproximadamente 10% dos pacientes com nódulos solitários apresentam TSH suprimida e um nódulo hipercaptante, sendo esse nódulo raramente maligno (48) (50). Se valores elevados de TSH, mesmo que no limite superior da normalidade, está associado a risco aumentado de

malignidade do nódulo tireoideu (51), pelo que deve ser solicitada a dosagem dos anticorpos anti-peroxidase (anti-TPO) para confirmar a possibilidade de tiroidite autoimune.

Antes do advento da biópsia de aspiração por agulha fina (PAAF), a Cintigrafia da tireoide com Tecénio (^{99m}Tc) ou Iodo radioativo era o procedimento de escolha para avaliação de patologia da tireoide. Não é, no entanto, tão sensível ou específico como a FNAB na distinção nódulos benignos de malignos. A cintigrafia da tireoide permite então, documentar a presença de nódulos hiperfuncionantes (a captação do nódulo é superior do tecido tireoideu circundante), nódulos isofuncionantes (captação igual à do restante tecido tireoideu) e nódulos hipofuncionantes ou “frios” (captação inferior ou nula face ao restante tecido tireoideu). Os nódulos frios, apontam para características de Carcinoma da tireoide, dado que estes não têm a mesma capacidade que o restante tecido de acumular e organificar quantidades suficientes de iodo radioativo ou tecénio. No entanto, na prática isto não se aplica, uma vez que a grande maioria dos nódulos frios é causado por patologias benignas (quistos, nódulos colóides, adenomas benignos degenerados e Tiroidite de Hashimoto). Já os nódulos “quentes” ou hiperfuncionantes são indicadores de Hipertireoidismo (doença de Plummer) e raramente malignos. Quanto aos isofuncionantes são habitualmente benignos (46) (48) (49).

A ultra-sonografia da tireoide (UST) deve ser realizada em todos os pacientes com presença ou suspeita de nódulos na tireoide (1). A US é um excelente método para a deteção de nódulos tireoideus, com sensibilidade de aproximadamente 95% (52), superior a outros métodos mais sofisticados, como tomografia computadorizada e a ressonância magnética (53). A US permite avaliar o tamanho do nódulo, a sua composição e características, podendo ainda identificar adenopatias na região cervical ou invasão de estruturas adjacentes à tireoide (51). É também utilizada para procedimentos diagnósticos (PAAF dirigida), terapêuticos (como aspiração de quistos, injeção de etanol, terapia com laser) e monitorização do crescimento do

nódulo. Várias características do nódulo da tireoide estão associadas a uma probabilidade aumentada de malignidade (54) (55) (56): nódulos hipocogênicos quando comparados com o restante parênquima tireoideu normal, vascularização intranodular aumentada, margens irregulares infiltrativas, presença de microcalcificações, ausência de halo e uma largura superior à medida na dimensão transversal. O mesmo sucede com as características preditivas de benignidade um nódulo quístico puro (56) e a aparência espongiiforme tem uma especificidade de 99,7% para a identificação de um nódulo benigno (57) (58). É importante ter ainda em consideração as características sonográficas mais comuns do CPT e do CFT. Um CPT é geralmente sólido, muitas vezes com margens infiltrativas, irregulares e aumento da vascularização nodular. A presença de microcalcificações é extremamente específica de CPT, pode ser difícil a distinção com o material colóide. Já o CFT, com alguma controvérsia entre os autores, é normalmente iso- ou hiperecogênico, e apresenta um halo espesso e irregular, sem microcalcificações (59).

As dosagens séricas de Calcitonina (recomendação I) e Tg não devem ser solicitadas na avaliação inicial do nódulo tireoideu (recomendação F).

A PAAF é o melhor método disponível para distinguir lesões benignas e malignas (48), mesmo em nódulos inferior a 1 cm ou superior a 4 cm. As Guidelines da ATA afirmam com um grau de recomendação A, que a PAAF é o procedimento de escolha para a avaliação do nódulo da tireoideu.

É um procedimento em ambulatório, fácil, de baixo custo e sem risco de complicações sérias. É no entanto, importante a experiência de quem realiza o procedimento e do citopatologista que analisa o material aspirado.

Nódulos tireoideus inferior a 1cm podem corresponder a um microcarcinoma. Devido à elevada frequência destes tumores em autópsias de indivíduos que não tiveram este diagnóstico em vida (60), à baixa taxa de progressão quando não tratados (61), ao facto de

não haver comprometimento da probabilidade de cura se o tratamento for adiado para quando os tumores exibem crescimento, fazem com que a preocupação quanto à detecção dos microcarcinomas seja menor. Assim, a investigação deve ser voltada para nódulos superior a 1 cm, com algumas exceções como exposto adiante.

Estudos retrospectivos reportam taxas baixas de falsos negativos ou de ausência de diagnóstico em amostras citológicas obtidas por PAAF via US comparada com a guiada pela palpação(62). A PAAF guiada por US é recomendada aos nódulos impalpáveis, aos predominantemente quísticos ou localizados no lobo posterior da tireoide (Tabela 1).

A PAAF de rotina não está, recomendada para micronódulos, no entanto, alguns superiores a 5 mm, englobam um subconjunto clínico mais relevante, se associados a determinadas características. Por exemplo, nódulos que se apresentam clinicamente ou por imagem associados a adenopatias cervicais (63). Importa referir que a identificação solitária de nódulos linfáticos suspeitos tem indicação para PAAF. Outros grupos de pacientes que suportam uma maior probabilidade de malignidade (história de alto risco): 1) história familiar de CPT (64), 2) história de radioterapia externa em criança (24), 3) exposição a radiação ionizante em criança ou na adolescência (65), 4) história de hemitiroidectomia por carcinoma da tireoide, 5) nódulos tiroideus positivos na FDG-PET.

Tradicionalmente os resultados da biópsia por PAAF encontram-se subdivididos em quatro categorias: 1) não diagnóstica; 2) maligna (ricos de malignidade na cirurgia superior a 95%); 3) indeterminado ou suspeito para neoplasia e 4) benigno. O National Cancer Institute Thyroid Fine Needle Aspiration State of Science Conference propôs que a classificação fosse expandida, adicionando mais duas novas características: 5) suspeito de malignidade (risco de malignidade 50-75%) e 6) lesão folicular com significado indeterminado (risco de malignidade 15-25%) (66).

| Características clínicas e ecográficas no nódulo | Limite recomendado de tamanho do nódulo para PAAF |
|--|---|
| História de alto risco | |
| Nódulo com características ecográficas suspeitas | >5mm (Recomendação A) |
| Nódulo sem características ecográficas suspeitas | >5 mm (Recomendação I) |
| Nódulos linfáticos cervicais anormais | Todos (Recomendação A) |
| Nódulo com microcalcificações | ≥ 1 cm (Recomendação B) |
| Nódulo sólido | |
| hipoecogénico | > 1 cm (Recomendação B) |
| iso- ou hiperecogénico | ≥1-1,5 cm (Recomendação C) |
| Nódulo misto quístico-sólido | |
| Com alguma característica suspeita na US | ≥ 1,5-2 cm (Recomendação B) |
| Sem nenhuma característica suspeita na US | ≥2 cm (Recomendação C) |
| Nódulo espongiforme | ≥2 cm (Recomendação C) |
| Nódulo quístico puro | FNA não esta indicada (Recomendação E) |

Tabela 1 – Características clínicas e sonográficas dos nódulos da tireoide e recomendações para PAAF – Adaptado de Revised ATA Thyroid Cancer Guidelines 2009 (1)

Assim, quando o resultado citopatológico obtido com a biópsia é de não diagnóstica, que consiste na falha em atingir determinados critérios citológicos específicos, previamente estabelecidos, deve ser repetida a PAAF (Grau de Recomendação A), particularmente nódulos quísticos com resultados citológicos repetidamente não diagnósticos, ou então

proposta a cirurgia (Grau de Recomendação B). A cirurgia é igualmente recomendada quando o resultado da citologia é diagnóstico ou suspeita de CPT (Grau de Recomendação A).

Com o intuito de melhorar a acuidade diagnóstica pré-operatória em nódulos indeterminados, as Guidelines da ATA, recomendam (grau de recomendação C) a utilização de marcadores moleculares (ex: BRAF, RAS, RET/PTC, Pax8-PPAR ou galactina-3).

Tomografia Computorizada, Ressonância Magnética ou FDG-PET são raramente necessárias na avaliação de doença nodular tiroideia (recomendação B).

11.3. Abordagem ao Carcinoma Diferenciado da Tireoide

11.3.1. Estadiamento

A avaliação exata do grau de proliferação e da extensão da invasão tumoral tem elevado valor prognóstico e são mandatários em qualquer carcinoma.

O estadiamento do Carcinoma Diferenciado da Tireoide é uma temática extremamente controversa na literatura, sendo considerados diferentes sistemas de estadiamento e de avaliação prognóstica. O Carcinoma de Células de Hurthle não tem nenhum sistema de estadiamento, nem classificação prognóstica uniformemente aceite.

Para alguns autores nenhum sistema de estadiamento, se mostrou superior em comparação a outros. Sugerem no futuro a criação de novos sistemas de estadiamento, considerando novas variáveis (ex: marcadores biológicos, acrescento de características clínicas e patológicas) (67).

Um estudo publicado em Março de 2015, pelo Departamento de Medicina Nuclear, da Universidade Würzburg, afirma que o sistema TNM (versão 6/7) é definitivamente superior a qualquer outro sistema de classificação prognóstica baseado na extensão da doença no início do tratamento. É melhor, quer na previsão da morte relacionada com o cancro, quer na

previsão da diminuição de expectativa de vida. É na verdade, o Sistema de Estadiamento mais comumente utilizado para o estadiamento do CDT (68).

O TNM para o CDT, considera a idade (inferior a 45 ou superior a 45 anos) para os primeiros dois estádios da doença, o mesmo não acontece com os estádios procedentes (Tabela 2).

| | | |
|-----------------|--|--|
| T1 | Tumor diameter 2 cm or smaller | |
| T2 | Primary tumor diameter >2 to 4 cm | |
| T3 | Primary tumor diameter >4 cm limited to the thyroid or with minimal extrathyroidal extension | |
| T4 _a | Tumor of any size extending beyond the thyroid capsule to invade subcutaneous soft tissues, larynx, trachea, esophagus, or recurrent laryngeal nerve | |
| T4 _b | Tumor invades prevertebral fascia or encases carotid artery or mediastinal vessels | |
| TX | Primary tumor size unknown, but without extrathyroidal invasion | |
| NO | No metastatic nodes | |
| N1 _a | Metastases to level VI (pretracheal, paratracheal, and prelaryngeal/Delphian lymph nodes) | |
| N1 _b | Metastasis to unilateral, bilateral, contralateral cervical or superior mediastinal nodes | |
| NX | Nodes not assessed at surgery | |
| MO | No distant metastases | |
| M1 | Distant metastases | |
| MX | Distant metastases not assessed | |
| Stages | | |
| | <i>Patient age <45 years</i> | <i>Patient age 45 years or older</i> |
| Stage I | Any T, any N, MO | T1, NO, MO |
| Stage II | Any T, any N, M1 | T2, NO, MO |
| Stage III | | T3, NO, MO |
| | | T1, N1 _a , MO |
| | | T2, N1 _a , MO |
| Stage IVA | | T3, N1 _a , MO |
| | | T4 _a , NO, MO |
| | | T4 _a , N1 _a , MO |
| Stage IVB | | T1, N1 _b , MO |
| | | T2, N1 _b , MO |
| | | T3, N1 _b , NO |
| Stage IVC | | T4 _a , N1 _b , MO |
| | | T4 _b , Any N, MO |
| | | Any T, Any N, M1 |

Tabela 2 – Sistema de Classificação TNM para Carcinoma Diferenciado da Tireoide (1)

11.3.2. Prognóstico

Presentemente são possíveis elevadas percentagens de cura após o tratamento inicial do CDT. No entanto, alguns doentes têm elevada probabilidade de recidiva ou mesmo morte, podendo ser identificados no momento do diagnóstico recorrendo a alguns fatores de prognóstico estabelecidos. A estratificação dos doentes de acordo com os fatores prognósticos, permite definir o tratamento inicial e seguimento para cada caso em particular (Tabela 3).

| | |
|---------------------------------------|--|
| Características do doente | |
| | Idade > 40 Anos |
| | Sexo masculino |
| | História familiar |
| Características histológicas do tumor | |
| | Variantes do CP: Células altas, células colunares |
| | Variantes do CF: invasivo, angioinvasão |
| Carga tumoral | |
| | Dimensão do tumor |
| | Extensão extra-capsular |
| | Metástases ganglionares (múltiplas, bilaterais, mediastínicas) e à distância |
| Tratamento inicial | |
| | Tempo até tratamento < 1 ano |
| | Excisão tumoral incompleta |
| | Não administração de I-131 quando fatores prognósticos desfavoráveis |

Tabela 3 – Fatores prognóstico associados à diminuição da sobrevida – Adaptado de Revised ATA Thyroid Cancer Guidelines 2009 (1)

A idade dos pacientes no momento do diagnóstico, é uma das características prognósticas mais importantes no CDT. A morte associada ao cancro ocorre mais frequentemente em pacientes com idade superior a 40 anos (69). Enquanto que as recorrências são muito mais frequentes em pacientes com menos de 20 anos ou com mais de 60 anos.

O sexo masculino tem duas vezes mais probabilidade de morrer de neoplasia da tireoide.

Em alguns estudos epidemiológicos o CPT está relacionado com outros tumores mais agressivos e sugerem mesmo que em 3 a 5% dos casos podem ter um componente familiar (64).

A sobrevida específica dos doentes com CPT (6% de taxa de mortalidade associada ao cancro aos 30 anos) é significativamente superior àqueles com CFT (15%). O prognóstico de sobrevida dos doentes com Carcinoma de células de Hurthle é similar aos de CFT.

Tumores superiores a 4 cm apresentam taxas aumentadas de recorrência e de mortalidade associada ao cancro. Os microcarcinomas (com diâmetro inferior a 1 cm) apresentam um excelente prognóstico, tanto na sobrevida global como na sobrevida livre de doença (70). O tamanho do tumor tem valor preditivo no CPT. No CFT o grau de diferenciação e o grau de invasão capsular têm maior relevância.

A multifocalidade foi associada a taxas significativamente superiores de metástases ganglionares, persistência de doença local após o tratamento inicial, recorrência, metástases à distância e mortalidade (69).

As metástases ganglionares são frequentes no CPT, variando entre 30 até mais de 70%, consoante as séries. No CFT surgem na ordem dos 20%. O impacto prognóstico das metástases ganglionares é controverso, estando associadas a mais elevadas taxas de recorrência. A presença à data do diagnóstico de metástases à distância, é fator de mau

prognóstico, tanto em doentes com CPT como com CFT. Estão inicialmente presentes em 1-3% dos doentes com CPT e em 7-15% daqueles com CFT (1).

O atraso no diagnóstico superior a 1 ano está relacionado com uma maior incidência de recorrência local ou de metástases à distância.

As escalas de prognóstico utilizam diferentes conjugações das variáveis anteriormente descritas para estratificarem os doentes em função do seu prognóstico e sobrevida.

Constatada a elevada sobrevida da maioria dos doentes com CDT, foi publicada em 2009 pela American Thyroid Association, a estratificação em três categorias em função do risco de recorrência (Tabela 4) (1).

| Baixo Risco | Risco Recorrência |
|---|--------------------------|
| PTC limitado à tireoide | 3% |
| Risco Intermédio | |
| Metástases regionais, histologias preocupantes extensão extratiroideia ou invasão vascular | 21% |
| Risco Elevado | |
| Extensão extratiroideia ou metástases à distância 68% | 68% |

Tabela 4 – Estratificação do risco de recorrência – Adaptado de Revised ATA Thyroid Cancer Guidelines 2009 (1)

11.3.3. Diagnóstico diferencial

O cancro da tireoide manifesta-se normalmente como um nódulo na tireoide, porém menos de 5% dos nódulos da tireoide são malignos (95% benignos), pondo-se a maior dificuldade entre distinguir a neoplasia do nódulo benigno. É fundamental considerar a história da doença, os fatores de risco e adequar a abordagem.

Entre os tumores benignos, os mais comuns são o bócio endêmico e o esporádico (lesões pseudo-tumorais). A deficiência de iodo na alimentação é a maior causa de bócio endêmico, que apresenta igual distribuição geográfica que as zonas iodo privadas. Os demais tumores benignos da tireoide são os adenomas (raros) de origem epitelial, bem encapsulados e não produzem metástases.

Apesar da semelhança no sintoma principal, a presença de nódulo, os CDTs apresentam quadros clínicos diferentes. O CPT surge em indivíduos mais jovens, inclusive crianças, e tem crescimento lento por ser um tumor baixo grau de malignidade, pelo que períodos longos são necessários para o seu aparecimento (71). De maneira geral tem bom prognóstico, e uma sobrevida a 10 anos superior a 80%. É um tumor multicêntrico, com disseminação linfática intra-glandular, e no momento da apresentação 5 % têm metástases à distância, 20 % invasão extra-tiroideia e 25% metástases ganglionares cervicais. A literatura descreve o CPT como um processo benigno nos jovens, raramente levando à morte em pacientes abaixo dos 40 anos. Os 5–10% dos casos de CPT que evoluem para a morte são constituídos pelo grupo de pacientes acima dos 40 anos que apresentam lesões aderentes às estruturas vizinhas ou com metástases invasivas cervicais ou à distância (71). O CFT ocorre num grupo mais avançado que o CPT, tem o seu pico de incidência por volta dos 50 anos, sendo três vezes mais frequente em mulheres. Na grande maioria dos casos manifesta-se pela clínica das metástases à distância, como fracturas patológicas (ossos) e múltiplos nódulos no pulmão. Raramente origina metástases cervicais (72).

A PAAF como método seguro, eficiente e relativamente pouco traumático, é também utilizada no diagnóstico diferencial de outras doenças da tireoide, entre os outros exames de diagnóstico adequados à clínica e à história. Assim, existem determinados achados citológicos que permitem, com recurso à biópsia por PAAF, excluir a malignidade na investigação diagnóstica do CDT (73): 1) Bócio adenomatoso: possui citologia benigna à punção aspirativa

com agulha fina; 2) Tireoidite linfocítica: possui citologia inflamatória por PAAF; 3) Adenoma Folicular da tireoide: a citologia aspirativa mostra um padrão folicular. Neste caso, a cirurgia é mandatória para avaliar a presença de infiltração da cápsula, característica que pode sugerir malignidade; 4) Linfoma: infiltração linfocítica; 5) Metástases de outros tumores: a citologia sugere etiologia do tumor (74). As metástases na tireoide são pouco comuns, os principais focos tumorais primários são: a mama, o rim, o cólon e o pulmão. Ocorrem geralmente quando já existem metástases com outra localização no momento da apresentação (73).

As dosagens de T4 livre, TSH ultrasensível e anticorpos anti-tiroideus, devem ser requisitados, apesar de estarem normais na maioria dos casos, podem detetar casos de hipertireoidismo por nódulo tóxico ou secundário a Tireoidite de Hashimoto (75).

12. Tratamento

12.1. Objetivos da conduta inicial ao CDT

1. Remover o tumor primário, a doença que estende para além da cápsula da tireoide e os gânglios cervicais envolvidos. A ressecção cirúrgica completa é um determinante fator de prognóstico. (76).

2. Minimizar a morbidade associada ao tratamento. Aqui, são fatores determinantes a experiência do cirurgião e a extensão da cirurgia, para os risco de complicações cirúrgicas (77).

3. Obter um estadiamento preciso da doença (78).

4. Facilitar um tratamento pós-operatório com Iodo radioativo, se necessário.

Para pacientes que vão fazer ablação remanescente ou tratamento da doença residual ou metastática, é importante na cirurgia a remoção de todo o tecido tiroideu normal (79).

5. Vigilância adequada a longo prazo da recorrência da doença (80).
6. Minimizar o risco de doença recorrente ou metastática. A cirurgia adequada é o fator com maior influência sobre o prognóstico (80) (81).

12.2. Classificação do risco

A classificação do risco é fundamental para o planejamento cirúrgico e para definir a melhor proposta de acompanhamento do paciente com CDT. A classificação do risco é dinâmica e deve ser revista após a cirurgia, e a cada vigilância do paciente.

De acordo com as Guidelines da ATA, os pacientes tem diferentes riscos de acordo com a citologia obtida por PAAF. Dos pacientes cujo resultado foi indeterminado, apresentam maior risco de malignidade os que possuem :1) tumor superior a 4 cm; 2) citologia com atipias celulares; 3) biópsia suspeita para carcinoma papilar; 4) história familiar de carcinoma da tireoide; 5) história de exposição a radiação (82). Quando o resultado citológico obtido é para malignidade tem risco acrescido os doentes que têm: 1) tumor superior a 1 cm (83); 2) metastização regional ou à distância; 3) história pessoal de terapia com radiação na cabeça ou pescoço; 4) história familiar de CDT; 5) idade superior a 45 anos (maior taxa de recorrências) (79).

12.3. Tratamento cirúrgico do tumor primário

O tratamento de primeira linha do CDT é a exérese cirúrgica. Os objetivos da cirurgia à tireoide podem incluir: diagnóstico após biópsia não diagnóstica ou indeterminada, remoção do carcinoma da tireoide, estadiamento, preparação para ablação ou monitorização dos níveis séricos de Tg (1).

As opções cirúrgicas para a abordagem do tumor primário devem ser limitadas:

1. hemitireoidectomia com/sem istmectomia
2. tireoidectomia quase-total (remoção de todo o tecido tireoideu visível, deixando cerca de inferior a 1g de tecido adjacente ao nervo laríngeo recorrente, próximo do ligamento de Berry)
3. tireoidectomia total: remoção de todo o tecido tireoideu visível

A tireoidectomia subtotal que consiste em deixar superior a 1g de tecido tireoideu remanescente com a cápsula posterior no lado não envolvido, é considerada pela ATA como uma cirurgia inapropriada para o carcinoma da tireoide (1).

A tireoidectomia total (TT) tem a seu favor o baixo número de recorrências, a possibilidade da utilização do iodo radioativo na detecção e tratamento da doença residual e de num só gesto operatório obter um diagnóstico definitivo e o tratamento. É uma cirurgia com risco aumentado de lesão iatrogénica dos nervos recorrentes e de hipoparatiroidismo definitivo (84).

A realização da lobectomia com/sem istmectomia, comporta menor taxa de complicações (85) e a possibilidade de poder ser realizada em regime de cirurgia de ambulatório. Por ter maior taxa de recorrência local (86), ocorre muitas vezes a necessidade de totalizar a tireoidectomia nos casos em que a histologia definitiva é de CDT de alto risco. O tecido tireoideu remanescente, inviabiliza a utilização da tiroglobulina como um marcador sensível de atividade tumoral.

É importante ter em linha de conta que a realização de procedimentos menos extensos do que a tireoidectomia total, não podem ser resolvidos pela ablação com Iodo 131 (87).

12.4. A tireoidectomia total (TT) – Ato cirúrgico e suas complicações

A tireoidectomia pode ser realizada sob anestesia local de forma segura, se necessário. Na maioria dos casos é executada sob anestesia geral com intubação endotraqueal.

Na cirurgia da tireoide o posicionamento correto do doente, assume um papel fulcral na capacidade de realização da técnica cirúrgica.

O paciente deve ser colocado em decúbito, com os membros superiores estendidos ao longo do corpo. Áreas de apoio, como a região occipital, deverão ser apoiadas por uma almofada para evitar zonas de pressão e evitar qualquer rotação lateral. Um rolo deve ser colocado ao nível dos processos espinhais da escápula de forma a promover a extensão do pescoço. Deverá ser evitada a hiperextensão do pescoço, uma vez que poderá dificultar a identificação dos nervos recorrentes ou a exteriorização do componente mergulhante do bócio, evitando também dor imediata e exagerada no pós-operatório.

É feita uma incisão cervical transversal arciforme de concavidade superior, anterior, baixa, 2 centímetros acima da fúrcula esternal que se estende entre os tendões esternais do músculo esternocleidomastoideu. Deverá ser tão simétrica quanto possível e, se necessário pode ser marcada fazendo pressão com um fio de seda.

A técnica operatória da tiroidectomia manteve-se quase inalterada, reduzindo as complicações à custa de conhecimentos anatómicos e gestos cirúrgicos precisos. Poucas operações são tão exigentes e dependentes de uma técnica correta, como a TT. Não permitindo “*habilidades*” ou “*improvisos*”. Duas condições vieram, recentemente alterar a segurança e a rapidez da tiroidectomia. A criação de cirurgiões dedicados e a utilização de hemóstase por frequência.

É fundamental a procura sistemática dos nervos laríngeos recorrentes (NLR), pela forma clássica, que se apresenta até hoje, a mais segura e eficaz. A monitorização intraoperatória do nervo laríngeo recorrente é amplamente discutida desde há três décadas, mas parece, no presente, estar reservada para reoperações ou doença local avançada.

Quanto às paratiroides, são igualmente difíceis de encontrar e de preservar. Por isso é aconselhada a sua pesquisa sistemática e exaustiva.

Na conservação da paratiroide, a experiência é fundamental para distinguir o que é uma glândula temporariamente alterada por ter sido mobilizada daquela irremediavelmente comprometida. Nada o distingue senão a experiência mas, na dúvida, mesmo quando se trata da quarta glândula com três intactas, a tentativa de reimplantar deve ser tomada. Retiramo-la e conservamo-la em soro fisiológico para a implantar, seccionada, no final da cirurgia. O local do implante não parece muito importante nestes casos, assim é implantada num local de fácil acesso, normalmente o esternocleidomastoideu ou no tecido muscular anterior do antebraço.

Devem ser observados e tidos em conta todos os procedimentos para uma hemostase extremamente cuidada. Deve ser perfeita mesmo que isso faça perder um bom tempo antes de encerrar. Esta hemostase deve ser tão cuidadosa quanto rigorosa respeitando as regras básicas da cirurgia geral, lembrando que a nossa atenção deve dividir entre aquilo que controlamos (a pequena hemorragia) e aquilo que devemos evitar (as estruturas vizinhas). Geralmente, o leito tiroideu vai sangrar nos sítios mais delicados, ou junto à passagem do nervo laríngeo recorrente ou aos pedículos vasculares das glândulas paratiroides.

A hemostase deve ser exaustiva mas nunca intempestiva. E se no final, ou porque a cirurgia foi extensa, difícil, sangrativa ou, houver algum receio por parte do cirurgião, então drenamos. Drenagem com um ou dois drenos, aspirativos ou não, em circuito fechado ou aberto, tudo é questão de gosto e experiência.

O encerramento da linha cervical média, facilita uma segunda abordagem, caso esta venha a ocorrer, porque separa a traqueia dos planos subcutâneos tornando mais fácil a sua identificação. Os músculos pré-tiroideus são aproximados com uma sutura contínua de pontos afastados para que possam ser desfeitos rapidamente numa reintervenção de emergência. O platisma é aproximado com fio reabsorvível 4/00 em pontos separados e espaçados de forma a garantir apoio dos planos cutâneos.

A pele é aproximada com uma sutura intradérmica ou cola biológica mesmo nas

incisões mais ou menos extensas e complicadas dos esvaziamentos.

Algumas das complicações da tiroidectomia total podem alterar a vida do doente para sempre. O hematoma cervical pós tiroidectomia, por exemplo, é uma complicação potencialmente ameaçadora da vida; o hipoparatiroidismo e a lesão dos nervos laríngeos, principalmente nas suas formas definitivas, provocam uma diminuição significativa da qualidade de vida do doente.

Falar das principais complicações pós tiroidectomia é ter em mente a melhor forma de as evitar. Um estudo recente (88), que examinou retrospectivamente 3846 casos de cirurgias à tireoide, concluiu que o sucesso desta, depende de um planeamento pré-operatório cuidadoso, e este inclui a realização da US cervical pré-operatória, para determinar a proximidade do nódulo ao trajeto do nervo laríngeo recorrente, o tipo de anestesia, os dispositivos de monitorização intra-operatória do NLR e modalidade cirúrgica. Assim sugerem que as recomendações de avaliação pré-operatória estão positivamente associadas à estratégia cirúrgica e à prevenção da hipocalcémia pós-operatória.

12.5. Pré-operatório

Antes de determinar a opção cirúrgica, para além da investigação já detalhada anteriormente, é importante referir o papel da US cervical pré-operatória, recomendada para avaliar o lobo controlateral e a presença de adenopatias (especialmente o compartimento central e homolateral do pescoço) a todos os pacientes que vão ser submetidos a cirurgia tireoideia por achadas malignos na biópsia. Na identificação de gânglios linfáticos suspeitos deve ser realizada uma PAAF para confirmar ou excluir malignidade, o que pode em último caso mudar a opção de tratamento (1). A TAC, RMN, esofagoscopia ou laringotraqueoscopia, devem ser usadas apenas quando existe suspeita clínica ou US com invasão extensa de estruturas adjacentes.

12.6. Indicações do tratamento cirúrgico

Em pacientes com nódulos “indeterminados” (suspeita de CFT ou Carcinoma de Células de Hurthle) na biópsia, o risco de malignidade é de aproximadamente 20% (89) (90). O risco é maior ainda em pacientes com: 1) nódulos indeterminados superior a 4cm; 2) marcada atipia celular na biópsia; 3) biópsia “suspeita de carcinoma folicular”; 4) história familiar de CDT; 5) história de exposição a radiação (89) (90) pelo que a Tireoidectomia Total é aconselhada (Grau de Recomendação A).

Em pacientes com um nódulo com citologia de significado indeterminado, a lobectomia da tireoide é a abordagem inicial recomendada (Grau de Recomendação C).

Quando feito o diagnóstico por PAAF de malignidade, se nódulo superior a 1cm (83) o procedimento de escolha deverá ser tireoidectomia total ou sub-total, excepto houverem contraindicações à cirurgia. Em casos em que o nódulo seja pequeno (inferior a 1cm), baixo risco, unifocal, carcinoma papilar intratiroideu sem história de exposição a radiação para cabeça e pescoço, sem envolvimento clínico e radiológico de metástases nodais cervicais, pode-se optar por lobectomia tiroideia com istmectomia.

Presentemente acredita-se que aumentar a extensão da cirurgia primária pode aumentar a sobrevivência em pacientes de alto risco e de baixo risco.

12.7. Dissecção Linfática Ganglionar

O tratamento cirúrgico dos doentes do CDT continua controverso. Os resultados dos tratamentos são baseados em análises retrospectivas de grupos de doentes predominantemente heterogéneos. Daqui resulta que existem argumentos técnicos para cirurgias mais agressivas, como para mais conservadoras. Isto aplica-se quer à extensão da tireoidectomia quer à abordagem terapêutica da doença regional.

12.7.1. Drenagem linfática da tireoide

É necessário compreender o padrão de drenagem linfática da glândula tireoideia para assegurar que os grupos ganglionares com maior risco de metastização são excisados quando se efetua uma dissecação ganglionar.

Os gânglios linfáticos cervicais são agrupados de acordo com a classificação recomendada pela American Joint Committee (AJCC) e pela Academia Americana de ORL – Cirurgia Cabeça e Pescoço e compreende seis regiões ganglionares major:

1. Nível I: gânglios localizados no triângulo submentoniano e submandibular. Delimitado: superiormente pelo bordo inferior da mandíbula e inferiormente pelo osso hioide e ventre posterior do músculo digástrico.

2. Nível II: gânglios linfáticos do 1/3 superior da cadeia jugular profunda. Delimitado posteriormente pelo bordo posterior do músculo esternocleidomastoideu, superiormente pela base do crânio e inferiormente pelo ramo horizontal do osso hioide.

3. Nível III: localiza-se no 1/3 médio da cadeia jugular profunda e é limitada superiormente pelo ramo horizontal do osso hioide e inferiormente por uma linha imaginária que cruza o bordo inferior da cartilagem cricóide.

4. Nível IV : compreende o 1/3 inferior da cadeia jugular profunda e é limitada superiormente pelo bordo inferior da cartilagem cricóide e inferiormente pela clavícula.

5. Nível V: corresponde ao triângulo posterior do pescoço delimitado superiormente pelo vértice formado pela convergência do músculo esternocleidomastoideu com o músculo trapézio, anteriormente pelo bordo posterior do músculo esternocleidomastoideu, posteriormente pelo bordo anterior do músculo trapézio, e inferiormente pela clavícula.

6. Nível VI : corresponde ao compartimento central. Os limites são facilmente identificáveis cirúrgica, clínica e imagiologicamente. Delimitado superiormente pelo o osso

hioide e lateralmente as artérias carótidas. O bordo inferior tem sido variavelmente definido, pelo manúbrio do esterno ou pela artéria inominada (braquiocefálica).

A região da chanfradura supraesternal até à veia inominada (tronco braquiocefálico) é considerada mediastino superior (Nível VII).

Na figura 1 encontram-se assinalados os grupos de gânglios linfáticos cervicais:

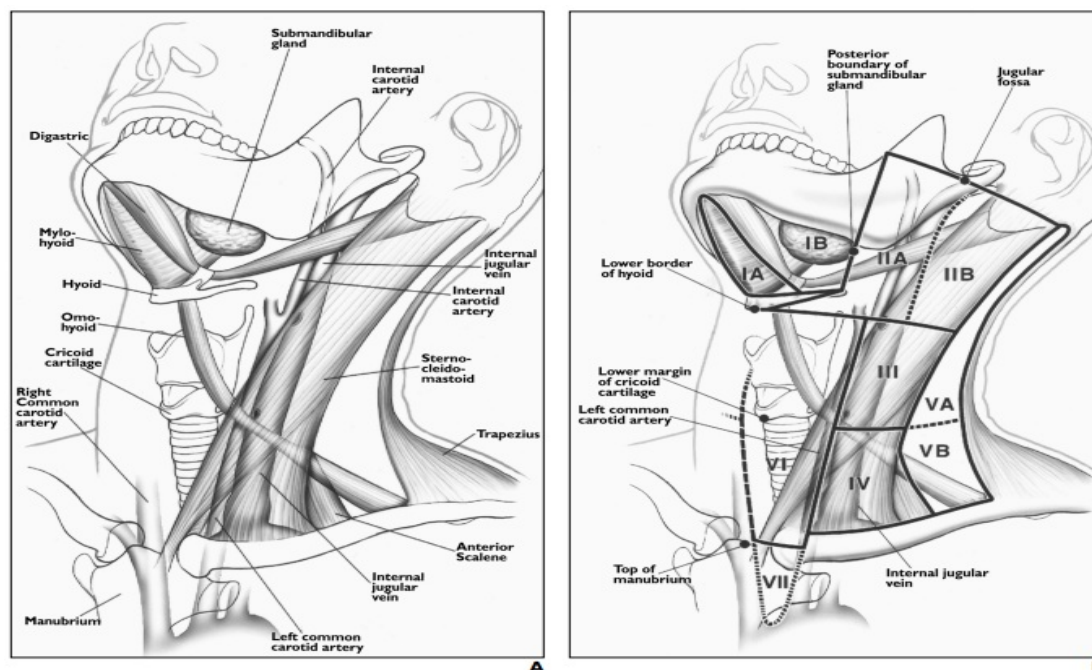


Figura 1 – Grupos Linfáticos da tireoide

12.7.2. Metastização linfática do CDT

Os gânglios linfáticos da tireoide drenam primariamente para o compartimento central (nível VI), e subseqüentemente para as regiões jugulares (nível II a IV). Outra via de drenagem linfática é ao longo da artéria tiroideia inferior e depois para artéria carótida comum, região inferior do pescoço (nível V). Os gânglios mediastínicos deve ser alvo de cuidado exame intraoperatório, pois contêm frequentemente metástases (9). No CDT os gânglios submentonianos e submandibulares raramente contêm metástases.

Tendo em conta, a drenagem linfática da tireoide (primariamente para o Nível VI), os principais gânglios afectados pelo CDT no compartimento central são: 1) pré-laríngeos (Delphian); 2) pré-traqueais; 3) para-traqueias esquerdos e direitos. Os para-traqueais podem

ser anteriores e/ou posteriores ao nervo laríngeo recorrente. Menos comumente envolvidos são os gânglios retro-faríngeos e retro-esofágicos. A maioria dos nódulos do compartimento central localizam-se inferiormente à laringe. As estruturas anatómicas contidas no compartimento central (VI) são: a laringe, a hipofaringe, a traqueia e o esófago, glândulas endócrinas (tireoide e paratiroides), o timo cervical, os nervos laríngeos (superior e recorrente) e os vasos (artéria tiroideia superior e inferior, e veia tiroideia superior, média e inferior).

Metástases linfáticas regionais estão presentes no momento do diagnóstico em 20-90% dos pacientes com CPT e com menor percentagem nos pacientes com outros tipos histológicos (9).

12.7.3. Dissecção Central do Pescoço (DCP) – ato cirúrgico e complicações

A DCP, inclui a remoção dos nódulos linfáticos pré-laríngeos superiormente e dos nódulos pré-traqueias inferiormente, à artéria inominada. E ainda a remoção dos nódulos para-traqueais, inferiormente à cartilagem cricóide até à artéria inominada (à direita) e no plano axial onde a artéria inominada cruza a traqueia (à esquerda). Os nervos laríngeos recorrentes devem ser dissecados com uma técnica atraumática, evitando o mínimo de manipulação ou tração. As paratiroides superiores são preservadas in situ, já as paratiroides inferiores são desviadas lateralmente. Autotransplante (no músculo esternocleidomastoideu ou outro) das paratiroides é realizado quando estas são desvascularizadas durante a dissecção (9).

As complicações variam conforme se realiza o esvaziamento cervical seletivo do compartimento central (nível VI/ VII) ou o esvaziamento cervical posterolateral (nível II a V). No esvaziamento do compartimento central as principais complicações são: 1) hipoparatiroidismo (temporário/ permanente); 2) lesão do nervo laríngeo recorrente (paralisia da corda vocal temporária/ permanente); 3) lesão do nervo laríngeo superior; 4) hemorragia/ seroma; 5) infecção da ferida operatória. Quanto ao esvaziamento cervical lateral as

complicações mais comuns são: 1) hemorragia/ seroma; 2) infecção da ferida operatória; 3) lesões neurológicas: acessório, mandibular, plexo simpático (S. de Horner), frénico, plexo braqueal e plexo cervical cutâneo .

12.7.4. Extensão da Dissecção Central do Pescoço (DCP)

Presentemente, “berry picking” ou remoção de nódulos isoladamente (“lymph node plucking”), é desaconselhada, uma vez que implica apenas a remoção de nódulos clinicamente envolvidos. Não é sinónimo de uma dissecção compartimental- orientada seletiva. A remoção grosseira de apenas os nódulos envolvidos, é uma “violação” ao compartimento nodal sem adequada intervenção à doença, e pode estar associada a taxas mais elevadas de recorrência e de morbilidade em nova cirurgia (1).

A DCP, deverá no mínimo compreender os grupos linfáticos pré-traqueais, pré-laríngeos e pelo menos um grupo dos para-traqueais. Assim a designação da DCP deve ser feita atendendo à remoção unilateral ou bilateral do grupo de nódulos para-traqueais.

1. Dissecção central do pescoço bilateral (DCPB): remoção dos grupos nodais pré-laríngeos, pré-traqueais e nódulos paratraqueais esquerdo e direito.

2. Dissecção central do pescoço unilateral (DCPU): remoção dos grupos nodais pré-laríngeos, pré-traqueais, e um grupo de nódulos paratraqueais à esquerdo ou à direita (9).

Em casos de DCPU deve indicar se foi realizada do lado esquerdo ou direito.

A DCP pode ser estendida, e incluir a remoção de grupos nodais adicionais: retro-faríngeos, retro-esofágicos, para-laringoesofágicos e mediastinais superiores. Deve constar na descrição operatória quais os grupos adicionados à dissecção (9).

12.7.5. DCP Profilática/ Terapêutica

1. DCP Terapêutica implica a presença de metástases nodais linfáticas clinicamente (pré-/intra-operatoriamente) ou imagiologicamente (clinicamente N1a).
2. DCP Profilática /Eletiva implica que metástases nodais linfáticas não sejam detectadas clinicamente ou imagiologicamente (clinicamente N0).

12.7.6. Indicação para DCP no doente com CDT

Nos pacientes que clinicamente apresentam nódulos linfáticos quer do compartimento central, quem do compartimento lateral do pescoço, devem ser submetidos a tiroidectomia total com dissecação terapêutica do compartimento central (nível VI), de forma a eliminar a doença do compartimento central (Recomendação B) (41).

Já a dissecação profilática do compartimento central (ipsilateral ou bilateral), pode estar indicada em pacientes com CPT sem envolvimento clínico dos nódulos do compartimento central, especialmente em tumores primários avançados (T3 ou T4) (Recomendação C).

Em tumores pequenos (T1 ou T2), não invasivos, clinicamente negativos para nódulos cervicais em CPT e na maioria dos CFT, pode não ser realizada a DCP profilática, apenas a tiroidectomia (1).

Em casos cuja por PAAF indica doença metastática adenopática na cadeia cervical, deve ser realizada a dissecação terapêutica do compartimento lateral do pescoço (41).

Se gânglios clinicamente envolvidos deve ser realizada a dissecação terapêutica central do pescoço (1).

Não está recomendada por rotina, a ablação radioactiva com Iodo para completar a tiroidectomia.

O primeiro estudo prospectivo controlado randomizado, realizado numa única instituição sobre a DCP profilática em CPT, refere que a DCP profilática é ainda um tema

controverso, em investigação. É um tratamento que parece reduzir a recorrência/mortalidade do CPT; no entanto, tem um risco superior de complicações cirúrgicas. Após 5 anos de “follow-up” de dois grupos, os que realizaram TT e os que realizaram TT com DCP profilática, concluíram que os ambos os grupos apresentavam resultados semelhantes, mas que os que haviam realizado DCP profilática tiveram menor necessidade de repetir tratamento complementar com I-131, com desvantagem acrescida de maior prevalência de hipoparatiroidismo. Verificou-se ainda que 50% dos pacientes apresentavam micrometástases nos linfáticos do compartimento central, e que a avaliação pré-operatória não poderia de todo, fazer prever a sua presença. No entanto, ter conhecimento da sua presença não parece ter qualquer impacto no prognóstico (91).

13. Pós-operatório

13.1. Estadiamento pós-operatório

Idealmente os doentes com CDT devem ser seguidos numa consulta multidisciplinar que inclua as especialidades Endocrinologia, Cirurgia Geral, Medicina Nuclear e Anatomia Patológica.

Tal como sucede noutros carcinomas, após o tratamento cirúrgico é fundamental o estadiamento dos doentes. Este serve para: 1) determinar o prognóstico individual de cada paciente com CDT; 2) tomar decisões relativamente à terapia adjuvante, incluindo a terapêutica ablativa remanescente e supressão TSH; 3) determinar a frequência do follow-up (pacientes de maior risco terão de ter um “follow-up” mais apertado); 4) estimular e melhorar a comunicação do paciente com os profissionais de saúde.

Existem várias classificações para estadiamento de CDT, considerando diferentes fatores com valor prognóstico, não se tendo, demonstrado clara superioridade em nenhuma.

Para determinar o risco de mortalidade, é utilizada o sistema de classificação TNM da AJCC/ International Union Against Cancer (UICC), já descrita anteriormente. Esta classificação é baseada no tamanho do tumor, na invasão extratiroideia, na presença de metástases ganglionares e à distância, e na idade, uma vez que não considera outros fatores, que sabidamente influenciam a evolução e o prognóstico da doença. Tem capacidade limitada de prever a persistência e recorrência do CDT, usando-se para prever o risco de recorrência, uma estratificação de três níveis:

1. Pacientes de baixo risco comportam as seguintes características: 1) ausência de metástases locais ou à distância; 2) ressecção macroscópica de todo o tumor; 3) ausência de invasão tumoral locorregional dos tecidos ou estruturas adjacentes; 4) ausência de histologia agressiva (células altas, colunares, folicular extensamente invasivo e carcinoma pouco diferenciado) ou invasão vascular; 5) ausência de captação extratiroideia de I-131, se este for administrado, após o primeiro tratamento de ablação com radioiodo. (92) (93).

2. Pacientes com risco intermédio apresentam alguma das seguintes características: 1) na cirurgia inicial apresentavam invasão microscópica do tumor nos tecidos moles peritiroideus; 2) metástases ganglionares cervicais ou captação de I-131 fora da loca tiroideia no cintigrama após terapêutica ablativa com I-131; 3) tumor com histologia agressiva ou invasão vascular (94).

3. Pacientes de alto risco possuem: 1) invasão tumoral microscópica; 2) exérese incompleta do tumor; 3) metástases à distância; 4) níveis de tiroglobulina desproporcionalmente elevados face ao observado no cintigrama pós-terapêutico (95).

13.2. Quantificar o tecido tireoideu remanescente pós-cirúrgico

Mesmo quando a tireoidectomia é total, é recomendada a quantificação do tecido remanescente tireoideu. Para esse fim, a US cervical é superior aos métodos cintigráficos e ainda fornece informações relativamente à persistência de metástases ganglionares (96) (97). É necessário um tempo mínimo de três meses para avaliação com US (97). A análise da vascularização com Doppler, pode auxiliar no diagnóstico diferencial de lesões do leito tireoideu e na determinação da natureza benigna ou metastática dos gânglios linfáticos. Deve ser considerada a reintervenção cirúrgica se a US revelar grande remanescente tireoideu ou metástases ganglionares.

13.3. Terapêutica ablativa com I-131 – Indicação

A ablação pós-operatória com I-131 é cada vez mais utilizada para eliminar tecido remanescente tireoideu após a cirurgia. Quando a ablação é de uma porção pequena de tecido após tireoidectomia total, pode facilitar uma detecção precoce de recorrência.

Dependendo da estratificação de risco individual de cada paciente, o objetivo principal da primeira dose de ablação com I-131 depois da TT pode ser: 1) ablação do remanescente (facilita a detecção de recorrência e o estadiamento inicial); 2) terapia adjuvante (diminuir o risco de recorrência e da mortalidade associada à doença, destruindo metástases suspeitas, não detectadas); 3) terapêutica ablativa remanescente com I-131 (tratar doença persistente) (1).

Nos pacientes com ressecção tumoral incompleta ou metástases aparentes após tireoidectomia e que não são candidatos a reintervenção cirúrgica, o tratamento com I-131 está indicado. Também em pacientes com ressecção tumoral aparentemente completa, mas classificados com risco alto ou intermédio para doença persistente, a terapêutica com I-131 tem impacto prognóstico, estando também recomendada.

Opostamente nos pacientes considerados de muito baixo risco, a ablação com I-131 não é indicada. Nos demais pacientes, de baixo risco para doença persistente/recorrente, a ablação é controversa, uma vez que a administração do I-131 melhora a especificidade da tiroglobulina sérica e a detecção de metástases na pesquisa de corpo inteiro pós-dose. No entanto, em pacientes com Tg estimulada inferior ou igual a 1 ng/ml e com US sem anormalidades meses após tireoidectomia, sabendo que não há comprometimento da especificidade deste marcador, e que o risco de recidiva é pequeno, tem sido proposto dispensar a ablação no grupo de baixo risco (97) (98).

Na indicação do I-131, deve ser considerado o custo da terapêutica e os seus potenciais efeitos adversos: alterações transitórias da função gonadal (99), sialoadenite aguda (99), menopausa precoce (100), xerostomia e xerofthalmia persistente, além de maior risco de um segundo cancro (101). Na tabela abaixo apresentam-se os fatores de impacto major na tomada de decisão para ablação remanescente com I – 131.

| Factors | Description | Expected benefit | | | RAI ablation usually recommended | Strength of evidence |
|---------|--|-------------------------|-------------------------------|--|----------------------------------|----------------------|
| | | Decreased risk of death | Decreased risk of recurrence | May facilitate initial staging and follow-up | | |
| T1 | 1 cm or less, intrathyroidal or microscopic multifocal | No | No | Yes | No | E |
| | 1-2cm, intrathyroidal | No | Conflicting data ^a | Yes | Selective use ^a | I |
| T2 | >2-4cm, intrathyroidal | No | Conflicting data ^a | Yes | Selective use ^a | C |
| T3 | >4cm | | | | | |
| | <45 years old | No | Conflicting data ^a | Yes | Yes | B |
| | ≥45 years old | Yes | Yes | Yes | Yes | B |
| | Any size, any age, minimal extrathyroidal extension | No | Inadequate data ^a | Yes | Selective use ^a | I |
| T4 | Any size with gross extrathyroidal extension | Yes | Yes | Yes | Yes | B |
| Nx,N0 | No metastatic nodes documented | No | No | Yes | No | I |
| N1 | <45 years old | No | Conflicting data ^a | Yes | Selective use ^a | C |
| | >45 years old | Conflicting data | Conflicting data ^a | Yes | Selective use ^a | C |
| M1 | Distant metastasis present | Yes | Yes | Yes | Yes | A |

Tabela 5 – Fatores de impacto major na tomada de decisão para terapêutica ablativa remanescente (1)

13.3.1. Preparação do doente para Terapêutica Ablativa com I-131

A terapêutica ablativa requer estimulação adequada da TSH, considerando-se desejável um valor superior a 30 mU/L (associada a captação aumentada do tumor de iodo), o que se pode alcançar de duas maneiras: 1) por interrupção da terapêutica de substituição com consequente hipotireoidismo e elevação da TSH endógena; 2) por estimulação com TSH recombinante (rTSH – Thyrogen, Genzyme Transgenics Corporation, Cambridge, MA) (recomendação A).

1. Elevação da TSH endógena: indicado em pacientes com ressecção tumoral incompleta ou metástases persistentes. Estes devem suspender a toma de LT4 cerca de 2-3 semanas antes da terapêutica ablativa ou do cintigrama diagnóstico, ou realizar tratamento com LT3 por 2-4 semanas, seguida de suspensão por 2 semanas, com a medição do níveis séricos de TSH, para determinar o “timing” adequado para o exame ou terapêutica (TSH superior a 30 mU/L) (1).

2. TSH recombinante humano: é a preparação adequada para pacientes com condições potencialmente agravadas pelo hipotireoidismo (como doença cardíaca, pulmonar, aterosclerótica, insuficiência renal, depressão grave, idade avançada, doença debilitante) ou com incapacidade de elevação suficiente do TSH endógeno (como hipopituitarismo). Mesmo na ausência destas condições, havendo disponibilidade, a estimulação com TSH recombinante é preferível em pacientes com ressecção tumoral completa e sem metástases aparentes após tireoidectomia, pois é sabido ser mais eficaz nesses casos (102) (103), com vantagens sobre a suspensão da L-T4: preserva a qualidade de vida, evita sintomas e eventual risco de hipotireoidismo, estando associado a menor tempo de afastamento profissional, menor radiação extratireoideia e menos tempo de exposição ao TSH aumentado (102) (103) (104).

Em mulheres em idade fértil é necessário excluir gravidez antes da administração de iodo. O aleitamento constitui igualmente contra-indicação para a terapêutica com iodo

radioativo.

Recomenda-se instituição de uma dieta pobre em iodo, uma a duas semanas antes da terapêutica ablativa, além de instruções para evitar contaminação pelo mesmo (por ex. produtos de contraste).

13.3.2. Exames a solicitar antes e depois da terapêutica ablativa com I-131

A Pesquisa de Corpo Inteiro (PCI), vulgarmente conhecida como Cintigrafia de corpo inteiro, tem como objetivo estimar a quantidade de tecido iodo-concentrante remanescente da tireoidectomia e detetar possíveis acometimentos de outros órgãos, permitindo calcular a melhor dose terapêutica de iodo-131 a ser utilizada no caso.

A PCI está apenas indicada quando a US cervical ou o relatório cirúrgico, não têm acuidade para determinar a extensão de tecido tiroideu remanescente. Também indicada em situações em que o resultado dos exames possa alterar a necessidade de tratar, ou a atividade da terapêutica de ablação que vai ser administrada. Se realizado o cintigrama pré-operatório (PCI), deve ser usado I-123 (1,5 – 3 mCi) ou I-131 de baixa atividade (1- 3 mCi), e cerca de 72 horas após a atividade diagnóstica, pode ser administrada a terapêutica com atividade otimizada (1).

Avaliação (PCI pós-dose) após a dose terapêutica do Iodo-131, é no geral realizada 2 a 10 dias após o tratamento. Esta cintigrafia tem por objetivo avaliar o tratamento com o radioiodo e detetar outras áreas iodo-captantes que não foram visualizadas na PCI pré dose. Novos focos de metástases são reportados em 10-26% dos pacientes (105) (106), em comparação com a PCI pré-dose, e encontrados frequentemente no pescoço, pulmões e mediastino. A alteração do estadiamento da doença ocorre em cerca de 10 % dos pacientes (105).

Pode ainda ser feita o doseamento sérico de Tg após tiroidectomia e imediatamente antes da ablação, com o TSH superior a 30 mU/L, uma vez que mostra uma relação direta com a presença de metástases persistentes e com o resultado da PCI pós-dose (1).

13.3.3. Atividade de I-131 a administrar

Particularmente nos pacientes de baixo risco, deve ser utilizada a mínima atividade (30 – 100 mCi) necessária para atingir com sucesso ablação do tecido remanescente (115).

Se houver evidencia de doença microscópica ou se for um tipo histológico agressivo do tumor, está recomendada a atividade mais elevada (100-200 mCi) (107).

A ablação bem sucedida significa a ausência de captação de iodo no cintigrama diagnóstico subsequente ou tiroglobulina sob estimulação não detetável (1).

13.4. Radioterapia externa

A radioterapia externa deve ser considerada para tratamento do tumor primário em pacientes com idade superior a 45 anos, com visível extensão extratiroideia no momento da cirurgia (com elevada probabilidade de doença microscópica residual) e para os pacientes com invasão tumoral extensa, cuja cirurgia ou ablação com I-131 são ineficazes. A sequência de utilização de terapêutica ablativa com I-131 e radioterapia externa, depende do volume da doença residual e capacidade de resposta do tumor à ablação (1).

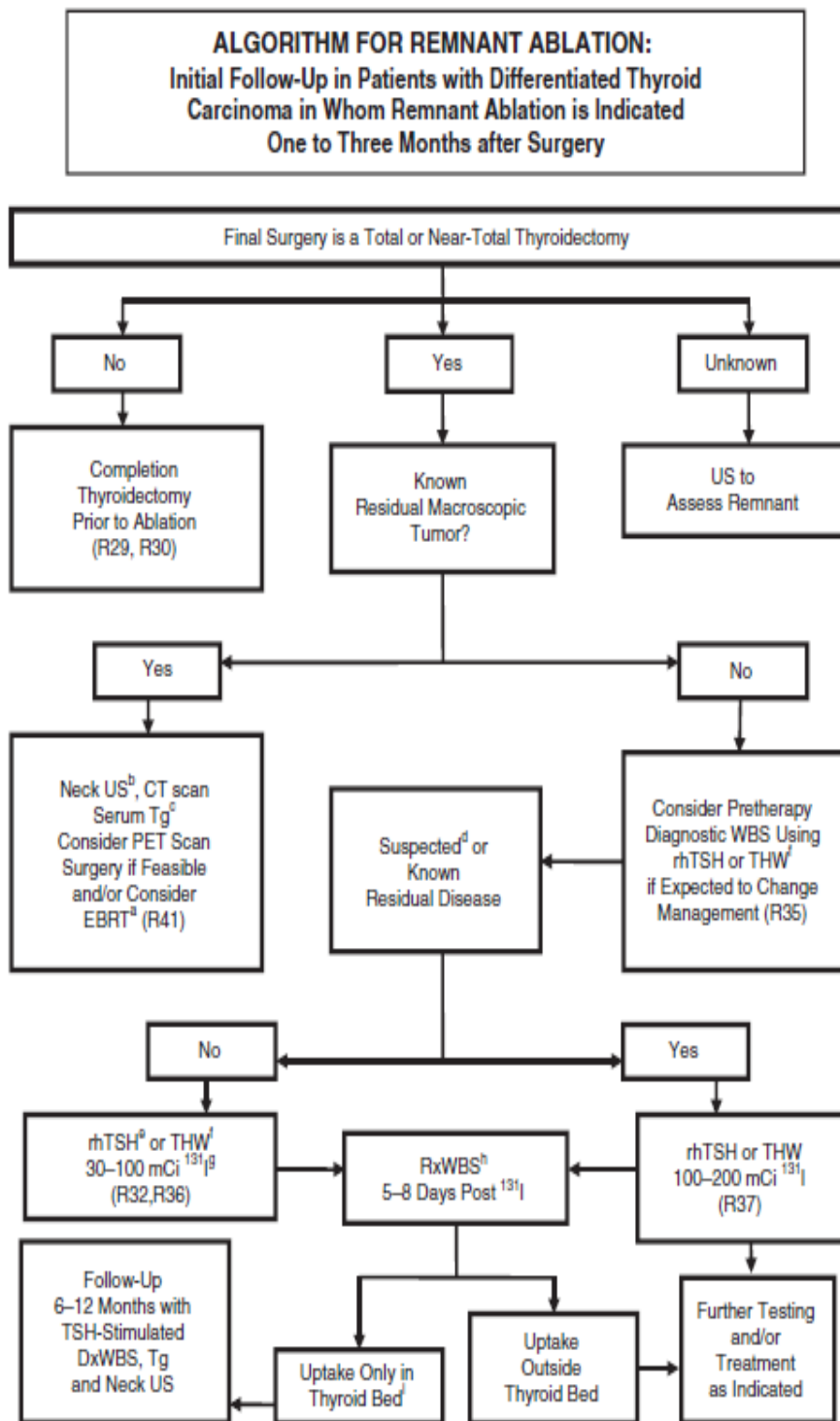


Figura 2 – Algoritmo para terapêutica de ablação remanescente com I-131 (1)

14. Monitorização da doença a longo prazo

O principal objetivo do seguimento de longo prazo do doente com CDT, é a vigilância de possíveis recorrências em pacientes que pareçam estar livres de doença. Testes com elevado valor preditivo negativo são aplicados para identificar pacientes com baixa probabilidade de recorrência, para que sejam usadas estratégias menos agressivas de seguimento. Similarmente, os pacientes com elevado risco de recorrência são monitorizados mais rigorosamente, porque a deteção precoce de doença recorrente oferece melhor oportunidade de tratamento efetivo.

Um estudo alemão (108) descobriu que a esperança de vida para pacientes livres de doença sujeitos a TT e terapêutica ablativa com I-131, era semelhante à população em geral. Já os pacientes com doença persistente, têm 60% da esperança de vida da população em geral, mas variável de acordo com as características do tumor.

Aos pacientes com doença recorrente ou persistente é-lhes oferecido terapêutica para tratar ou melhorar a morbilidade ou mortalidade. Na ausência destas opções, as terapias paliativas permitem prevenir o crescimento do tumor ou diminuir a carga tumoral, prestando especial atenção aos tumores ameaçando estruturas vitais.

O segundo objetivo do seguimento a longo prazo é monitorizar a terapia de substituição (109).

14.1. Seguimento após terapêutica ablativa ou não – Periodicidade

Os doentes de baixo risco, que efetuaram tireoidectomia total, devem iniciar terapêutica com Levotiroxina (LT4), realizar ecografia cervical, e doseamento da TSH e da tiroglobulina (Tg), aos 3 meses de pós-operatório (PO). Excluída a presença de doença residual, devem ser avaliados aos 6 meses de PO, e novamente dentro de um ano. Nesta avaliação deve ser

realizado o exame clínico e a avaliação sérica das concentrações da TSH, da Tg sob supressão da LT4 e dos anticorpos anti-tiroglobulina.

Aos pacientes que realizaram terapêutica ablativa após cirurgia, devem realizar controle com ecografia cervical e com o doseamento da Tg sob supressão da TSH. No final do primeiro ano repetem a ecografia e fazem o doseamento da TSH e da Tg. O seu seguimento deverá ser realizado anualmente com exame clínico, medição da TSH e da Tg. Se doseamentos de Tg mensuráveis, deverá ser repetido o seu doseamento sob estimulação da rhTSH (1).

Nos doentes de baixo risco, sem evidência de doença, os níveis de TSH podem situar-se nos limites inferiores da normalidade (ie entre 0,3-2 mU/L). Nos doentes de alto risco, estes níveis devem ser mais baixos, entre 0,1-0,5 mU/L, durante 5 a 10 anos. Na persistência de doença, a TSH deve situar-se abaixo de 0,1 mU/L.

A Tg sérica deve ser doseada, por uma técnica standart com uma sensibilidade funcional inferior a 1,0 ng/ml. Os valores de Tg acima de 2 ng/ml, após estimulação com rhTSH são muito sensíveis na identificação de persistência de tumor.

Os doseamentos dos anticorpos anti-tiroglobulina (AAT) devem ser realizados sempre que se efetue o doseamento da Tg, dado que interferem no seu doseamento. Podem condicionar falsos negativos ou mais raramente falsos positivos. A persistência ou reaparecimento de AAT podem sugerir a persistência de doença. Idealmente, todos estes doseamentos deveriam ser realizados sob estimulação da rhTSH (110).

Além do cintigrama, realizado 2 a 10 dias pós-terapêutica ablativa, nos doentes sem evidência de doença, não há indicação para cintigrama de rotina no seguimento. Os doentes de alto risco para doença persistente, podem beneficiar da sua realização com I-123 ou I-131 de baixa atividade (1).

14.2. Critérios de cura

1. Os doentes de baixo risco, com ecografia cervical normal e níveis séricos de Tg indetetáveis após estimulação com rhTSH, na ausência de anticorpos anti-tiroglobulina, são considerados curados.

2. Igualmente, no caso de doentes com Tg sérica detetável entre 1-2 ng/ml, sob estimulação com rhTSH, se após 12 meses este doseamento se tornar indetetável, o doente é considerado curado.

14.3. Terapêutica supressiva com Levotiroxina

Esta terapêutica tem como finalidade não só corrigir o hipotiroidismo pós cirúrgico, mas também inibir o crescimento de células cancerosas residuais dependente da estimulação pela TSH.

Assim, na maioria dos doentes é recomendado tratamento supressivo da TSH embora nos doentes de baixo risco e de melhor prognóstico possa ser efetuado apenas tratamento substitutivo, dado que neste grupo não se encontram provados os benefícios da terapêutica supressiva.

Esta terapêutica tem efeitos adversos que devem ser considerados nomeadamente os resultantes de tireotoxicose subclínica, como o risco de angor em doentes com doença cardíaca isquémica, de fibrilação auricular em doentes idosos e de osteoporose em mulheres pós-menopausicas (111).

Recomenda-se a supressão inicial de TSH:

1. Em doentes de alto risco e de risco intermédio: para valor ≤ 0.1 mU/L
2. Em doentes de baixo risco: manter TSH no limite inferior do normal (0.1-0.5 mU/L).

Este grau de supressão inicial poderá modificar-se posteriormente, dado que quando

considerados sem evidência de doença no decurso do seu seguimento, especialmente os doentes de baixo risco, poderão passar de terapêutica supressiva para terapêutica substitutiva (112).

Terapêutica supressiva a longo-prazo

1. Em doentes com doença persistente, a TSH deve ser mantida inferior a 0,1 mU/L indefinidamente, caso não haja contra-indicação.
2. Em doentes clinicamente livres de doença mas que sejam de alto risco, a TSH deverá manter-se entre 0,1 a 0,5 mU/L durante 5 a 10 anos. Posteriormente entre 0,5-1 mU/L.
3. Em doentes livres de doença especialmente os de baixo risco, a TSH pode ser mantida dentro do limite normal baixo (0,3-2 mU/L) (112).

Terapêutica supressiva: quando?

1. Na fase inicial do tratamento
2. Nos doentes de alto risco
3. Enquanto o doente não for considerado curado.

Quando curado, o doente deverá passar a terapêutica de substituição.

14.4. Tratamento da doença metastática

Metástases descobertas no “follow-up” são muitas vezes manifestação de doença persistente que resistiu ao tratamento inicial.

Cerca de 5 a 20% dos pacientes com CDT apresentam recorrências regionais ou locais, o que corresponde a cerca de duas vezes a frequência das metástases à distância (69).

A hierarquia preferida para o tratamento da doença metastática é: 1) excisão cirúrgica em doença locorregional em paciente potencialmente curáveis; 2) terapêutica com I-131 para tumores iodo-responsivos; 3) radioterapia em doença locorregional clinicamente significativa, não ressecável; 4) vigilância em pacientes com doença estável ou com doença assintomática

lentamente progressiva; 5) ensaios experimentais, especialmente para pacientes com doença macroscópica refratária progressiva (1).

O tratamento mais indicado para a doença locorregional é a excisão cirúrgica, especialmente na ausência de metástases à distância. A maioria dos cirurgiões recomenda exploração além dos compartimentos aparentemente acometidos, uma vez que as metástases são comumente mais extensas do que o previsto. Aproximadamente 30-50% apresentam remissão completa em curto prazo após a reoperação (113).

A alcoolização das adenopatias, guiado por US, tem-se afirmado em pacientes com CPT e com número limitado de metástases (114).

Nos tumores que invadem o trato aéreo e/ou digestivo superior, recomenda-se cirurgia agressiva, com retirada mais completa possível da lesão, procurando sempre preservar a função do órgão (1) (115).

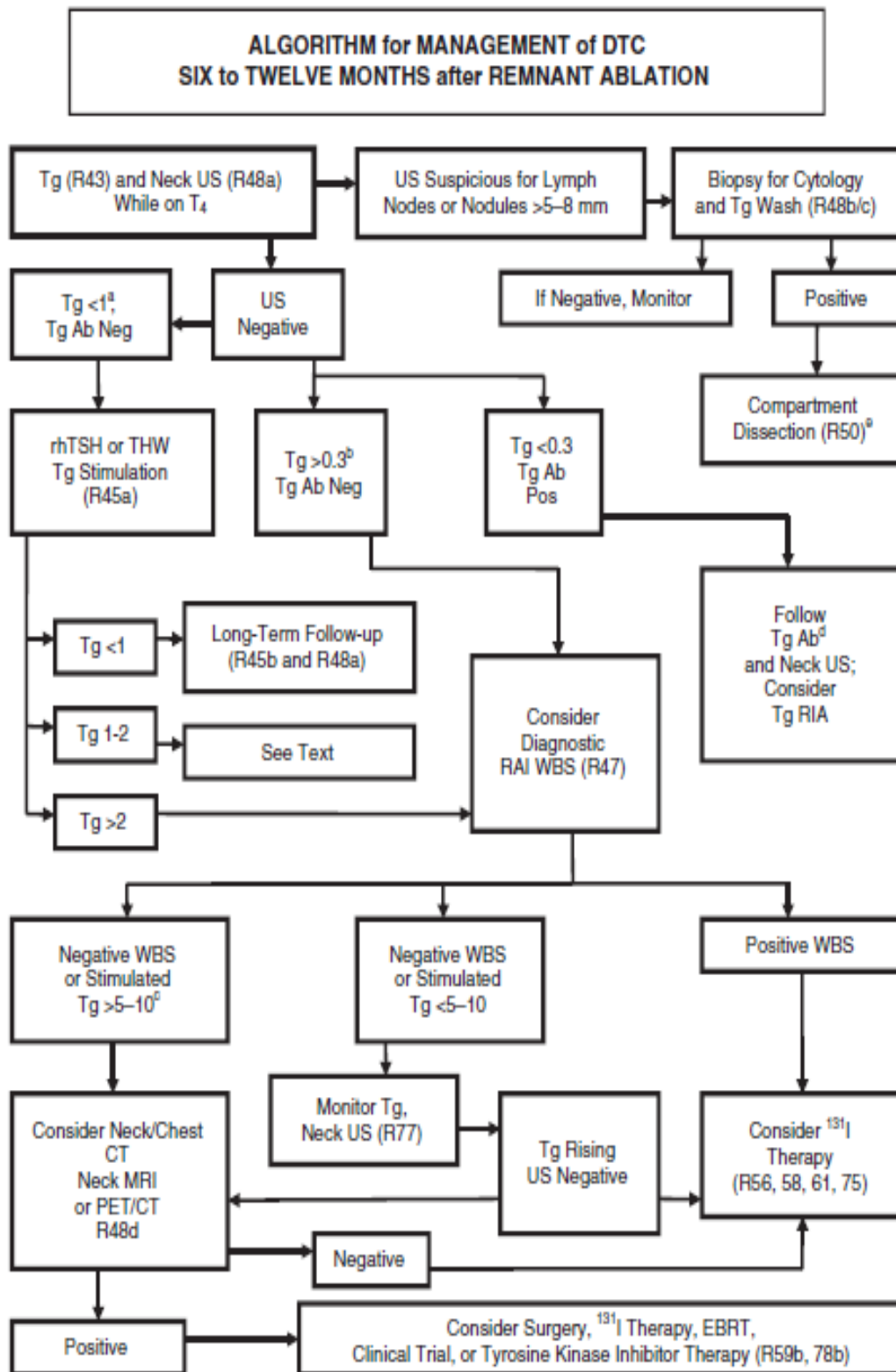


Figura 3 – Algoritmo de monitorização do DTC 6 a 12 meses após terapêutica ablativa com I-131(1)

15. Novas terapias

Como descrito, a cirurgia e a terapia ablativa com I-131, é tratamento adequado para a maioria dos pacientes com DTC. No entanto, uma minoria dos pacientes apresenta uma doença progressiva, com crescimento tumoral ameaçador à vida e metastização.

As descobertas recentes sobre a patogênese celular e molecular do CDT tem levado ao desenvolvimento os variado conjunto de terapias dirigidas, algumas aprovadas, outras sob avaliação clínica. Estas terapias podem ser agrupadas em categorias (1):

1. Inibidores das vias de sinalização oncogénica: na maioria dos CPTs a via de sinalização da MAP quinase está activada, e os recetores transmembranares da tirosina quinase (TK) iniciam essa via de sinalização, assim a terapia é dirigida a esses recetores. Recentemente foram realizados ensaios clínicos de fase II e III para rever a eficácia ou os perfis de efeitos secundários dos Inibidores da Tirosina Quinase (ITKs), o axitinib, o lenvatinib, motesanib, pazopanib, sorafenib, sunitinib e vandetinib (116)(117). Os ITKs demonstram uma progressão de sobrevida livre de doença, de cerca de 1 ano e taxas de resposta tumoral ate 50%. Pazopanib e Levantinib são os agentes mais ativos. Apresentam no entanto, efeitos adversos devido à sua toxicidade, sendo os mais comuns os dermatológicos (predominates), os gastrointestinais e os cardiovasculares. Cerca de 50% dos pacientes necessitam de redução da dose. A seleção do agente terapêutico deve depender do curso da doença, dos efeitos secundários dos ITKs e dos objetivos terapêuticos (117).

2. Moduladores do crescimento ou da apoptose: componentes chave das vias da apoptose e do crescimento tumoral são alvo de terapia direcionada por: Ativadores PPAR γ , incluindo os Inibidores da COX2; Retinóides, que ativam o RXR; Bortezomib, que inativa o proteossoma no tumor; derivados da Geldanomicina, direcionada para a proteína hps-90 (1).

3. Inibidores das angiogénese: orientar a terapia para os recetores do fator de crescimento vascular endotelial (VEGF) e outros membros da cascatas de sinalização

responsáveis pela angiogénese parece limitar o crescimento do tumor através da restrição do suprimento sanguíneo. Os ITKs são potentes inibidores da tirosina quinase dos recetores VEGF (117).

4. Imuno-moduladores: estimular a resposta imune ao cancro pode ser atingida aumentando a atividade de apresentação antigénica das células dendríticas (1) (4).

5. Terapia genética: as possibilidades terapêuticas estão acima (biologia molecular) descritas. Presentemente ainda são aguardados resultados consistentes, e a pesquisa dirigida ao prognóstico e aos possíveis biomarcadores preditivos (118).

16. Conclusão

O Carcinoma Diferenciado da Tireoide (CDT) é uma forma de doença relativamente indolente, com baixa mortalidade e com taxas de sobrevida aos 5 anos de 98% e de 96% aos 10 anos (119).

Devido à sua baixa prevalência (1-2% de todas as neoplasias) e ao seu carácter indolente, criam-se condições desfavoráveis à realização de grandes estudos prospetivos, randomizados e de dupla ocultação. Assim a maior parte da evidência está baseada em séries e estudos de coorte retrospectivos (com todos as limitações que comportam), e as opiniões existentes para a realização de Medicina Baseada na Evidencia têm por base opiniões de peritos, e não estudos prospetivos que poderiam esclarecer a problemática do tratamento no CDT: 1) extensão do tratamento cirúrgico; 2) tratamento a aplicar aos diversos grupos ganglionares afectados na DCP; 3) tratamento ótimo a empregar em metástases ou doença à distância; 4) sequelas dos tratamentos executados (3).

Uma outra problemática do tratamento cirúrgico são os cerca de 10% dos CDTs recorrentes, e que se tornam resistentes à terapia convencional, não existindo opções

terapêuticas efetivas para estes doentes. Nos últimos anos, sérios avanços foram feitos no campo da Biologia Molecular e dos mecanismos tumorais do Carcinoma da tireoide. Face a isto, a Terapia Dirigida passa a ser aplicada como nova opção de tratamento (4). Recentes estudos mostraram que a gênese tumoral e a diferenciação das células tumorais da tireoide, são causadas pela ativação de diversas vias de sinalização major, associadas às respectivas alterações moleculares, e à angiogénese mediada pelo recetor VEGF e pelo recetor do fator de crescimento epidermóide (EGFR) (117). A eficácia na utilização de agentes moleculares dirigidos para o carcinoma da tireoide encontra-se sob investigação nos países ocidentais. Em Abril de 2011, a Food and Drug Administration (FDA) aprovou o uso de Vandetanib para o tratamento do CMT avançado, baseando-se em resultados de ensaios clínicos de fase III. Em Novembro de 2013 a FDA aprova o Sorafenib para o tratamento do CDT avançado; no entanto, é necessário mais pesquisa de forma a caracterizar os mecanismos de resposta terapêutica, para delinear a manutenção óptima dos efeitos adversos dos fármacos e para identificar biomarcadores que possa prever a eficácia terapêutica (120).

É ainda, notada a necessidade de otimização/ reformulação da estratificação do risco para um sistema que incorpore toda a informação importante, disponível no momento da apresentação e a informação que vai sendo adquirida, de forma a fazer uma avaliação contínua do risco e não estática, como no presente (1).

17. Caso clínico 1

Doentes de 74 anos, do sexo feminino, seguida em consulta de Endocrinologia desde Novembro de 2005, por nódulo na tireoide. Em Maio de 2006, é notado um aumento acentuado do tamanho nódulo na ecografia cervical (1,5 cm -> 2,07 cm), em comparação com a realizada seis meses antes. Realizou Cintigrafia da tireoide (28/7/2006) que identificou a presença de um nódulo frio de grandes dimensões no lobo esquerdo da tireoide. É então, proposta a PAAF ecoguiada do nódulo (7/2/2007), cuja resultado citológico é de CPT.

Dado aos resultados supracitados, a doente é indicada para TT. Na avaliação pré-operatória, ao exame objetivo a tireoide era impalpável e a pesquisa de adenopatias cervicais negativa. A doente negava outras queixas. A ecografia da tireoide pré-operatória (18/4/2007) descreveu uma formação nodular no LE, sólida, hipocogénica, heterogénea, de contornos irregulares, com 2,6x2,3x1,6 cm de dimensões (compatível com CPT). É ainda identificada uma adenopatia arredondada com 12,6 mm de diâmetro, heterogénea, predominantemente hipocogénica, em posição supero-externa ao LE da tireoide.

No dia 26/4/2007, a doente foi submetida a tireoidectomia total e esvaziamento ganglionar esquerdo modificado. A cirurgia decorreu sem incidentes, com boa evolução no PO. Teve alta para o domicílio a 30/4/2007, medicada com Levotiroxina e analgésico em SOS.

O exame histopatológico da peça revelou CPT do lobo esquerdo da tireoide, medindo cerca de 2 cm, que se estende para o tecido adiposo peritiroideu, com metástases em dois dos seis gânglios estudados da cadeia jugular. Foi excisada uma paratiroide.

O estadiamento TNM (após diagnóstico histopatológico) é de T3 N1b Mx.

No seguimento PO, a doente realiza Cintigrafia Corporal I-131 (11/9/2007), para programar a terapêutica ablativa, tendo-se observado uma área de captação de I-131 na região cervical anterior, que é relacionada com tecido tiroideu residual. Inicia terapêutica ablativa

com I-131 no dia 12/9/2007, sob estimulação endógena da TSH, com atividade terapêutica de 76 mCi, que decorreu sem intercorrências. Realiza Cintigrafia pós-dose (19/9/2007) que mostra apenas tecido tiroideu residual.

A doente foi seguida regularmente em consultas de oncologia da tireoide, e numa ecografia cervical de controlo (7/4/2009), são identificadas três adenopatias na cadeia jugulo-carotídea esquerda cujo estudo citológico mostrou tratarem-se metástases locais de CPT. A hormonologia mantinha-se dentro dos parâmetro normais.

Com o objetivo de tratar a recorrência, a doente foi sujeita a esvaziamento ganglionar cervical esquerdo modificado, a 26/10/2009. O PO complicou-se com um derrame quiloso pelo dreno cervical, corrigido com tratamento médico conservador. A doente teve alta para o domicílio ao décimo dia de PO, medicada com Levotiroxina.

O exame histopatológico da peça operatória revelou metástases de neoplasia papilar (compatível com metástases do CPT diagnosticado anteriormente) em quatro dos vintes gânglios do esvaziamento ganglionar cervical radical modificado. A doente iniciou a segunda terapêutica ablativa com I-131 a 22/3/2010, sob estimulação endógena da TSH, com atividade de 163 mCi, que decorreu sem intercorrências. Na cintigrafia pós-dose (29/3/2010) observa-se a ausência de doença metastática locorregional ou à distância.

Presentemente, a doente encontra-se livre de doença. Mantém seguimento, anual, em consulta de Cirurgia B e em Oncologia Tiroideia.

18. Caso clínico 2

Doente de 54 anos, do sexo feminino, seguida em consulta de Endocrinologia por Bócio Multinodular com adenopatias cervicais à direita. É internada eletivamente no dia 25/12/2013, para Tireoidectomia Total com esvaziamento ganglionar cervical à direita, após resultado citológico (30/8/2013) obtido por PAAF da tireoide, de atípia folicular de significado indeterminado (relatório citológico de gânglio com o diagnóstico de Adenite Reacional), e Tg de 1095 ng/ml.

No exame objetivo pré-operatório, a doente apresentava aumento de volume da face anterior do pescoço, com adenopatias palpáveis à direita, sem referência a outras queixas. Tem antecedentes pessoais de excisão de adenopatias cervicais à direita, operação às varizes dos membros inferiores e asma brônquica. Realizou rotinas pré-operatórias e controlo analítico PO, ambos dentro dos valores de referência.

A cirurgia decorreu sem intercorrências, e teve uma boa evolução no pós-operatório. De referir, um episódio de hipocalcémia transitório no primeiro dia PO (resolvido com Gluconato de Cálcio). Tem alta para o domicílio (29/12/2013), medicada com Levotiroxina 0,1 cp ID e Metamizol em SOS.

O exame histopatológico da peça operatória revelou um CPT do lobo direito e do istmo da tireoide, multifocal, o maior foco de tamanho calculado em 24 mm e múltiplos outros focos dispersos no lobo direito e istmo, com tamanho inferior (de 1mm até 3mm). Foi observada ainda disseminação sob a forma de corpos psamomatosos, com permeação da cápsula da glândula e invasão do tecido fibro-adiposo peritiroideu. Foi identificada metastização em dois gânglios, dos sete retirados, um do compartimento central e outro do compartimento cervical direito. Foram excisadas duas paratiroides, uma direita e outra esquerda. No estudo imunohistoquímico, a neoplasia expressou de forma franca imunoreactividade para o anticorpo CK19.

O estadiamento TNM (após diagnóstico histopatológico) é de T3(m)N1b. Assim, devido à existência de doença residual ganglionar (metástases ganglionares direitas de CPT), é proposto na consulta de seguimento pós-operatório (29/1/2014) completar o esvaziamento.

No dia 14/3/2014, a doente é sujeita a esvaziamento ganglionar cervical direito modificado. Ao exame objetivo eram palpáveis adenopatias cervicais direitas, sem outras queixas. A cirurgia decorreu sem intercorrências, e o no PO apresentou boa evolução clínica, sem complicações. Teve alta para o domicílio a 17/3/2014 de Março, medicada com Levotiroxina e analgesia em SOS. O exame histopatológico da peça operatória revela metástases em quatro de doze gânglios do esvaziamento ganglionar cervical, do CPT.

Dado o resultado citopatológico supracitado a doente é proposta para terapêutica ablativa com I-131, a iniciar no dia 12/5/2014. Realiza suspensão da toma de Levotiroxina a 17 de Abril.

Na terapêutica ablativa, administrou-se cerca de 60 mCi de I-131, sob estimulação endógena da TSH. A doente teve alta para o domicílio a 14/5/2014, tendo o internamento decorrido sem intercorrências.

No dia 17/5/2014, a doente realiza Cintigrafia Corporal após terapêutica com I-131 (cinco dias após), onde se observam áreas de captação do radioafármaco na região cervical anterior correspondente ao leito tiroideu, sugestiva de tecido tiroideu residual, podendo eventualmente associar-se a envolvimento ganglionar do Compartimento Central. Sem evidencia de metástases à distância.

Na consulta de seguimento pós-ablação (Setembro 2014), a doente analiticamente, apresentava uma TSH de 0,01 uUI/ml, T4L de 1,76 ng/dL, Tg inferior a 1 ng/mL e Ac para Tg de 32 UI/ml. A UST à tireoide indicava sinais de tiroidectomia total, sendo observável na loca tiroideia, uma área vagamente nodular, heterogénea e predominantemente hipocogénica. Não se observaram adenomegalias latero-cervicais. Assim, presentemente, a doente encontra-

se livre de doença, medicada com Levotiroxina, com bom estado geral e sem outra sintomatologia a referir.

Ficou agendada nova vigilância dentro de seis meses (Março de 2015) para realização de Ecografia cervical e doseamento da Tg (para monitorização de possíveis recorrências da doença).

Agradecimentos

Um especial agradecimento ao Professor Doutor António Bernardes e ao Dr. Fernando Manata, pela disponibilidade, interesse e colaboração ao longo da execução deste trabalho.

Agradeço ainda à minha família e amigos, que me acompanharam ao longo do meu percurso académico.

Referências bibliográficas

1. American Thyroid Association (ATA) Guidelines Taskforce on Thyroid Nodules and Differentiated Thyroid Cancer, Cooper DS, Doherty GM, Haugen BR, Hauger BR, Kloos RT, et al. Revised American Thyroid Association management guidelines for patients with thyroid nodules and differentiated thyroid cancer. *Thyroid Off J Am Thyroid Assoc.* 2009 Nov;19(11):1167–214.
2. Maia AL, Ward LS, Carvalho GA, Graf H, Maciel RMB, Maciel LMZ, et al. Thyroid nodules and differentiated thyroid cancer: Brazilian consensus. *Arq Bras Endocrinol Amp Metabol.* 2007 Jul;51(5):867–93.
3. Elaraj DM, Clark OH. Changing management in patients with papillary thyroid cancer. *Curr Treat Options Oncol.* 2007 Aug;8(4):305–13.
4. Perri F, Pezzullo L, Chiofalo MG, Lastoria S, Di Gennaro F, Scarpati GDV, et al. Targeted therapy: A new hope for thyroid carcinomas. *Crit Rev Oncol Hematol.* 2015 Apr;94(1):55–63.
5. Fogelman I, Clarke S, Cook G, Gnanasegaran G. *Atlas of Clinical Nuclear Medicine, Third Edition.* CRC Press; 2014. 4409 p.
6. Bergamaschi R, Becouarn G, Ronceray J, Arnaud JP. Morbidity of thyroid surgery. *Am J Surg.* 1998 Jul;176(1):71–5.
7. Filho JG, Kowalski LP. Postoperative complications of thyroidectomy for differentiated thyroid carcinoma. *Am J Otolaryngol.* 2004 Aug;25(4):225–30.
8. Sabiston Textbook of Surgery: The Biological Basis of Modern Surgical Practice by Courtney M. Townsend, Jr., R. Daniel Beauchamp, B. Mark Evers, and Kenneth L. Mattox | eBook on [Internet]. [cited 2015 Mar 21]. Available from: <https://www.inkling.com/store/book/sabiston-textbook-surgery-townsend-19th/>
9. American Thyroid Association Surgery Working Group, American Association of Endocrine Surgeons, American Academy of Otolaryngology-Head and Neck Surgery, American Head and Neck Society, Carty SE, Cooper DS, et al. Consensus statement on the terminology and classification of central neck dissection for thyroid cancer. *Thyroid Off J Am Thyroid Assoc.* 2009 Nov;19(11):1153–8.
10. Melmed S, Polonsky KS, Larsen PR, Kronenberg HM. *Williams Textbook of Endocrinology.* Elsevier Health Sciences; 2011. 11589 p.
11. Naidoo D, Boon JM, Mieny CJ, Becker PJ, van Schoor A-N. Relation of the external branch of the superior laryngeal nerve to the superior pole of the thyroid gland: an anatomical study. *Clin Anat N Y N.* 2007 Jul;20(5):516–20.
12. James YE, Doleagbenou A, Kassegne I, Biramah BT, Keke K, Dosseh ED, et al. [Zuckermandl's tubercle: incidence and relationship with the inferior laryngeal nerve]. *Morphol Bull Assoc Anat.* 2014 Dec;98(323):171–5.

13. Kilfoy BA, Zheng T, Holford TR, Han X, Ward MH, Sjodin A, et al. International patterns and trends in thyroid cancer incidence, 1973-2002. *Cancer Causes Control CCC*. 2009 Jul;20(5):525–31.
14. Davies L, Welch HG. Increasing incidence of thyroid cancer in the United States, 1973-2002. *JAMA*. 2006 May 10;295(18):2164–7.
15. Magreni A, Bann DV, Schubart JR, Goldenberg D. The Effects of Race and Ethnicity on Thyroid Cancer Incidence. *JAMA Otolaryngol-- Head Neck Surg*. 2015 Feb 5;
16. Histological Typing of Thyroid Tumours - libdoc.who.int - World ... [Internet]. yumpu.com. [cited 2015 Mar 13]. Available from: <https://www.yumpu.com/en/document/view/27257933/histological-typing-of-thyroid-tumours-libdocwho-int-world->
17. Ravetto C, Colombo L, Dottorini ME. Usefulness of fine-needle aspiration in the diagnosis of thyroid carcinoma: a retrospective study in 37,895 patients. *Cancer*. 2000 Dec 25;90(6):357–63.
18. Liu Z, Kakudo K, Bai Y, Li Y, Ozaki T, Miyauchi A, et al. Loss of cellular polarity/cohesiveness in the invasive front of papillary thyroid carcinoma, a novel predictor for lymph node metastasis; possible morphological indicator of epithelial mesenchymal transition. *J Clin Pathol*. 2011 Apr;64(4):325–9.
19. Shattuck TM, Westra WH, Ladenson PW, Arnold A. Independent clonal origins of distinct tumor foci in multifocal papillary thyroid carcinoma. *N Engl J Med*. 2005 Jun 9;352(23):2406–12.
20. Pisanu A, Sias L, Uccheddu A. Factors predicting malignancy of Hürthle cell tumors of the thyroid: influence on surgical treatment. *World J Surg*. 2004 Aug;28(8):761–5.
21. Strazisar B, Petric R, Sesek M, Zgajnar J, Hocevar M, Besic N. Predictive factors of carcinoma in 279 patients with Hürthle cell neoplasm of the thyroid gland. *J Surg Oncol*. 2010 Jun 1;101(7):582–6.
22. Qureshi IA, Khabaz MN, Baig M, Begum B, Abdelrehman AS, Hussain MB. Histopathological findings in goiter: A review of 624 thyroidectomies. *Neuro Endocrinol Lett*. 2015 Feb 19;36(1).
23. Mack WJ, Preston-Martin S, Dal Maso L, Galanti R, Xiang M, Franceschi S, et al. A pooled analysis of case-control studies of thyroid cancer: cigarette smoking and consumption of alcohol, coffee, and tea. *Cancer Causes Control CCC*. 2003 Oct;14(8):773–85.
24. Schneider AB, Ron E, Lubin J, Stovall M, Gierlowski TC. Dose-response relationships for radiation-induced thyroid cancer and thyroid nodules: evidence for the prolonged effects of radiation on the thyroid. *J Clin Endocrinol Metab*. 1993 Aug;77(2):362–9.
25. Nagy R, Ringel MD. Genetic predisposition for nonmedullary thyroid cancer. *Horm Cancer*. 2015 Feb;6(1):13–20.

26. Malchoff CD, Malchoff DM. The genetics of hereditary nonmedullary thyroid carcinoma. *J Clin Endocrinol Metab.* 2002 Jun;87(6):2455–9.
27. Segev DL, Clark DP, Zeiger MA, Umbricht C. Beyond the suspicious thyroid fine needle aspirate. A review. *Acta Cytol.* 2003 Oct;47(5):709–22.
28. Haugen BR, Woodmansee WW, McDermott MT. Towards improving the utility of fine-needle aspiration biopsy for the diagnosis of thyroid tumours. *Clin Endocrinol (Oxf).* 2002 Mar;56(3):281–90.
29. Nikiforov YE, Steward DL, Robinson-Smith TM, Haugen BR, Klopper JP, Zhu Z, et al. Molecular testing for mutations in improving the fine-needle aspiration diagnosis of thyroid nodules. *J Clin Endocrinol Metab.* 2009 Jun;94(6):2092–8.
30. Franco C, Martínez V, Allamand JP, Medina F, Glasinovic A, Osorio M, et al. Molecular markers in thyroid fine-needle aspiration biopsy: a prospective study. *Appl Immunohistochem Mol Morphol AIMM Off Publ Soc Appl Immunohistochem.* 2009 May;17(3):211–5.
31. De Matos PS, Ferreira AP, de Oliveira Facuri F, Assumpção LVM, Metze K, Ward LS. Usefulness of HBME-1, cytokeratin 19 and galectin-3 immunostaining in the diagnosis of thyroid malignancy. *Histopathology.* 2005 Oct;47(4):391–401.
32. Saleh HA, Feng J, Tabassum F, Al-Zohaili O, Husain M, Giorgadze T. Differential expression of galectin-3, CK19, HBME1, and Ret oncoprotein in the diagnosis of thyroid neoplasms by fine needle aspiration biopsy. *CytoJournal.* 2009;6:18.
33. Nikiforov YE, Ohori NP, Hodak SP, Carty SE, LeBeau SO, Ferris RL, et al. Impact of mutational testing on the diagnosis and management of patients with cytologically indeterminate thyroid nodules: a prospective analysis of 1056 FNA samples. *J Clin Endocrinol Metab.* 2011 Nov;96(11):3390–7.
34. Shen R, Liyanarachchi S, Li W, Wakely PE, Saji M, Huang J, et al. MicroRNA signature in thyroid fine needle aspiration cytology applied to “atypia of undetermined significance” cases. *Thyroid Off J Am Thyroid Assoc.* 2012 Jan;22(1):9–16.
35. Li F, Chen G, Sheng C, Gusdon AM, Huang Y, Lv Z, et al. BRAFV600E mutation in papillary thyroid microcarcinoma: a meta-analysis. *Endocr Relat Cancer.* 2015 Apr;22(2):159–68.
36. Ritterhouse LL, Barletta JA. BRAF V600E mutation-specific antibody: A review. *Semin Diagn Pathol.* 2015 Feb 7;
37. Henke LE, Pfeifer JD, Ma C, Perkins SM, DeWees T, El-Mofty S, et al. BRAF mutation is not predictive of long-term outcome in papillary thyroid carcinoma. *Cancer Med.* 2015 Feb 25;
38. Lu J, Gao J, Zhang J, Sun J, Wu H, Shi X, et al. Association between BRAF V600E mutation and regional lymph node metastasis in papillary thyroid carcinoma. *Int J Clin Exp Pathol.* 2015;8(1):793–9.

39. Decaussin-Petrucci M, Deladoëy J, Hafdi-Nejjari Z, Sassolas G, Borson-Chazot F, Abu-Khudir R, et al. Expression of CD133 in differentiated thyroid cancer of young patients. *J Clin Pathol*. 2015 Mar 13;
40. Yip L. Molecular markers for thyroid cancer diagnosis, prognosis, and targeted therapy. *J Surg Oncol*. 2015 Jan;111(1):43–50.
41. Melo M, da Rocha AG, Vinagre J, Batista R, Peixoto J, Tavares C, et al. TERT promoter mutations are a major indicator of poor outcome in differentiated thyroid carcinomas. *J Clin Endocrinol Metab*. 2014 May;99(5):E754–65.
42. Mancikova V, Castelblanco E, Pineiro-Yanez E, Perales-Paton J, de Cubas AA, Inglada-Perez L, et al. MicroRNA deep-sequencing reveals master regulators of follicular and papillary thyroid tumors. *Mod Pathol Off J U S Can Acad Pathol Inc*. 2015 Feb 27;
43. Dackiw APB, Zeiger M. Extent of surgery for differentiated thyroid cancer. *Surg Clin North Am*. 2004 Jun;84(3):817–32.
44. Handkiewicz-Junak D, Banasik T, Kolosza Z, Roskosz J, Kukulska A, Puch Z, et al. Risk of malignant tumors in first-degree relatives of patients with differentiated thyroid cancer -- a hospital based study. *Neoplasma*. 2006;53(1):67–72.
45. Tunbridge WM, Evered DC, Hall R, Appleton D, Brewis M, Clark F, et al. The spectrum of thyroid disease in a community: the Whickham survey. *Clin Endocrinol (Oxf)*. 1977 Dec;7(6):481–93.
46. Vander JB, Gaston EA, Dawber TR. The significance of nontoxic thyroid nodules. Final report of a 15-year study of the incidence of thyroid malignancy. *Ann Intern Med*. 1968 Sep;69(3):537–40.
47. Tan GH, Gharib H. Thyroid incidentalomas: management approaches to nonpalpable nodules discovered incidentally on thyroid imaging. *Ann Intern Med*. 1997 Feb 1;126(3):226–31.
48. Hegedüs L. Clinical practice. The thyroid nodule. *N Engl J Med*. 2004 Oct 21;351(17):1764–71.
49. Lee Y-M, Cho JY, Sung T-Y, Kim TY, Chung K-W, Hong SJ, et al. Clinicopathological risk factors and biochemical predictors of safe discharge after total thyroidectomy and central compartment node dissection for thyroid cancer: a prospective study. *Int J Endocrinol*. 2015;2015:214525.
50. Wong CK, Wheeler MH. Thyroid nodules: rational management. *World J Surg*. 2000 Aug;24(8):934–41.
51. Shimamoto K, Satake H, Sawaki A, Ishigaki T, Funahashi H, Imai T. Preoperative staging of thyroid papillary carcinoma with ultrasonography. *Eur J Radiol*. 1998 Nov;29(1):4–10.
52. Bennedbæk FN, Hegedüs L. [The value of ultrasound in the follow-up of thyroid cancer.]. *Ugeskr Laeger*. 2014 Aug 25;176(35).

53. Marqusee E, Benson CB, Frates MC, Doubilet PM, Larsen PR, Cibas ES, et al. Usefulness of ultrasonography in the management of nodular thyroid disease. *Ann Intern Med.* 2000 Nov 7;133(9):696–700.
54. Leenhardt L, Hejblum G, Franc B, Fediaevsky LD, Delbot T, Le Guillouzic D, et al. Indications and limits of ultrasound-guided cytology in the management of nonpalpable thyroid nodules. *J Clin Endocrinol Metab.* 1999 Jan;84(1):24–8.
55. Cappelli C, Castellano M, Pirola I, Cumetti D, Agosti B, Gandossi E, et al. The predictive value of ultrasound findings in the management of thyroid nodules. *QJM Mon J Assoc Physicians.* 2007 Jan;100(1):29–35.
56. Frates MC, Benson CB, Doubilet PM, Kunreuther E, Contreras M, Cibas ES, et al. Prevalence and distribution of carcinoma in patients with solitary and multiple thyroid nodules on sonography. *J Clin Endocrinol Metab.* 2006 Sep;91(9):3411–7.
57. Moon W-J, Kwag HJ, Na D-G. Are there any specific ultrasound findings of nodular hyperplasia (“leave me alone” lesion) to differentiate it from follicular adenoma? *Acta Radiol Stockh Swed* 1987. 2009 May;50(4):383–8.
58. Bonavita JA, Mayo J, Babb J, Bennett G, Oweity T, Macari M, et al. Pattern recognition of benign nodules at ultrasound of the thyroid: which nodules can be left alone? *AJR Am J Roentgenol.* 2009 Jul;193(1):207–13.
59. Jeh S, Jung SL, Kim BS, Lee YS. Evaluating the degree of conformity of papillary carcinoma and follicular carcinoma to the reported ultrasonographic findings of malignant thyroid tumor. *Korean J Radiol Off J Korean Radiol Soc.* 2007 Jun;8(3):192–7.
60. De Matos PS, Ferreira APC, Ward LS. Prevalence of papillary microcarcinoma of the thyroid in Brazilian autopsy and surgical series. *Endocr Pathol.* 2006;17(2):165–73.
61. Ito Y, Miyauchi A, Inoue H, Fukushima M, Kihara M, Higashiyama T, et al. An observational trial for papillary thyroid microcarcinoma in Japanese patients. *World J Surg.* 2010 Jan;34(1):28–35.
62. Danese D, Sciacchitano S, Farsetti A, Andreoli M, Pontecorvi A. Diagnostic accuracy of conventional versus sonography-guided fine-needle aspiration biopsy of thyroid nodules. *Thyroid Off J Am Thyroid Assoc.* 1998 Jan;8(1):15–21.
63. Ito Y, Tomoda C, Uruno T, Takamura Y, Miya A, Kobayashi K, et al. Preoperative ultrasonographic examination for lymph node metastasis: usefulness when designing lymph node dissection for papillary microcarcinoma of the thyroid. *World J Surg.* 2004 May;28(5):498–501.
64. Hemminki K, Eng C, Chen B. Familial risks for nonmedullary thyroid cancer. *J Clin Endocrinol Metab.* 2005 Oct;90(10):5747–53.
65. Shibata Y, Yamashita S, Masyakin VB, Panasyuk GD, Nagataki S. 15 years after Chernobyl: new evidence of thyroid cancer. *Lancet.* 2001 Dec 8;358(9297):1965–6.

66. Baloch ZW, LiVolsi VA, Asa SL, Rosai J, Merino MJ, Randolph G, et al. Diagnostic terminology and morphologic criteria for cytologic diagnosis of thyroid lesions: a synopsis of the National Cancer Institute Thyroid Fine-Needle Aspiration State of the Science Conference. *Diagn Cytopathol*. 2008 Jun;36(6):425–37.
67. Wong RM, Bresee C, Braunstein GD. Comparison with published systems of a new staging system for papillary and follicular thyroid carcinoma. *Thyroid Off J Am Thyroid Assoc*. 2013 May;23(5):566–74.
68. Tanase K, Thies E-D, Mäder U, Reiners C, Verburg FA. The TNM-system (version 7) is the most accurate staging system for the prediction of loss of life expectancy in differentiated thyroid cancer. *Clin Endocrinol (Oxf)*. 2015 Mar 4;
69. Mazzaferri EL, Kloos RT. Clinical review 128: Current approaches to primary therapy for papillary and follicular thyroid cancer. *J Clin Endocrinol Metab*. 2001 Apr;86(4):1447–63.
70. Baudin E, Travagli JP, Ropers J, Mancusi F, Bruno-Bossio G, Caillou B, et al. Microcarcinoma of the thyroid gland: the Gustave-Roussy Institute experience. *Cancer*. 1998 Aug 1;83(3):553–9.
71. Solomon BL, Wartofsky L, Burman KD. Current trends in the management of well differentiated papillary thyroid carcinoma. *J Clin Endocrinol Metab*. 1996 Jan;81(1):333–9.
72. Desforges JF, Mazzaferri EL. Management of a Solitary Thyroid Nodule. *N Engl J Med*. 1993 Feb 25;328(8):553–9.
73. Kim TY, Kim WB, Gong G, Hong SJ, Shong YK. Metastasis to the thyroid diagnosed by fine-needle aspiration biopsy. *Clin Endocrinol (Oxf)*. 2005 Feb;62(2):236–41.
74. Maciel RMB. Carcinoma diferenciado da tireoide (Papilífero e Folicular): diagnóstico e conduta. *Arq Bras Endocrinol Amp Metabol*. 1998 Aug;42(4):299–305.
75. Hundahl SA, Fleming ID, Fremgen AM, Menck HR. A National Cancer Data Base report on 53,856 cases of thyroid carcinoma treated in the U.S., 1985-1995 [see commetns]. *Cancer*. 1998 Dec 15;83(12):2638–48.
76. Shah MD, Hall FT, Eski SJ, Witterick IJ, Walfish PG, Freeman JL. Clinical course of thyroid carcinoma after neck dissection. *The Laryngoscope*. 2003 Dec;113(12):2102–7.
77. Sosa JA, Bowman HM, Tielsch JM, Powe NR, Gordon TA, Udelsman R. The importance of surgeon experience for clinical and economic outcomes from thyroidectomy. *Ann Surg*. 1998 Sep;228(3):320–30.
78. Brierley JD, Panzarella T, Tsang RW, Gospodarowicz MK, O’Sullivan B. A comparison of different staging systems predictability of patient outcome. Thyroid carcinoma as an example. *Cancer*. 1997 Jun 15;79(12):2414–23.
79. Lin JD, Chao TC, Huang MJ, Weng HF, Tzen KY. Use of radioactive iodine for thyroid remnant ablation in well-differentiated thyroid carcinoma to replace thyroid reoperation. *Am J Clin Oncol*. 1998 Feb;21(1):77–81.

80. Mazzaferri EL. An overview of the management of papillary and follicular thyroid carcinoma. *Thyroid Off J Am Thyroid Assoc.* 1999 May;9(5):421–7.
81. Mazzaferri EL. Long-term outcome of patients with differentiated thyroid carcinoma: effect of therapy. *Endocr Pract Off J Am Coll Endocrinol Am Assoc Clin Endocrinol.* 2000 Dec;6(6):469–76.
82. Schlinkert RT, van Heerden JA, Goellner JR, Gharib H, Smith SL, Rosales RF, et al. Factors that predict malignant thyroid lesions when fine-needle aspiration is “suspicious for follicular neoplasm.” *Mayo Clin Proc.* 1997 Oct;72(10):913–6.
83. Bilimoria KY, Bentrem DJ, Ko CY, Stewart AK, Winchester DP, Talamonti MS, et al. Extent of surgery affects survival for papillary thyroid cancer. *Ann Surg.* 2007 Sep;246(3):375–81; discussion 381–4.
84. Gough IR, Wilkinson D. Total thyroidectomy for management of thyroid disease. *World J Surg.* 2000 Aug;24(8):962–5.
85. Cady B. Hayes Martin Lecture. Our AMES is true: how an old concept still hits the mark: or, risk group assignment points the arrow to rational therapy selection in differentiated thyroid cancer. *Am J Surg.* 1997 Nov;174(5):462–8.
86. Shaha AR, Shah JP, Loree TR. Low-risk differentiated thyroid cancer: the need for selective treatment. *Ann Surg Oncol.* 1997 Jun;4(4):328–33.
87. Mazzaferri EL, Jhiang SM. Long-term impact of initial surgical and medical therapy on papillary and follicular thyroid cancer. *Am J Med.* 1994 Nov;97(5):418–28.
88. Huang C-F, Jeng Y, Chen K-D, Yu J-K, Shih C-M, Huang S-M, et al. The preoperative evaluation prevent the postoperative complications of thyroidectomy. *Ann Med Surg* 2012. 2015 Mar;4(1):5–10.
89. Gharib H, Goellner JR, Zinsmeister AR, Grant CS, Van Heerden JA. Fine-needle aspiration biopsy of the thyroid. The problem of suspicious cytologic findings. *Ann Intern Med.* 1984 Jul;101(1):25–8.
90. Sclabas GM, Staerkel GA, Shapiro SE, Fornage BD, Sherman SI, Vassilopoulos-Sellin R, et al. Fine-needle aspiration of the thyroid and correlation with histopathology in a contemporary series of 240 patients. *Am J Surg.* 2003 Dec;186(6):702–9; discussion 709–10.
91. Viola D, Materazzi G, Valerio L, Molinaro E, Agate L, Faviana P, et al. PROPHYLACTIC CENTRAL COMPARTMENT LYMPH NODE DISSECTION IN PAPILLARY THYROID CARCINOMA: CLINICAL IMPLICATIONS DERIVED FROM THE FIRST PROSPECTIVE RANDOMIZED CONTROLLED SINGLE INSTITUTION STUDY. *J Clin Endocrinol Metab.* 2015 Jan 15;jc20143825.
92. Rouxel A, Hejblum G, Bernier M-O, Boëlle P-Y, Ménégau F, Mansour G, et al. Prognostic factors associated with the survival of patients developing loco-regional recurrences of differentiated thyroid carcinomas. *J Clin Endocrinol Metab.* 2004 Nov;89(11):5362–8.

93. Toubeau M, Touzery C, Arveux P, Chaplain G, Vaillant G, Berriolo A, et al. Predictive value for disease progression of serum thyroglobulin levels measured in the postoperative period and after (131)I ablation therapy in patients with differentiated thyroid cancer. *J Nucl Med Off Publ Soc Nucl Med*. 2004 Jun;45(6):988–94.
94. Wenig BM, Thompson LD, Adair CF, Shmookler B, Heffess CS. Thyroid papillary carcinoma of columnar cell type: a clinicopathologic study of 16 cases. *Cancer*. 1998 Feb 15;82(4):740–53.
95. Kim TY, Kim WB, Kim ES, Ryu JS, Yeo JS, Kim SC, et al. Serum thyroglobulin levels at the time of 131I remnant ablation just after thyroidectomy are useful for early prediction of clinical recurrence in low-risk patients with differentiated thyroid carcinoma. *J Clin Endocrinol Metab*. 2005 Mar;90(3):1440–5.
96. Arslan N, Ilgan S, Serdengecti M, Ozguven MA, Bayhan H, Okuyucu K, et al. Post-surgical ablation of thyroid remnants with high-dose (131)I in patients with differentiated thyroid carcinoma. *Nucl Med Commun*. 2001 Sep;22(9):1021–7.
97. Rosario PW, Mineiro Filho AFC, Prates BSS, Silva LCO, Calsolari MR. Postoperative stimulated thyroglobulin of less than 1 ng/ml as a criterion to spare low-risk patients with papillary thyroid cancer from radioactive iodine ablation. *Thyroid Off J Am Thyroid Assoc*. 2012 Nov;22(11):1140–3.
98. Ibrahimasic T, Nixon IJ, Palmer FL, Witcher MM, Tuttle RM, Shaha A, et al. Undetectable thyroglobulin after total thyroidectomy in patients with low- and intermediate-risk papillary thyroid cancer--is there a need for radioactive iodine therapy? *Surgery*. 2012 Dec;152(6):1096–105.
99. Rosário PWS, Barroso AL, Rezende LL, Padrão EL, Borges MAR, Guimarães VC, et al. Testicular function after radioiodine therapy in patients with thyroid cancer. *Thyroid Off J Am Thyroid Assoc*. 2006 Jul;16(7):667–70.
100. Rosario PWS, Fagundes TA, Fagundes AV, Barraso AL, Rezende LL, Padrao EL, et al. Radioiodine therapy and age at menopause in patients with thyroid cancer. *Clin Endocrinol (Oxf)*. 2006 Feb;64(2):225–6.
101. Rubino C, de Vathaire F, Dottorini ME, Hall P, Schwartz C, Couette JE, et al. Second primary malignancies in thyroid cancer patients. *Br J Cancer*. 2003 Nov 3;89(9):1638–44.
102. Mallick U, Harmer C, Yap B, Wadsley J, Clarke S, Moss L, et al. Ablation with low-dose radioiodine and thyrotropin alfa in thyroid cancer. *N Engl J Med*. 2012 May 3;366(18):1674–85.
103. Schlumberger M, Catargi B, Borget I, Deandreis D, Zerdoud S, Bridji B, et al. Strategies of radioiodine ablation in patients with low-risk thyroid cancer. *N Engl J Med*. 2012 May 3;366(18):1663–73.
104. Rosario PW, Xavier ACM, Calsolari MR. Recombinant human thyrotropin in thyroid remnant ablation with 131-iodine in high-risk patients. *Thyroid Off J Am Thyroid Assoc*. 2010 Nov;20(11):1247–52.

105. Fatourechi V, Hay ID, Mullan BP, Wiseman GA, Eghbali-Fatourechi GZ, Thorson LM, et al. Are posttherapy radioiodine scans informative and do they influence subsequent therapy of patients with differentiated thyroid cancer? *Thyroid Off J Am Thyroid Assoc.* 2000 Jul;10(7):573–7.
106. Sherman SI, Tielens ET, Sostre S, Wharam MD, Ladenson PW. Clinical utility of posttreatment radioiodine scans in the management of patients with thyroid carcinoma. *J Clin Endocrinol Metab.* 1994 Mar;78(3):629–34.
107. Tuttle RM, Leboeuf R, Robbins RJ, Qualey R, Pentlow K, Larson SM, et al. Empiric radioactive iodine dosing regimens frequently exceed maximum tolerated activity levels in elderly patients with thyroid cancer. *J Nucl Med Off Publ Soc Nucl Med.* 2006 Oct;47(10):1587–91.
108. Links TP, van Tol KM, Jager PL, Plukker JTM, Piers DA, Boezen HM, et al. Life expectancy in differentiated thyroid cancer: a novel approach to survival analysis. *Endocr Relat Cancer.* 2005 Jun;12(2):273–80.
109. Biondi B, Filetti S, Schlumberger M. Thyroid-hormone therapy and thyroid cancer: a reassessment. *Nat Clin Pract Endocrinol Metab.* 2005 Nov;1(1):32–40.
110. Rosario PW, Furtado MS, Mineiro Filho AFC, Lacerda RX, Calsolari MR. Value of repeat stimulated thyroglobulin testing in patients with differentiated thyroid carcinoma considered to be free of disease in the first year after ablation. *Thyroid Off J Am Thyroid Assoc.* 2012 May;22(5):482–6.
111. Rosario PW, Salles DS, Purisch S. Area under the curve of TSH after levothyroxine withdrawal versus administration of recombinant human TSH (rhTSH): possible implications for tumor growth. *Arq Bras Endocrinol Metabol.* 2009 Aug;53(6):767–70.
112. Pacini F, Castagna MG, Brilli L, Pentheroudakis G, ESMO Guidelines Working Group. Thyroid cancer: ESMO Clinical Practice Guidelines for diagnosis, treatment and follow-up. *Ann Oncol Off J Eur Soc Med Oncol ESMO.* 2010 May;21 Suppl 5:v214–9.
113. Schuff KG. Management of recurrent/persistent papillary thyroid carcinoma: efficacy of the surgical option. *J Clin Endocrinol Metab.* 2011 Jul;96(7):2038–9.
114. Heilo A, Sigstad E, Fagerlid KH, Håskjold OI, Grøholt KK, Berner A, et al. Efficacy of ultrasound-guided percutaneous ethanol injection treatment in patients with a limited number of metastatic cervical lymph nodes from papillary thyroid carcinoma. *J Clin Endocrinol Metab.* 2011 Sep;96(9):2750–5.
115. McCaffrey JC. Aerodigestive tract invasion by well-differentiated thyroid carcinoma: diagnosis, management, prognosis, and biology. *The Laryngoscope.* 2006 Jan;116(1):1–11.
116. Krajewska J, Handkiewicz-Junak D, Jarzab B. Sorafenib for the treatment of thyroid cancer: an updated review. *Expert Opin Pharmacother.* 2015 Mar;16(4):573–83.
117. Gruber JJ, Colevas AD. Differentiated Thyroid Cancer: Focus on Emerging Treatments for Radioactive Iodine-Refractory Patients. *The Oncologist.* 2015 Feb;20(2):113–26.

118. Agarwal R, Liebe S, Turski ML, Vidwans SJ, Janku F, Garrido-Laguna I, et al. Targeted therapy for genetic cancer syndromes: Fanconi anemia, medullary thyroid cancer, tuberous sclerosis, and RASopathies. *Discov Med*. 2015 Feb;19(103):101–8.
119. Suliburk J, Delbridge L. Surgical management of well-differentiated thyroid cancer: state of the art. *Surg Clin North Am*. 2009 Oct;89(5):1171–91.
120. Haraldsdottir S, Shah MH. An update on clinical trials of targeted therapies in thyroid cancer. *Curr Opin Oncol*. 2014 Jan;26(1):36–44.