

## CASOS PARA EL DIAGNÓSTICO

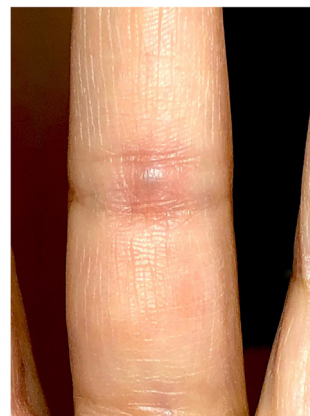### Aparición súbita de un nódulo azulado doloroso en la mano



### Sudden appearance of a painful bluish nodule on the hand

#### Antecedentes

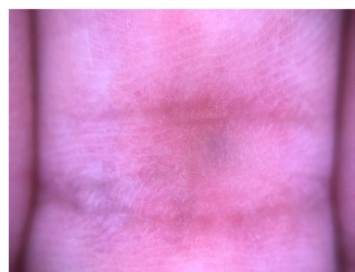Una mujer de 40 años se presentó con un nódulo doloroso de aparición súbita en el aspecto palmar del tercer dedo izquierdo, en la mano no dominante. El nódulo había aparecido hacía 4 días. No se encontraron traumatismos locales ni fenómeno de Raynaud en sus antecedentes, que tampoco incluían tabaquismo, ingesta de drogas u otras comorbilidades.



**Figura 1** Nódulo violeta azulado en el dedo, a nivel de la articulación interfalángica proximal.

#### Exploración física

Se observó un nódulo azulado-violáceo de 4 mm en el lado palmar del tercer dedo, al nivel de la articulación interfalángica proximal (IFP) (fig. 1). El nódulo era altamente sensible a la compresión y estaba fijado a las estructuras subcutáneas. No se produjo cambio de color en la punta del dedo y la pulsación de las arterias radial y ulnar izquierdas fue normal. No hubo otros datos destacables en la exploración física.



**Figura 2** Examen dermatoscópico que muestra un patrón azul sin estructura.

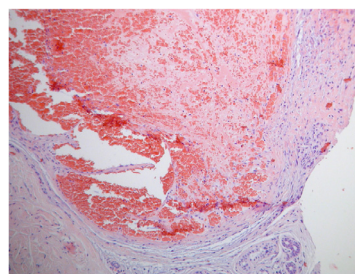
#### Pruebas complementarias

El examen dermatoscópico de la lesión reflejó un patrón sin estructura azul (patrón azul homogéneo) (fig. 2).

Se realizó biopsia por escisión bajo anestesia intradural.

El análisis histológico reveló una estructura vascular venosa severamente ectásica con congestión intraluminal y un trombo organizado en su interior. También se observó escaso infiltrado inflamatorio circundante con contenido linfocitario y ocasionalmente de neutrófilos (fig. 3).

Las pruebas de laboratorio, que incluían recuento completo, tiempo de protrombina, tiempo de tromboplastina parcial activado, proteínas C y S, factor V de Leiden, anti-trombina III, anticuerpos anticardiolipina y anticoagulante lúpico no reflejaron datos relevantes.



**Figura 3** Hematoxilina-eosina, ×100.

**¿Cuál es el diagnóstico?**

<https://doi.org/10.1016/j.ad.2019.09.011>

0001-7310/© 2021 AEDV. Publicado por Elsevier España, S.L.U. Este es un artículo Open Access bajo la licencia CC BY-NC-ND (<http://creativecommons.org/licenses/by-nc-nd/4.0/>).

## Diagnóstico

Sobre la base de los hallazgos clínicos e histológicos se diagnosticó a la paciente trombosis de la vena palmar digital.

## Curso y tratamiento

Tras la resección quirúrgica los síntomas se resolvieron completamente, no produciéndose recidiva de la lesión.

## Comentarios

La trombosis de las venas digitales palmares fue descrita por vez primera en 1936 por Jadassohn<sup>1</sup>. Dada la escasez de casos reportados en la literatura, la trombosis de la vena digital parece una situación relativamente infrecuente<sup>2</sup>.

Se observa más a menudo en mujeres de 35 a 65 años, aunque puede ocurrir a cualquier edad<sup>3</sup>. Normalmente, su presentación es en forma de uno o más nódulos dolorosos en el aspecto palmar o lateral de los dedos, con una decoloración azulada-negrucza o eritematosa. El cuarto dedo es el más comúnmente afectado, asociándose a veces, aunque no siempre, a traumatismos locales, como el llevar un anillo<sup>3</sup>. Normalmente, como en nuestra paciente, el nódulo se localiza alrededor de la articulación IFP, aunque se han localizado también los nódulos sobre la falange media o proximal, o al nivel de la articulación interfalángica distal.

Aunque la etiología ha de comprenderse aún de forma completa, se han implicado diversos factores, tales como la singularidad de las características anatómicas de las venas digitales palmares. A diferencia de las venas dorsales, estos vasos están rodeados de un revestimiento de tejido conectivo y almohadillas de grasa<sup>4</sup>. Cuando esta estructura de soporte se deteriora con la edad, estas venas son más propensas a colapsar, originando trombosis. Además, dada su localización en los pliegues de flexión de los dedos, y al hecho de que el diámetro de las venas palmares es más pequeño, y que estas contienen más válvulas que las venas dorsales, parecen ser más vulnerables al traumatismo trivial<sup>5</sup>. Dichas lesiones son presumiblemente desconocidas y repetitivas. Como en la mayoría de los casos, nuestra paciente no pudo recordar un episodio traumático directamente precedente. Sin embargo, debe resaltarse que la paciente es cirujano dermatológico. Por tanto, podría haber contribuido un traumatismo menor.

También se ha sugerido que los estados hipercoagulables pueden desempeñar un papel. Sin embargo, la asociación entre la trombosis de la vena palmar digital y las alteraciones hemostáticas es difícil de demostrar<sup>3,6</sup>. No obstante,

puede considerarse la evaluación del perfil hemostático, aunque no ha sido probada su contribución al tratamiento, o al manejo.

El diagnóstico diferencial deberá incluir varices sin trombosis, hemangiomas, quistes de inclusión epidérmica, tumores de células gigantes, ganglios, lipomas, nevus azul y melanoma metastásico<sup>6</sup>.

Los tratamientos conservadores, tales como masajear la lesión, aplicar compresas calientes o vendajes de presión o tomar aspirina parecen ser efectivos para aliviar los síntomas<sup>3</sup>. La resección quirúrgica está indicada cuando el diagnóstico clínico es dudoso o persisten los síntomas.

Este caso subraya la importancia de considerar la trombosis de la vena palmar digital en el diagnóstico diferencial de un nódulo doloroso, firme y azul localizado en el pliegue de flexión de un dedo, o en la estrecha proximidad del mismo.

## Conflicto de intereses

Los autores declaran la ausencia de conflicto de intereses.

## Bibliografía

1. Jadassohn W. Ein fall von thrombosen in den fingerven. *Schweiz Med Wochenschr.* 1936;66:549.
2. Kim HY, Cho EB, Youn SH, Park EJ, Kwon IH, Kim KH, et al. Two cases of thrombosis of the palmar digital vein. *Ann Dermatol.* 2012;24:351-4.
3. Van Rossum M, van der Lei B, van Wingerden J. Thrombosis of the palmar digital veins: A report of 6 cases and a review of the literature. *Ann Plast Surg.* 2005;55:629-32.
4. Gargan TJ, Slavin SA. Varix of the digit. *Plast Reconstr Surg.* 1988;81:590-3.
5. Lanzetta M, Morrison WA. Spontaneous thrombosis of palmar digital veins. *J Hand Surg Br.* 1996;21:410-2.
6. Vildósola S, Manrique P, Artola JL, Bilbao I, Morillo V, Zabalza I. Bluish nodule in the hand. *Actas Dermosifiliogr.* 2007;98:497-8.

M. Batista<sup>a,\*</sup>, A. Brinca<sup>a</sup> y R. Vieira<sup>a,b</sup>

<sup>a</sup> *Department of Dermatology, Centro Hospitalar e Universitário de Coimbra, Coimbra, Portugal*

<sup>b</sup> *Faculty of Medicine, University of Coimbra, Coimbra, Portugal*

\* Autor para correspondencia.

Correo electrónico: [sousabatistamariana@gmail.com](mailto:sousabatistamariana@gmail.com) (M. Batista).